Саратовский научно-медицинский ЖУРНАЛ

2018
Том 14, № 3
Приложение (Травматология, ортопедия и нейрохирургия)
Июль — сентябрь

Saratov Journal of Medical Scientific Research

2018
Volume 14, № 3
Supplement (Traumatology, Orthopedics and Neurosurgery)
July — September

Саратовский научно-медицинский журнал

2018. Том 14, № 3
Приложение (Травматология, ортопедия и нейрохирургия)
Июль — сентябрь

Saratov Journal of Medical Scientific Research

2018. Volume 14, № 3
Suppl. (Traumatology, Orthopedics and Neurosurgery)
July — September

Главный редактор
П.В. Глыбочко, академик РАН,
В.М. Попков, профессор

Зам. главного редактора
А.С. Федонников, канд. мед. наук

Ответственный секретарь
О.А. Фомкина, д-р мед. наук

Редакционный совет:
Н.Х. Амиров, академик РАН (Россия, Казань)
Л.А. Бокерия, академик РАН (Россия, Москва)
В.В. Власов, профессор (Россия, Москва)
Н.Н. Володин, академик РАН (Россия, Москва)
П.В. Глыбочко, академик РАН (Россия, Москва)
Л.П. Колесников, академик РАН (Россия, Москва)
Г.П. Котельников, академик РАН (Россия, Самара)
Д.В. Крысько, PhD, MD (Бельгия, Гент)
С.Л. Кузнецов, чл.-кор. РАН (Россия, Москва)
В.А. Куркин, профессор (Россия, Самара)
М.А. Курцер, академик РАН (Россия, Москва)
В.К. Леонтьев, академик РАН (Россия, Москва)
А.Д. Макацария, чл.-кор. РАН (Россия, Москва)
Е.Л. Насонов, академик РАН (Россия, Москва)
В.И. Петров, академик РАН (Россия, Волгоград)
А.А. Свистунов, чл.-кор. РАН (Россия, Москва)
А.А. Скоромец, академик РАН (Россия, Санкт-Петербург)
А. Тененбаум, профессор (Израиль, Тель-Авив)
И.Н. Тюренков, чл.-кор. РАН (Россия, Волгоград)
Р.У. Хабриев, академик РАН (Россия, Москва)
В.О. Щепин, чл.-кор. РАН (Россия, Москва)

Редакционная коллегия:
В.Г. Абламуниц, доцент (Россия, Санкт-Петербург)
И.В. Бабаченко, профессор (Россия, Санкт-Петербург)
А.Л. Бакулев, профессор (Россия, Саратов)
В.А. Балязин, профессор (Россия, Ростов-на-Дону)
Б.П. Безручко, профессор (Россия, Саратов)
Н.В. Болотова, профессор (Россия, Саратов)
С.Е. Борисов, профессор (Россия, Москва)
С.А. Бугоркова, д-р мед. наук (Россия, Саратов)
А.В. Горелов, чл.-кор. РАН (Россия, Москва)
В.И. Гриднев, д-р мед. наук (Россия, Саратов)
М.С. Громов, профессор (Россия, Саратов)
А.В. Губин, д-р мед. наук (Россия, Курган)
Д.А. Гуляев, профессор (Россия, Санкт-Петербург)
А.Ю. Дробышев, профессор (Россия, Москва)
Д.В. Дупляков, профессор (Россия, Самара)
Ю.Ю. Елисеев, профессор (Россия, Саратов)
А.В. Елькин, профессор (Россия, Санкт-Петербург)
А.В. Золотарев, д-р мед. наук (Россия, Самара)
Т.Г. Каменских, доцент (Россия, Саратов)
В.В. Кашталап, д-р мед. наук (Россия, Кемерово)
В.М. Кенис, д-р мед. наук (Россия, Санкт-Петербург)
В.Ф. Киричук, профессор (Россия, Саратов)
А.Р. Киселев, д-р мед. наук (Россия, Саратов)
А.И. Кодочигова, профессор (Россия, Саратов)
И.В. Козлова, профессор (Россия, Саратов)
Д.А. Коновалов, д-р мед. наук (Россия, Пятигорск)
А.В. Концевая, д-р мед. наук (Россия, Москва)
М.М. Кохан, профессор (Россия, Екатеринбург)
В.Н. Красножен, профессор (Россия, Казань)
А.А. Кубанов, чл.-кор. РАН (Россия, Москва)
Л.А. Кузнецова, д-р биол. наук (Россия, Санкт-Петербург)
А.В. Кузьменко, профессор (Россия, Воронеж)
В.В. Кутырев, академик РАН (Россия, Саратов)
В.Р. Кучма, чл.-кор. РАН (Россия, Москва)
А.В. Лепилин, профессор (Россия, Саратов)
О.В. Мареев, профессор (Россия, Саратов)
Г.Н. Маслякова, профессор (Россия, Саратов)
Т.И. Морозова, профессор (Россия, Саратов)
В.В. Моррисон, профессор (Россия, Саратов)
В.Н. Николенко, профессор (Россия, Москва)
В.Г. Нинель, профессор (Россия, Саратов)
В.В. Новочадов, профессор (Россия, Волгоград)
И.А. Норкин, профессор (Россия, Саратов)
А.В. Петраевский, профессор (Россия, Волгоград)
И.М. Петяев, PhD, MD (Великобритания, Кембридж)
В.М. Попков, профессор (Россия, Саратов)
М.Д. Прохоров, д-р физ.-мат. наук (Россия, Саратов)
А.П. Ребров, профессор (Россия, Саратов)
А.В. Решетников, академик РАН (Россия, Москва)
В.К. Решетняк, чл.-кор. РАН (Россия, Москва)
О.В. Решетько, профессор (Россия, Саратов)
О.П. Ротарь, д-р мед. наук (Россия, Санкт-Петербург)
И.А. Салов, профессор (Россия, Саратов)
В.А. Самарцев, профессор (Россия, Пермь)
Н.Н. Седова, профессор (Россия, Волгоград)
О.В. Семячкина-Глушковская, доцент (Россия, Саратов)
В.Н. Серов, академик РАН (Россия, Москва)
Н.П. Сетко, профессор (Россия, Оренбург)
А.Н. Стрижаков, академик РАН (Россия, Москва)
А.С. Федонников, канд. мед. наук (Россия, Саратов)
Т.А. Федорина, профессор (Россия, Самара)
О.А. Фомкина, д-р мед. наук (Россия, Саратов)
С.А. Хотимченко, профессор (Россия, Москва)
Е.Ф. Чередников, профессор (Россия, Воронеж)
Ю.В. Черненков, профессор (Россия, Саратов)
Е.В. Черньшкова, доцент (Россия, Саратов)
Ю.Г. Шапкин, профессор (Россия, Саратов)
А.В. Шахов, д-р мед. наук (Россия, Нижний Новгород)
И.И. Шоломов, профессор (Россия, Саратов)
А.А. Шульдяков, профессор (Россия, Саратов)
А.Д. Эрлих, д-р мед. наук (Россия, Саратов)
Р.И. Ягудина, профессор (Россия, Москва)
А.И. Яременко, профессор (Россия, Санкт-Петербург)

Заведующий отделом по выпуску журнала
О.М. Посненкова, д-р мед. наук
Ответственный выпускающий редактор
Е.В. Феклистова
Компьютерная верстка, дизайн
А.В. Коваль

УЧРЕДИТЕЛЬ ЖУРНАЛА — САРАТОВСКИЙ ГОСУДАРСТВЕННЫЙ МЕДИЦИНСКИЙ УНИВЕРСИТЕТ

ЖУРНАЛ ЗАРЕГИСТРИРОВАН В ФЕДЕРАЛЬНОЙ СЛУЖБЕ ПО НАДЗОРУ ЗА СОБЛЮДЕНИЕМ ЗАКОНОДАТЕЛЬСТВА В СФЕРЕ МАССОВЫХ КОММУНИКАЦИЙ И ОХРАНЕ КУЛЬТУРНОГО НАСЛЕДИЯ. ПИ № ФС77-19956 от 29 апреля 2005 г.

Журнал включен в Перечень ведущих рецензируемых научных журналов и изданий, в которых должны быть опубликованы научные результаты диссертаций на соискание ученых степеней доктора и кандидата наук, утвержденный Президиумом Высшей аттестационной комиссии Министерства образования и науки Российской Федерации.

Журнал представлен в Российском индексе научного цитирования, Ulrich's International Periodical Directory, Directory of Open Access Journals, Chemical Abstracts Service, Index Copernicus, EBSCO, Open J-Gate и др. (подробности см. на сайте www.ssmj.ru).

ISSN 1995-0039 (Print)
ISSN 2076-2518 (Online)

Подписной индекс в объединенном каталоге «Пресса России» — 41908

Адрес редакции:
410012, г. Саратов, ул. Б. Казачья, д. 112.
Тел.: (8452) 66-97-27
Факс: (8452) 51-15-34
E-mail: ssmj@list.ru

Электронная версия журнала — на сайте www.ssmj.ru

Сведения обо всех авторах находятся в редакции.

Отпечатано в типографии ИП Коваль Ю.В.
410038, г. Саратов, ул. Бакинская, д. 1,
тел. +7-927-223-50-70, 8(845-2) 59-88-82
Подписано в печать 11.10.2018 г. Формат 60×84 1/8.
Бумага офсетная. Гарнитура «Arial». Печать офсетная.
Усл. печ. л. 16,51. Уч.-изд. л. 17,94.
Тираж 500 экз. Заказ № 960.

© Саратовский научно-медицинский журнал, 2018

На обложке — фотография IV корпуса Саратовского государственного медицинского университета имени В.И. Разумовского.

ВСЕ ПРАВА ЗАЩИЩЕНЫ
Ни одна часть этого издания не может быть занесена в память компьютера либо воспроизведена любым другим способом без предварительного письменного разрешения редакции.

СОДЕРЖАНИЕ

ТРАВМАТОЛОГИЯ, ОРТОПЕДИЯ И НЕЙРОХИРУРГИЯ

Арсениевич В.Б., Зарецков В.В., Лихачев С.В., Степухович С.В., Мизюров С.А., Садчиков Д.Д.
К ВОПРОСУ О ХИРУРГИЧЕСКОЙ РЕКОНСТРУКЦИИ ПРИ ОСЛОЖНЕННЫХ АГРЕССИВНЫХ ГЕМАНГИОМАХ ПОЯСНИЧНО-КРЕСТЦОВОГО ПЕРЕХОДНОГО ОТДЕЛА ПОЗВОНОЧНИКА 487

Бабушкина И.В., Бондаренко А.С., Мамонова И.А., Шпиняк С.П., Ульянов В.Ю.
РОЛЬ МИКРОБНЫХ АССОЦИАЦИЙ В РАЗВИТИИ ИМПЛАНТАТ-АССОЦИИРОВАННОЙ ИНФЕКЦИИ ПОСЛЕ ПЕРВИЧНОГО ЭНДОПРОТЕЗИРОВАНИЯ КОЛЕННОГО СУСТАВА 492

Бажанов С.П., Гуляев Д.А., Ульянов В.Ю., Островский В.В., Толкачев В.С.
ТАКТИКА ХИРУРГИЧЕСКОГО ЛЕЧЕНИЯ ПРИ МЕТАСТАТИЧЕСКОМ ПОРАЖЕНИИ ВЕРХНЕШЕЙНОГО ОТДЕЛА ПОЗВОНОЧНИКА 498

Бажанов С. П., Ульянов В.Ю., Островский В.В., Лихачев С.В.
ОТДАЛЕННЫЕ РЕЗУЛЬТАТЫ ПРИМЕНЕНИЯ ЗАДНЕЙ ФИКСАЦИИ СУБАКСИАЛЬНЫХ ПОЗВОНКОВ ПРИ ОСТРОЙ НЕСТАБИЛЬНОЙ ТРАВМЕ 501

Бахтеева Н.Х., Анисимова Е.А., Зоткин В.В., Анисимов Д.И.
СИСТЕМА ОЦЕНКИ СТЕПЕНИ ВЫРАЖЕННОСТИ ДИСПЛАСТИЧЕСКИХ ИЗМЕНЕНИЙ ТАЗОБЕДРЕННОГО СУСТАВА У ДЕТЕЙ РАННЕГО ВОЗРАСТА 505

Белова С.В., Гладкова Е.В., Ульянов В.Ю., Блинникова В.В.
МЕТАБОЛИЧЕСКИЕ СДВИГИ У ЛИЦ С ПОТЕНЦИАЛЬНЫМ РИСКОМ РАЗВИТИЯ ПЕРВИЧНОГО ОСТЕОАРТРОЗА 511

Галашина Е.А., Бондаренко А.С., Ульянов В.Ю., Климов С.С.
РОЛЬ МАРКЕРОВ РЕМОДЕЛИРОВАНИЯ СКЕЛЕТНОЙ ТКАНИ В ПАТОГЕНЕЗЕ ИМПЛАНТАТ-АССОЦИИРОВАННОГО ВОСПАЛЕНИЯ ПОСЛЕ ПЕРВИЧНОЙ АРТРОПЛАСТИКИ КОЛЕННОГО СУСТАВА 515

Гладкова Е.В., Иванов А.Н.
ВЗАИМОСВЯЗЬ СТРУКТУРНЫХ НАРУШЕНИЙ СУСТАВНОГО ГИАЛИНОВОГО ХРЯЩА И ПАРАМЕТРОВ СИСТЕМНЫХ ПРОЯВЛЕНИЙ ВОСПАЛИТЕЛЬНОЙ РЕАКЦИИ В ПАТОГЕНЕЗЕ РАННИХ СТАДИЙ ПЕРВИЧНОГО ОСТЕОАРТРОЗА 518

Гражданов К.А., Барабаш А.П., Барабаш Ю.А., Кауц О.А.
ИНТРАМЕДУЛЛЯРНЫЙ ОСТЕОСИНТЕЗ В ЛЕЧЕНИИ ПОСЛЕДСТВИЙ ПЕРЕЛОМОВ ПЛЕЧЕВОЙ КОСТИ 523

Дохов М.М., Машуков Т.С., Сертакова А.В., Рубашкин С. А., Тимаев М.Х., Куркин С.А.
ПРИМЕНЕНИЕ МЕТОДИКИ УПРАВЛЯЕМОГО РОСТА ДЛЯ КОРРЕКЦИИ ОСЕВЫХ ДЕФОРМАЦИЙ НИЖНИХ КОНЕЧНОСТЕЙ У ДЕТЕЙ 529

Злобина О.В., Иванов А.Н., Каретникова А.Ю., Терехина Е.С., Бугаева И.О.
МОРФОФУНКЦИОНАЛЬНОЕ СОСТОЯНИЕ СЕЛЕЗЕНКИ ПОД ВЛИЯНИЕМ СВЕТОВОГО ДЕСИНХРОНОЗА В ЭКСПЕРИМЕНТЕ 533

Зубавленко Р.А., Ульянов В.Ю.
КОМПЛЕКСНАЯ ДИАГНОСТИКА И ВОЗМОЖНОСТИ ЛЕЧЕНИЯ ГЛУБОКОЙ ИМПЛАНТАТ-АССОЦИИРОВАННОЙ ИНФЕКЦИИ КОЛЕННОГО СУСТАВА (ОБЗОР) 537

Имамов А.М., Норкин И.А., Воскресенский О.Ю., Емкужев О.Л., Мурадалиев К.М., Зоткин В.В., Зубавленко Р.А.
АСПЕКТЫ МИНИ-ИНВАЗИВНОЙ ХИРУРГИИ СТАТИЧЕСКИХ ДЕФОРМАЦИЙ ПЕРЕДНЕГО ОТДЕЛА СТОП (ОБЗОР) 540

Карякина Е.В., Гладкова Е.В., Пучиньян Д.М., Ромакина Н.А., Белова С.В.
РОЛЬ ПРОВОСПАЛИТЕЛЬНЫХ ЦИТОКИНОВ И ФЕРМЕНТНОГО ЗВЕНА АНТИОКСИДАНТНОЙ СИСТЕМЫ В ДЕСТРУКЦИИ ГИАЛИНОВОГО ХРЯЩА НА РАННИХ СТАДИЯХ ПЕРВИЧНОГО ГОНАРТРОЗА 545

Каткова А.В., Андриянова Е.А., Ульянов В.Ю.
ИСТОРИЧЕСКАЯ ДИНАМИКА СОЦИАЛЬНО-РОЛЕВЫХ ОСОБЕННОСТЕЙ ВЗАИМОДЕЙСТВИЯ ВРАЧА И ПАЦИЕНТА (ОБЗОР) 549

Кауц О.А., Барабаш Ю.А., Барабаш А.П., Гражданов К.А., Шпиняк С.П.
СРАВНИТЕЛЬНЫЙ АНАЛИЗ ИСХОДОВ ПОГРУЖНОГО ОСТЕОСИНТЕЗА ПРИ ЛЕЧЕНИИ ПАЦИЕНТОВ С ВНЕСУСТАВНЫМИ ПЕРЕЛОМАМИ ПРОКСИМАЛЬНОГО ОТДЕЛА БЕДРА 552

Козадаев М. Н., Гиркало М. В., Деревянов А. В., Кауц О. А., Мандров А. В.
ИДЕНТИФИКАЦИЯ РЕФЕРЕНТНОЙ ЛИНИИ КОЛЕННОГО СУСТАВА В ЗАВИСИМОСТИ ОТ ГЕНДЕРНЫХ И АНТРОПОМЕТРИЧЕСКИХ ПАРАМЕТРОВ У ПАЦИЕНТОВ, НУЖДАЮЩИХСЯ В ТОТАЛЬНОЙ АРТРОПЛАСТИКЕ 557

Лихачев С. В., Зарецков В. В., Арсениевич В. Б., Шульга А. Е., Щаницын И. Н., Скрипаченко К. К.
БИОМЕХАНИЧЕСКИЕ АСПЕКТЫ ЦИРКУЛЯРНОГО СПОНДИЛОСИНТЕЗА ПЕРЕХОДНОГО ГРУДОПОЯСНИЧНОГО ОТДЕЛА ПОЗВОНОЧНИКА 560

Матвеева О. В., Бажанов С. П., Пономарева Е. Е., Толкачев В. С.
ОСОБЕННОСТИ МОРФОЛОГИЧЕСКОЙ ДИФФЕРЕНЦИАЛЬНОЙ ДИАГНОСТИКИ ИНТРАДУРАЛЬНОЙ ОПУХОЛИ, ЛОКАЛИЗУЮЩЕЙСЯ НА УРОВНЕ КОНУСА СПИННОГО МОЗГА И КОРЕШКОВ КОНСКОГО ХВОСТА 567

Меденцов В. А., Комлева Н. Е., Гончаренко И. М., Данилов А. Н., Чехонацкий А. А.
ХРОНИЧЕСКАЯ НЕСПЕЦИФИЧЕСКАЯ БОЛЬ В СПИНЕ: ПАТОГЕНЕТИЧЕСКОЕ ОБОСНОВАНИЕ МАНУАЛЬНОЙ ТЕРАПИИ (ОБЗОР) 570

Понамарев И. Р., Пучиньян Д. М., Гладкова Е. В., Коршунов Г. В.
СОСТОЯНИЕ СИСТЕМЫ ГЕМОКОАГУЛЯЦИИ И ЭНДОТЕЛИАЛЬНАЯ ДИСФУНКЦИЯ ПРИ ДОБРОКАЧЕСТВЕННЫХ И ЗЛОКАЧЕСТВЕННЫХ НОВООБРАЗОВАНИЯХ СКЕЛЕТА. 574

Попыхова Э. Б., Говорунова Т. В., Широков В. Ю., Иванов А. Н.
ПОЛОВОЙ ДИМОРФИЗМ ДИНАМИКИ КОНЦЕНТРАЦИИ В КРОВИ ФАКТОРОВ АЛЬТЕРАЦИИ ЭНДОТЕЛИЯ ПРИ ХИРУРГИЧЕСКОМ ЛЕЧЕНИИ ХРОНИЧЕСКОГО ГЕНЕРАЛИЗОВАННОГО ПАРОДОНТИТА 579

Пучиньян Д. М., Гладкова Е. В., Карякина Е. В., Ромакина Н. А., Белова С. В.
ФАКТОРЫ РОСТА ФИБРОБЛАСТОВ И ЭНДОТЕЛИЯ СОСУДОВ ПРИ НАЧАЛЬНЫХ СТАДИЯХ АРТРОЗА КОЛЕННОГО СУСТАВА 583

Степухович С. В., Зарецков В. В., Арсениевич В. Б., Лихачев С. В., Шульга А. Е., Зарецков А. В.
ЦИРКУЛЯРНАЯ ФИКСАЦИЯ ПОЗВОНОЧНИКА ПРИ КОРРЕКЦИИ СКОЛИОТИЧЕСКОЙ ДЕФОРМАЦИИ 586

Толкачев В. С., Бажанов С. П., Ульянов В. Ю., Федонников А. С., Нинель В. Г., Х. Салиху, Норкин И. А.
ЭПИДЕМИОЛОГИЯ ТРАВМ ПОЗВОНОЧНИКА И СПИННОГО МОЗГА (ОБЗОР) 592

Ульянов В. Ю., Гришин С. Е., Пучиньян Д. М., Федонников А. С., Чибриков Г. И., Норкин И. А., Ильина Е. С., Скобелкина А. В.
ИСТОРИЯ РАЗВИТИЯ ОТЕЧЕСТВЕННОЙ ТРАВМАТОЛОГИИ НА ПРИМЕРЕ ЛЕЧЕБНОЙ И НАУЧНОЙ ДЕЯТЕЛЬНОСТИ САРНИИТО (1950-1980) 596

Шахмартова С. Г., Воробьева И. С., Пучиньян Д. М.
ВОЗМОЖНОСТИ ТЕСТА ГЕНЕРАЦИИ ТРОМБИНА В ДИАГНОСТИКЕ НАРУШЕНИЙ СИСТЕМЫ ГЕМОСТАЗА У БОЛЬНЫХ ОСТЕОАРТРОЗОМ. 602

Шпиняк С. П., Бабушкина И. В., Максюшина Т. Д., Галашина Е. А., Чибрикова Ю. А., Бондаренко А. С., Норкин И. А.
МЕТОДЫ ДИАГНОСТИКИ ГЛУБОКОЙ ПЕРИПРОТЕЗНОЙ ИНФЕКЦИИ ОБЛАСТИ КОЛЕННОГО СУСТАВА (ОБЗОР) 607

Шульга А. Е., Зарецков В. В., Лихачев С. В., Смолькин А. А.
ДОРЗАЛЬНАЯ КОРРЕКЦИЯ ГРУБЫХ ПОСТТРАВМАТИЧЕСКИХ ДЕФОРМАЦИЙ ГРУДНОГО ОТДЕЛА ПОЗВОНОЧНИКА ПРИ ПОЗВОНОЧНО-СПИННОМОЗГОВОЙ ТРАВМЕ 611

ТРЕБОВАНИЯ К РУКОПИСЯМ, ПРЕДСТАВЛЯЕМЫМ В «САРАТОВСКИЙ НАУЧНО-МЕДИЦИНСКИЙ ЖУРНАЛ». 618

CONTENTS

TRAUMATOLOGY, ORTHOPEDICS AND NEUROSURGERY

Arsenievich V.B., Zaretskov V.V., Likhachev S.V., Stepukhovich S. V., Mizyurov S. A., Sadchikov D.D.
ON THE ISSUE OF SURGICAL RECONSTRUCTION IN COMPLICATED AGGRESSIVE HEMANGIOMAS OF SACROLUMBAR TRANSITIONAL SPINE 487

Babushkina I.V., Bondarenko A.S., Mamonova I.A., Shpinyak S.P., Ulyanov V.Yu.
THE ROLE OF MICROBIAL ASSOCIATIONS IN THE DEVELOPMENT OF IMPLANT-ASSOCIATED INFECTION AFTER PRIMARY TOTAL KNEE REPLACEMENT 492

Bazhanov S.P., Gulyaev D.A., Ulyanov V.Yu., Ostrovskiy V.V., Tolkachev V.S.
THE TACTICS OF SURGICAL TREATMENT IN METASTATIC LESIONS OF UPPER CERVICAL SPINE 498

Bazhanov S.P., Ulyanov V.Yu., Ostrovskiy V.V., Likhachev S.V.
LONG-TERM RESULTS OF POSTERIOR ANCHORAGE OF SUBAXIAL VERTEBRA IN ACUTE UNSTABLE TRAUMA 501

Bakhteeva N.Kh., Anisimova E.A., Zotkin V.V., Anisimov D.I.
THE ASSESSMENT SYSTEM OF THE GRADE OF DYSPLASTIC CHANGES IN HIP JOINT OF CHILDREN OF EARLY AGE. 505

Belova S.V., Gladkova E.V., Ulyanov V.Yu., Blinnikova V.V.
METABOLIC SHIFTS IN SUBJECTS WITH POTENTIAL RISK OF PRIMARY OSTEOARTHRITIS 511

Galashina E.A., Bondarenko A.S., Ulyanov V.Yu., Klimov S.S.
THE ROLE OF SKELETAL TISSUE REMODELING MARKERS IN THE PATHOGENESIS OF IMPLANT-ASSOCIATED INFLAMMATION AFTER PRIMARY KNEE ARTHROPLASTY. 515

Gladkova E.V., Ivanov A.N.
THE CORRELATION BETWEEN STRUCTURAL CHANGES IN ARTICULAR HYALINE CARTILAGE AND THE PARAMETERS OF SYSTEMIC MANIFESTATIONS OF INFLAMMATORY REACTION IN THE PATHOGENESIS OF EARLY STAGES OF PRIMARY OSTEOARTHRITIS. 518

Grazhdanov K.A., Barabash A.P., Barabash Yu.A., Kauts O.A.
INTRAMEDULLARY OSTEOSYNTHESIS IN THE TREATMENT OF HUMERUS FRACTURE CONSEQUENCES 523

Dokhov M.M., Mashukov T.S., Sertakova A.V., Rubashkin S. A., Timaev M.Kh., Kurkin S.A.
THE METHOD OF CONTROLLED GROWTH FOR THE CORRECTION OF AXIAL DEFORMITIES OF LOWER EXTREMITIES IN CHILDREN 529

Zlobina O.V., Ivanov A.N., Karetnikova A.Yu., Terekhina E.S., Bugaeva I.O.
MORPHOFUNCTIONAL STATE OF SPLEENING UNDER LIGHT DESYNCHRONOSIS IN THE EXPERIMENT. 533

Zubavlenko R.A., Ulyanov V.Yu.
COMPLEX DIAGNOSTICS AND TREATMENT POTENTIAL OF DEEP IMPLANT-ASSOCIATED INFECTION OF KNEE JOINT (REVIEW) 537

Imamov A.M., Norkin I.A., Voskresenskiy O.Yu., Emkuzhev O.L., Muradaliev K.M., Zotkin V.V., Zubavlenko R.A.
THE ASPECTS OF MINIMALLY INVASIVE SURGERY OF FOREFOOT STATIC DEFORMITIES (REVIEW) 540

Karyakina E.V., Gladkova E.V., Puchinyan D.M., Romakina N.A., Belova S.V.
THE ROLE OF PROINFLAMMATORY CYTOKINES AND OF THE ENZYME ELEMENT OF ANTIOXIDANT SYSTEM IN THE DESTRUCTION OF HYALIN CARTILAGE AT THE EARLY STAGES OF PRIMARY GONARTHROSIS 545

Katkova A.V., Andriyanova E.A., Ulyanov V.Yu.
HISTORICAL DYNAMICS OF SOCIAL AND ROLE INTERACTION BETWEEN A DOCTOR AND A PATIENT (REVIEW). 549

Kauts O.A., Barabash Yu.A., Barabash A.P., Grazhdanov K.A., Shpinyak S.P.
COMPARATIVE ANALYSIS OF EXTERNAL OSTEOSYNTHESIS IN THE TREATMENT OF PATIENTS WITH EXTRAARTICULAR FRACTURES OF PROXIMAL FEMUR 552

Kozadaev M.N., Girkalo M.V., Derevyanov A.V., Kauts O.A., Mandrov A.V.
THE IDENTIFICATION OF KNEE JOINT REFERENT LINE IN CORRELATION WITH GENDER AND ANTHROPOMETRIC PARAMETERS IN PATIENTS IN NEED FOR TOTAL ARTHROPLASTY 557

Likhachev S. V., Zaretskov V. V., Arsenievich V. B., Shul'ga A. E., Shchanitsyn I. N., Skripachenko K. K.
BIOMECHANICAL ASPECTS OF CIRCULAR SPONDYLOSYNTHESIS OF TRANSITIONAL THORACOLUMBAR SPINE 560

Matveeva O. V., Bazhanov S. P., Ponomareva E. E., Tolkachev V. S.
THE PECULIARITIES OF MORPHOLOGICAL DIFFERENTIAL DIAGNOSTICS OF INTRADURAL TUMOR LOCALIZED AT THE LEVEL OF MEDULLARY CONE AND CAUDA EQUINA ROOTS 567

Medentsov V. A., Komleva N. E., Goncharenko I. M., Danilov A. N., Chekhonatskiy A. A.
CHRONIC NON-SPECIFIC BACK PAIN: PATHOGENETIC SUBSTANTIATION OF MANUAL THERAPY (REVIEW) 570

Ponamarev I. R., Puchinyan D. M., Gladkova E. V., Korshunov G. V.
THE STATE OF THE HEMOCOAGULATION SYSTEM AND ENDOTHELIAL DYSFUNCTION IN BENIGN AND MALIGNANT SKELETON NEOPLASMS 574

Popyhova E. B., Govorunova T. V., Shirokov V. Yu., Ivanov A. N.
SEXUAL DIMORPHISM OF DYNAMICS OF CONCENTRATION OF ENDOTHELIUM ALTERATION FACTORS IN BLOOD IN SURGICAL TREATMENT OF CHRONIC GENERALIZED PERIODONTITIS 579

Puchinyan D. M., Gladkova E. V., Karyakina E. V., Romakina N. A., Belova S. V.
GROWTH FACTORS OF FIBROBLASTS AND VASCULAR ENDOTHELIUM IN THE EARLY STAGES OF KNEE OSTEOARTHRITIS 583

Stepukhovich S. V., Zaretskov V. V., Arsenievich V. B., Likhachev S. V., Shul'ga A. E., Zaretskov A. V.
CIRCULAR ANCHORAGE OF THE SPINE IN THE CORRECTION OF SCOLIOTIC DEFORMITY 586

Tolkachev V. S., Bazhanov S. P., Ulyanov V. Yu., Fedonnikov A. S., Ninel V. G., Kh. Salikhu, Norkin I. A.
THE EPIDEMIOLOGY OF SPINE AND SPINAL CORD INJURIES (REVIEW). 592

Ulyanov V. Yu., Grishin S. E., Puchinyan D. M., Fedonnikov A. S., Chibrikov G. I., Norkin I. A., Ilyina E. S., Skobelkina A. V.
THE HISTORY OF THE DEVELOPMENT OF NATIONAL TRAUMATOLOGY ON THE EXAMPLE OF MEDICAL AND SCIENTIFIC ACTIVITIES OF SARATOV RESEARCH INSTITUTE OF TRAUMATOLOGY AND ORTHOPEDICS (SARNIITO) (1950-1980). 596

Shakhmartova S. G., Vorobyova I. S., Puchinyan D. M.
THE CAPACITY OF THE THROMBIN GENERATION TEST IN THE DIAGNOSTICS OF HEMOSTASIS SYSTEM DISORDERS IN PATIENTS WITH OSTEOARTHRITIS 602

Shpinyak S. P., Babushkina I. V., Maksyushina T. D., Galashina E. A., Chibrikova Yu. A., Bondarenko A. S., Norkin I. A.
THE METHODS OF DEEP PERIPROSTHETIC INFECTION DIAGNOSTICS IN THE AREA OF KNEE JOINT (REVIEW). 607

Shul'ga A. E., Zaretskov V. V., Likhachev S. V., Smolkin A. A.
DORSAL CORRECTION OF RIGID POSTTRAUMATIC DEFORMITIES OF THORACIC SPINE IN SPINAL CORD INJURY 611

REQUIREMENTS TO THE MANUSCRIPTS REPRESENTED IN «SARATOV JOURNAL OF MEDICAL SCIENTIFIC RESEARCH». 618

ТРАВМАТОЛОГИЯ, ОРТОПЕДИЯ И НЕЙРОХИРУРГИЯ

УДК 617–089.844:616–006.311.03:611.711. (6,7) Авторское мнение

К ВОПРОСУ О ХИРУРГИЧЕСКОЙ РЕКОНСТРУКЦИИ ПРИ ОСЛОЖНЕННЫХ АГРЕССИВНЫХ ГЕМАНГИОМАХ ПОЯСНИЧНО-КРЕСТЦОВОГО ПЕРЕХОДНОГО ОТДЕЛА ПОЗВОНОЧНИКА

В.Б. Арсениевич *— НИИ травматологии, ортопедии и нейрохирургии ФГБОУ ВО «Саратовский ГМУ им. В.И. Разумовского» Минздрава России, заведующий травматолого-ортопедическим отделением №3, кандидат медицинских наук;* ***В.В. Зарецков*** *— НИИ травматологии, ортопедии и нейрохирургии ФГБОУ ВО «Саратовский ГМУ им. В.И. Разумовского» Минздрава России, ведущий научный сотрудник отдела инновационных проектов в нейрохирургии и вертебрологии, доктор медицинских наук;* ***С. В. Лихачев*** *— НИИ травматологии, ортопедии и нейрохирургии ФГБОУ ВО «Саратовский ГМУ им. В.И. Разумовского» Минздрава России, старший научный сотрудник отдела инновационных проектов в нейрохирургии и вертебрологии, кандидат медицинских наук;* ***С. В. Степухович*** *— НИИ травматологии, ортопедии и нейрохирургии ФГБОУ ВО «Саратовский ГМУ им. В.И. Разумовского» Минздрава России, врач травматолог-ортопед травматолого-ортопедического отделения №3, кандидат медицинских наук;* ***С. А. Мизюров —*** *НИИ травматологии, ортопедии и нейрохирургии ФГБОУ ВО «Саратовский ГМУ им. В.И. Разумовского» Минздрава России, врач травматолог-ортопед консультативно-диагностического отделения, ФГБОУ ВО «Саратовский ГМУ им. В.И. Разумовского» Минздрава России, аспирант кафедры травматологии и ортопедии;* ***Д.Д. Садчиков*** *— ФГБОУ ВО «Саратовский ГМУ им. В.И. Разумовского» Минздрава России, клинический ординатор кафедры травматологии и ортопедии.*

ON THE ISSUE OF SURGICAL RECONSTRUCTION IN COMPLICATED AGGRESSIVE HEMANGIOMAS OF SACROLUMBAR TRANSITIONAL SPINE

V.B. Arsenievich — *Scientific Research Institute of Traumatology, Orthopedics and Neurosurgery of Saratov State Medical University n.a. V.I. Razumovsky, Department of Neurosurgical and Vertebrological Innovations, Head of the Third Traumatology and Orthopedics Department, Candidate of Medical Sciences;* ***V.V. Zaretskov —*** *Scientific Research Institute of Traumatology, Orthopedics and Neurosurgery of Saratov State Medical University n.a. V.I. Razumovsky, Department of Neurosurgical and Vertebrological Innovations, Leading Research Assistant, Doctor of Medical Sciences;* ***S. V. Likhachev —*** *Scientific Research Institute of Traumatology, Orthopedics and Neurosurgery of Saratov State Medical University n.a. V.I. Razumovsky, Department of Neurosurgical and Vertebrological Innovations, Senior Research Assistant, Candidate of Medical Sciences;* ***S. V. Stepukhovich —*** *Scientific Research Institute of Traumatology, Orthopedics and Neurosurgery of Saratov State Medical University n.a. V.I. Razumovsky, Traumatologist and Orthopedist of the Third Traumatology and Orthopedics Department, Candidate of Medical Sciences;* ***S. A. Mizyurov —*** *Scientific Research Institute of Traumatology, Orthopedics and Neurosurgery of Saratov State Medical University n.a. V.I. Razumovsky, Traumatologist and Orthopedist of Diagnostic and Consulting Department; Saratov State Medical University n.a. V.I. Razumovsky, Post-Graduate Student of Traumatology and Orthopedics Department;* ***D.D. Sadchikov —*** *Saratov State Medical University n.a. V.I. Razumovsky, Clinical Resident of Traumatology and Orthopedics Department.*

Дата поступления — 24.08.2018 г. Дата принятия в печать — 06.09.2018 г.

Арсениевич В.Б., Зарецков В.В., Лихачев С. В., Степухович С. В., Мизюров С. А., Садчиков Д.Д. **К вопросу о хирургической реконструкции при осложненных агрессивных гемангиомах пояснично-крестцового переходного отдела позвоночника. Саратовский научно-медицинский журнал 2018; 14 (3): 487–492.**

Представлены результаты хирургического лечения осложненных агрессивных гемангиом переходного пояснично-крестцового отдела позвоночника. Установлено, что индивидуальные особенности декомпрессивно-стабилизирующих вмешательств зависят от объема поражения позвонка, а их результаты улучшаются в комбинации с лучевой терапией, проводимой в предоперационном периоде.

Ключевые слова: позвоночник, осложненная гемангиома, пояснично-крестцовый переходный отдел, декомпрессивно-стабилизирующая операция.

Arsenievich VB, Zaretskov VV, Likhachev SV, Stepukhovich SV, Mizyurov SA, Sadchikov DD. **On the issue of surgical reconstruction in complicated aggressive hemangiomas of sacrolumbar transitional spine. Saratov Journal of Medical Scientific Research 2018; 14 (3): 487–492.**

We presented surgical results of complicated aggressive hemangioma treatment in transitional sacrolumbar spine. It has been stated that individual peculiarities of decompressive stabilizing surgery depend on the volume of vertebral lesions and their results improve in the combination with presurgical X-ray therapy.

Key words: spine, complicated hemangioma, sacrolumbar transitional spine, decompressive stabilizing operation.

Введение. Медико-социальное значение гемангиом позвоночника обусловлено их высокой частотой встречаемости, составляющей, по данным литературы, 11,5% среди лиц трудоспособного возраста [1–3]. Основные диагностические возможности при гемангиомах позвоночника сводятся к выполнению компьютерной (КТ) и магнитно-резонансной (МРТ) томографии [4].

Показания к хирургическому лечению при гемангиомах данной локализации определяются прежде

Ответственный автор — Мизюров Сергей Александрович
Тел.: +7 (917) 2171115
E-mail: sarniito@yandex.ru

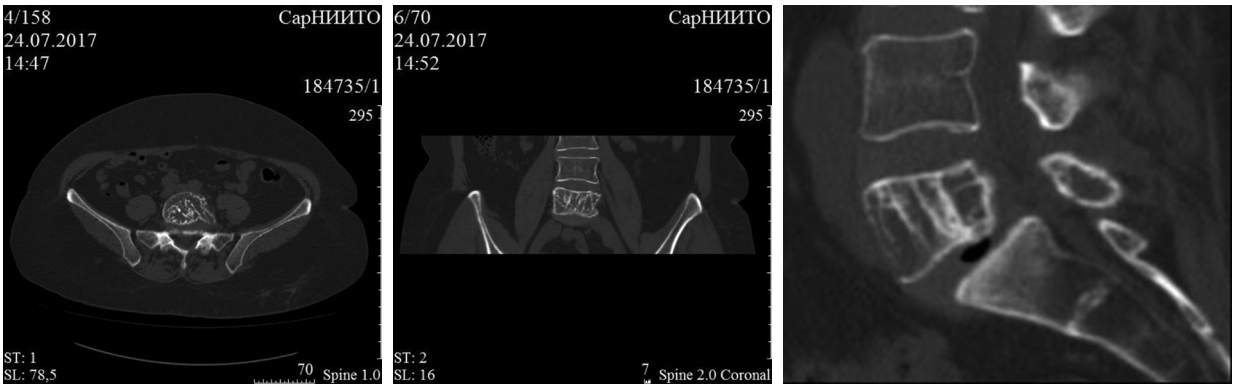

а *б* *в*

Рис. 1. КТ-сканы позвонка L5 больной Д. до операции

всего доказанным характером их «агрессивности». Термин «агрессивная гемангиома» отражает совокупность рентгенологических симптомов, указывающих на связь с клинической картиной и косвенно свидетельствующих о неблагоприятном прогнозе спонтанного течения заболевания [5]. С целью упорядочивания тактики лечения данной патологии специалисты по лечению гемангиом разработали балльную шкалу оценки их агрессивности [6], имеющую 9 клинико-интраскопических признаков: экстравертебральный компонент гемангиомы (5 баллов); компрессионный перелом или компрессионная деформация тела позвонка, пораженного гемангиомой (5 баллов); костная экспансия с выпячиванием кортикального слоя (4 балла); гемангиома, поражающая более 2/3 (60%) объема тела позвонка (3 балла); повреждение (истончение и/или деструкция) кортикального слоя (3 балла); неравномерная трабекулярная структура гемангиомы (2 балла); распространение гемангиомы с тела на дугу позвонка (2 балла); отсутствие жировой ткани в структуре гемангиом, о чем свидетельствует низкий сигнал от гемангиомы на Т1 и высокий — на Т2 взвешенных изображениях (ВИ) на МРТ, высокий сигнал на Т2 ВИ в режиме подавления сигнала от жира (2 балла); локальный болевой синдром и другие неврологические проявления, в частности парезы, проекционные боли, чувствительные расстройства (1 балл). Агрессивность гемангиом характеризуется суммированием весовых значений клинико-интраскопических параметров (более 5 баллов).

В настоящее время вертебропластика достаточно широко используется при повреждениях тел позвонков как при остеопорозе, так и при агрессивных гемангиомах [7]. Локальный болевой синдром и неврологический дефицит при осложненных агрессивных гемангиомах могут быть следствием сдавления содержимого позвоночного канала костным или мягкотканым компонентом опухоли с экспансивным эпидуральным ростом [8, 9]. Одним из распространенных методов оперативной коррекции осложненных агрессивных гемангиом позвоночника стали декомпрессивно-стабилизирующие операции (ДСО) в комбинации с лучевой терапией (ЛТ), проводимой в предоперационном периоде [10].

К этиологическим факторам экспансии гемангиомы может быть отнесена механическая перегрузка [11]. Наиболее механически нагруженными являются переходные отделы позвоночника [12]. В структуре поражений позвоночника на долю грудопоясничного переходного отдела приходится 60% всех поражений [13]. Физиологическая роль позвоночника и склонность к значительным силовым нагрузкам увеличивают вероятность возникновения патологического перелома при гемангиомах переходных отделов позвоночного столба и диктуют необходимость высоких критериев прочности его фиксации и стабилизации [14].

По данным литературы, поражения пояснично-крестцового переходного отдела позвоночника гемангиомой встречаются в 8% случаев [15, 16]. В открытых источниках встречаются лишь единичные сведения, посвященные оперативному лечению осложненных гемангиом переходного пояснично-крестцового отдела позвоночника [17, 18].

Цель: продемонстрировать возможности хирургической реконструкции при осложненных агрессивных гемангиомах пояснично-крестцового переходного отдела позвоночника.

Учитывая недостаточную освещенность проблемы комплексного лечения гемангиом, считаем возможным представить следующие клинические наблюдения.

Клинический случай 1. Больная Д. 55 лет обратилась в консультативно-диагностическое отделение НИИТОН СГМУ в мае 2017 г. с жалобами на боли в пояснично-крестцовом отделе позвоночника, в том числе в ночное время, иррадиирующие в нижние конечности, слабость в нижних конечностях. Больной себя считала около года, когда без видимой причины появились указанные жалобы. Долгое время лечилась амбулаторно по поводу остеохондроза. Консервативное лечение было неэффективным.

При обследовании в неврологическом статусе пациентки: мышечная сила в левой нижней конечности 4 балла, оценка по шкале ASIA соответствовала функциональному классу D; боль в поясничном отделе позвоночника больная оценивала в 8 баллов по визуальной аналоговой шкале. При МРТ поясничного отдела позвоночника выявлена гемангиома L5 позвонка с агрессивным интраканальным ростом, антеспондилолистез L5 позвонка; при КТ L5 позвонка визуальная картина структурных изменений его тела соответствовала картине агрессивной формы гемангиомы (рис. 1).

В плане предоперационной подготовки больной выполнена глубокая рентгенотерапия новообразования локально (суммарная облучающая доза 30 Гр). Курс лечения перенесла удовлетворительно. Интенсивность болевого синдрома уменьшилась, после чего пациентка госпитализирована для хирургического лечения в травматолого-ортопедическое отделение №3 НИИТОН СГМУ с диагнозом: «Агрессивная гемангиома тела L5 позвонка с экспансивным эпидуральным ростом мягкотканого компонента. Нижний

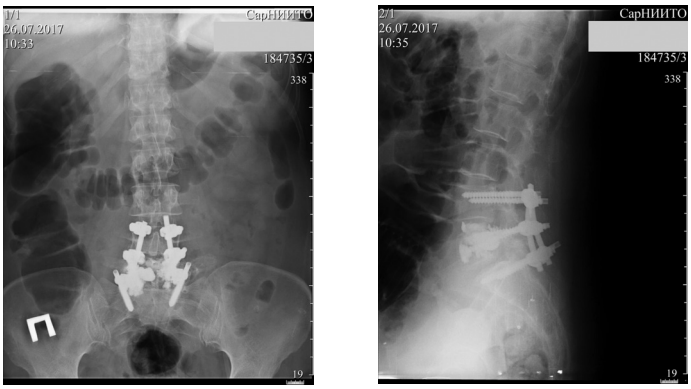

а *б*

Рис. 2. Рентгенограммы больной Д. после операции

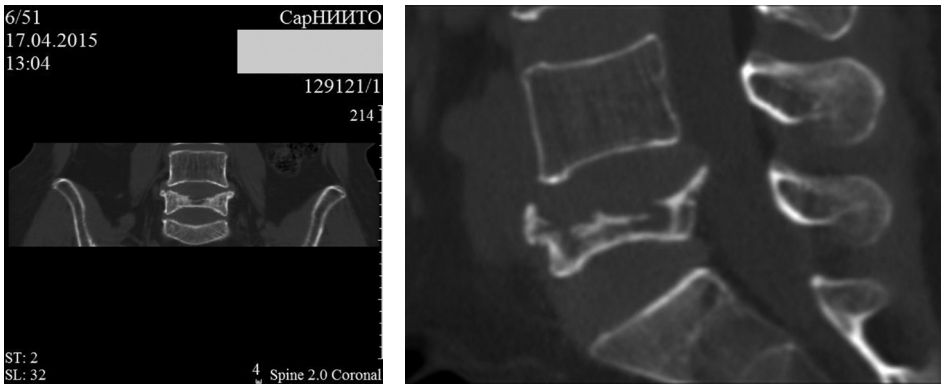

а *б*

Рис. 3. КТ-сканы позвонка L5 больной А. до операции

парапарез. Состояние после глубокой рентгенотерапии. Антеспондилолистез L5 позвонка 2-й степени по Мейердингу. Вертеброгенный болевой синдром».

Пациентке в положении на животе выполнена декомпрессивно-стабилизирующая операция — ламинэктомия L5 позвонка, транспедикулярная фиксация в сегментах L4-S1, открытая кифопластика L5 позвонка. Разрез кожи и подкожной клетчатки выполняли в проекции остистых отростков от L4 до S1, скелетировали задние опорные структуры позвоночника. Через точки Рой-Камилла установлены транспедикулярные винты (4 шт.) в тела L4, S1 позвонков. Обращала на себя внимание гиперваскуляризация измененной костной ткани дуги L5 позвонка, склонность к кровотечению. Осуществлен гемостаз воском. Под контролем электронно-оптического преобразователя произвели билатеральное транспедикулярное введение троакаров к передним отделам тела L5 позвонка. Сверлом созданы туннели, затем через них введены и раздуты гидравлические баллоны системы Balex. После осуществления реконструкции литической полости, сформированной в теле позвонка гемангиомой, в троакары введено 13 мл костного цемента, что способствовало уменьшению кровотечения из патологически измененной кости дуги L5 позвонка и косвенно свидетельствовало о ретроградной эмболизации сосудов, питающих опухоль. Затем выполнена ламинэктомия L5 позвонка. По штифт-каналам в тело L5 позвонка билатерально осуществлено введение редукционных винтов системы TSRH, которые были соединены двумя штангами. Произведена редукция L5 позвонка, фиксация системы.

Послеоперационный период протекал без осложнений. Через одни сутки после операции больная охарактеризовала свои болевые ощущения как соответствующие 3 баллам по визуальной аналоговой шкале. В раннем послеоперационном периоде неврологический статус без отрицательной динамики. На контрольных рентгенограммах (рис. 2) визуализировалось наполнение литической полости костным цементом, вытекания за пределы тела позвонка не обнаруживалось, металлоконструкция не имела признаков нестабильности. Больная выписана на 14-е сутки после операции.

Через 6 месяцев после хирургического вмешательства констатирован полный регресс болевого синдрома, двигательных и чувствительных нарушений.

Клинический случай 2. Больная А. 48 лет была госпитализирована в травматолого-ортопедическое отделение №3 НИИТОН СГМУ в августе 2017 г. с жалобами на боль в пояснично-крестцовом отделе позвоночника, отсутствие активных движений в обеих нижних конечностях, нарушения мочеиспускания и дефекации. Данная симптоматика возникла в конце июля 2017 г. во время физической нагрузки.

При обследовании выраженность неврологического дефицита соответствовала функциональному классу В по классификации уровня и степени тяжести травмы спинного мозга ASIA (American Spinal Injury Association), выраженность боли больная охарактеризовала в 9 баллов по визуальной аналоговой шкале. При выполнении КТ диагностирован патологический компрессионный перелом L5 позвонка на фоне его тотального поражения гемангиомой с компрессией позвоночного канала (рис. 3).

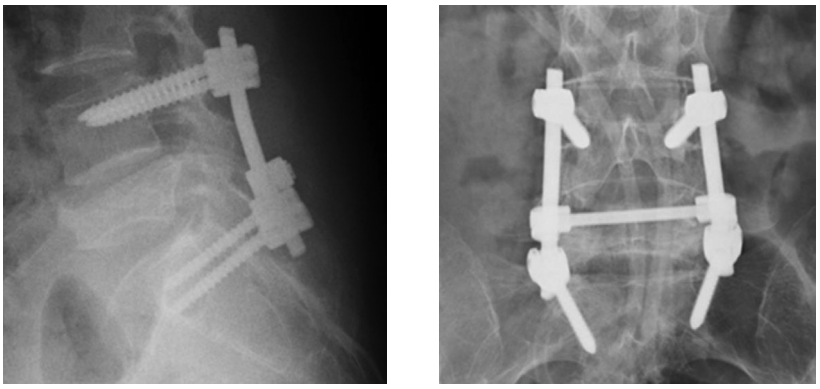

а *б*

Рис. 4. Рентгенограммы больной А. после 1-го этапа лечения

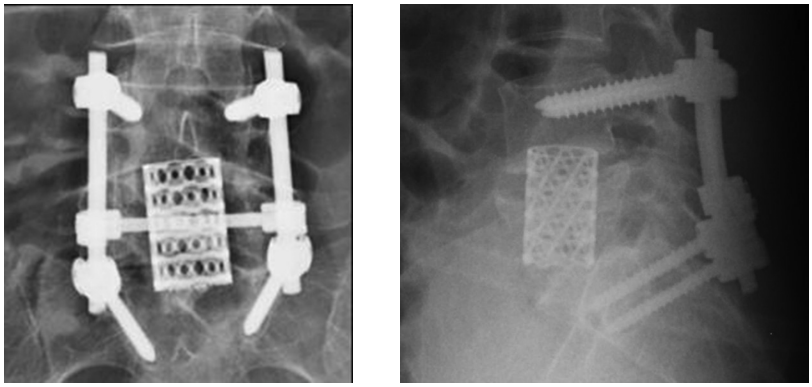

а *б*

Рис. 5. Рентгенограммы больной А. после 2-го этапа лечения

Больной выполнен 1-й этап хирургического лечения: Ламинэктомия L5. Транспедикулярная фиксация L4-S1 сегментов. Послеоперационный период протекал без осложнений. Неврологический статус отрицательной динамики не имел. На контрольных рентгенограммах металлоконструкция была стабильной (рис. 4). Выписана на 14-е сутки после операции. Пациентка на момент выписки из стационара выраженность боли оценивала в 2 балла по визуальной аналоговой шкале.

Далее в плане предоперационной подготовки перед выполнением 2-го этапа хирургического лечения в сентябре 2017 г. больной выполнена глубокая рентгенотерапия новообразования локально (суммарная облучающая доза 30 Гр). Курс лечения перенесла удовлетворительно. Для проведения 2-го этапа хирургического лечения госпитализирована в травматолого-ортопедическое отделение №3 НИИТОН СГМУ. Операция выполнена забрюшинным доступом к телу L5 позвонка по Чаклину. Осуществлена частичная резекция тела L5 позвонка. Выполнен вентральный спондилодез MESH заполненным костнопластическим материалом OSTEOSET.

Течение послеоперационного периода гладкое. Неврологический статус остался неизменным. Пациентка активизирована через двое суток после операции. При выписке выраженность боли оценивала 2 баллами по визуальной аналоговой шкале, что определялось объемом выполненного оперативного лечения. На контрольных рентгенограммах металлоконструкция признаков нестабильности не имела (рис. 5).

Через 6 месяцев после хирургического вмешательства полностью купировалась боль, в неврологическом статусе отмечено частичное восстановление активных движений в нижних конечностях, соответствующее функциональному классу С по шкале ASIA.

Обсуждение. Выбор тактики лечения агрессивных гемангиом позвонков, сопровождающихся неврологическим дефицитом, обусловленным эпидуральной экспансией, до сих пор остается не решенным. Сами по себе реконструктивные вмешательства представляют серьезный риск для пациента вследствие возможности возникновения осложнений как во время операции, так и после нее [19]. Поэтому, выбирая способ оперативного вмешательства, требуется определить ряд задач, а именно: даст ли данный вид лечения возможность повлиять на качество жизни, не вызовет ли операция декомпенсацию сопутствующей патологии и возможно ли осуществить запланированный объем вмешательства при имеющихся общесоматических проявлениях у больного. Для оценки объема оперативного вмешательства осложненных гемангиом требуется учитывать то обстоятельство, что гемангиома позвоночника является доброкачественным сосудистым новообразованием и не предполагает радикальности.

При альтерации несостоятельной сосудистой стенки вследствие осевой нагрузки на поврежденный позвонок наблюдаются петехии, активирующие остеокласты, результатом деятельности которых становится остеолизис. Возникновение тромбов в альтерированных сосудах и их реканализация формируют неоваскулогенез опухоли в зоне лизированной

костной ткани. Поэтому при агрессивной осложненной гемангиоме должна выполняться надежная стабилизация позвоночника металлоконструкцией для устранения последствий декомпрессии содержимого позвоночного канала (ламинэктомии), а ишемизация опухоли при выполнении вертебропластики за счет эмболизации сосудов полиметилметакрилатом полностью останавливает рост гемангиомы позвоночника.

Серьезную сложность при осуществлении декомпрессивно-стабилизирующих операций составляет неконтролируемое кровотечение при резекции патологически измененной кости [20]. Наряду с этим, в настоящее время лучевая терапия в виде монотерапии при агрессивных гемангиомах в большинстве литературных источников не считается эффективной для повышения опороспособности тела патологически измененного позвонка и анальгетического действия [21]. Действие ЛТ на снижение кровопотери при инструментации в область гемангиомы определяется фиброзной трансформацией сосудистых сетей опухоли. Поэтому ЛТ при коррекции гемангиом позвоночника можно применять как один из методов подготовки в предоперационном периоде.

Представленные в работе декомпрессивно-стабилизирующие операции при агрессивных гемангиомах привели к положительным результатам, улучшив неврологический статус и устранив болевой синдром. Надо полагать, что при агрессивных гемангиомах с наличием мягкотканого компонента и неврологическим дефицитом необходимо выполнение ламинэктомии со стабилизацией.

Заключение. Осуществление декомпрессивно-стабилизирующих операций в комбинации с лучевой терапией, проводимой в предоперационном периоде, является эффективным способом лечения осложненных агрессивных гемангиом позвоночника. Верно спланированная и осуществленная с учетом характера повреждения операция определяет благоприятные результаты лечения.

Конфликт интересов. Работа выполнена в рамках инициативного плана НИИТОН ФГБОУ ВО «Саратовский государственный медицинский университет им. В.И. Разумовского» Минздрава России «Совершенствование методов диагностики, лечения и профилактики травм и заболеваний опорно-двигательной и нервной систем». Регистрационный номер АААА-А18-118060790019-0.

Авторский вклад: написание статьи — В.Б. Арсениевич, В.В. Зарецков, С. В. Лихачев, С. В. Степухович, С. А. Мизюров, Д.Д. Садчиков; утверждение рукописи для публикации — В.Б. Арсениевич, В.В. Зарецков, С. В. Лихачев, С. В. Степухович, С. А. Мизюров, Д.Д. Садчиков.

References (Литература)

1. Likhachev SV, Zaretskov VV, Arsenievich VB, et al. Aggressive hemagiomas of the vertebral bodies: Peculiarities of the regional blood flow. Diagnostics and surgical treatment. Kremlin Medicine Journal 2015; (4): 107–15. Russian (Лихачев С. В., Зарецков В.В., Арсениевич В.Б. и др. Агрессивные гемангиомы тел позвонков: Особенности регионарного кровотока. Диагностика и хирургическое лечение. Кремлевская медицина: Клинический вестник 2015; (4): 107–15).

2. Voronovich IR, Pashkevich LA, Martynyuk SN. Hemangioma of the spine. Meditsinskie novosti 2014; (1): 39–42. Russian (Воронович И.Р., Пашкевич Л.А., Мартынюк С. Н. Гемангиома позвоночника. Медицинские новости 2014; (1): 39–42).

3. Norkin IA, Zaretskov VV, Levchenko KK, et al. Perspectives for vertebrology teaching development in higher medical schools. Saratov Journal of Medical Scientific Research 2015; 11 (2): 210–2. Russian (Норкин И.А., Зарецков В.В., Левченко К.К. и др. Перспективы совершенствования преподавания вопросов вертебрологии в высшей медицинской школе. Саратовский научно-медицинский журнал 2015; 11 (2): 210–2).

4. Byvaltsev VA, Sorokovikov VA. Current methods for diagnosis and treatment of spinal hemangiomas. Spine surgery 2008; (4): 46–50. Russian (Бывальцев В.А., Сороковиков В.А. Диагностика и современные методы лечения позвоночных гемангиом. Хирургия позвоночника 2008; (4): 46–50).

5. Klimov VS, Kosimshoev MA, Evsyukov AV, et al. Results of differentiated surgical treatment of aggressive vertebral hemangiomas. Spine surgery 2018; 15 (1): 79–90. Russian (Климов В.С., Косимшоев М.А., Евсюков А.В. и др. Результаты дифференцированного хирургического лечения агрессивных гемангиом позвонков. Хирургия позвоночника 2018; 15 (1): 79–90).

6. Kravtsov MN, Manukovskiy VA, Zharinov GM, et al. Aggressive vertebral hemangiomas: optimization of management tactics. Zhurnal “Voprosy neirokhirurgii” imeni N.N. Burdenko 2012; 76 (2): 23–32. Russian (Кравцов М.Н., Мануковский В.А., Жаринов Г.М. и др. Агрессивные гемангиомы позвонков: оптимизация тактики лечения. Журнал «Вопросы нейрохирургии» имени Н.Н. Бурденко 2012; 76 (2): 23–32).

7. Zaretskov VV, Sumin DYu, Arsenievich VB, et al. Vertebroplasty for lumbar vertebral body injury in patients with osteoporosis. Spine surgery 2011; (3): 26–30. Russian (Зарецков В.В., Сумин Д.Ю., Арсениевич В.Б. и др. Вертебропластика при повреждениях тел поясничных позвонков у пациентов с остеопорозом. Хирургия позвоночника 2011; (3): 26–30).

8. Salina EA, Likhachev SV, Zaretskov VV, et al. Characteristics of pain in patients with vertebral hemangiomas. Russian Journal of Pain 2018; 2 (56): 94. Russian (Салина Е.А., Лихачев С. В., Зарецков В.В. и др. Характеристика болевого синдрома у пациентов с гемангиомами позвонков. Российский журнал боли 2018; 2 (56): 94).

9. Kato S et al. Surgical management of aggressive vertebral hemangiomas causing spinal cord compression: long-term clinical follow-up of five cases. Journal of Orthopaedic Science 2010; 15 (3): 350–6.

10. Likhachev SV, Arsenievich VB, Salina EA, et al. Decompressive stabilizing operations in the treatment of complicated aggressive hemangiomas of transitional spine. Saratov Journal of Medical Scientific Research 2017; 13 (3): 746–51. Russian (Лихачев С. В., Арсениевич В.Б., Салина Е.А. и др. Декомпрессивно-стабилизирующие операции при лечении осложненных агрессивных гемангиом переходных отделов позвоночника. Саратовский научно-медицинский журнал 2017; 13 (3): 746–51).

11. Zaretskov VV, Likhachev SV, Arsenievich VB, et al. 2015; (6): 22–27. Vertebral hemangiomas: Diagnostics and surgical treatment. Uspekhi sovremennogo estestvoznaniya 2015; (6): 22–7. Russian (Зарецков В.В., Лихачев С. В., Арсениевич В.Б. и др. Гемангиомы позвоночника: Особенности диагностики и хирургического лечения. Успехи современного естествознания 2015; (6): 22–7).

12. Alexander J, et al. Vertebral hemangioma: an important differential in the evaluation of locally aggressive spinal lesions. Spine 2010; 35 (18): 917–20.

13. Schrock WB, et al. Aggressive hemangioma of the thoracic spine. Journal of radiology case reports 2011; 5 (10): 7–10.

14. Rerikh VV, Rakhmatillaev ShN, Pendyurin IV, et al. Results of surgical treatment of patients with hemangiomas of the thoracic and lumbar spine (experience of the Novosibirsk NIITO). International Journal of Applied and Fundamental Research 2015; 11 (1): 55–9. Russian (Рерих В.В., Рахматиллаев Ш.Н., Пендюрин И.В. Результаты хирургического лечения пациентов с гемангиомами грудных и поясничных позвонков (опыт Новосибирского НИИТО). Международный журнал прикладных и фундаментальных исследований 2015; 11 (1): 55–9).

15. Urrutia J, et al. Clinical and imaging findings in patients with aggressive spinal hemangioma requiring surgical treatment. Journal of Clinical Neuroscience 2011; 18 (2): 209–12.

16. Vinay S, Khan SK, Braybrooke JR. Lumbar vertebral haemangioma causing pathological fracture, epidural haemorrhage, and cord compression: a case report and review of literature. The journal of spinal cord medicine 2011; 34 (3): 335–9.

17. Gangi A, Gonzalez R. Overview on Bone Sacral Tumors. In: Tumors of the Sacrum. Springer, Cham, 2017; p. 9–19.
18. Atalay B, et al. Sacral kyphoplasty for relieving pain caused by sacral hemangioma. Spinal Cord 2006; 44 (3): 196–200.
19. Babu R, et al. Spinal cavernous and capillary hemangiomas in adults. Spine 2013; 38 (7): 423–30.
20. Jiang L, et al. Diagnosis and treatment of vertebral hemangiomas with neurologic deficit: a report of 29 cases and literature review. The Spine Journal 2014; 14 (6): 944–54.
21. Acosta FL Jr, et al. Treatment of Enneking stage 3 aggressive vertebral hemangiomas with intralesional spondylectomy: report of 10 cases and review of the literature. Clinical Spine Surgery 2011; 24 (4); 268–75.

УДК 616–093/-098:616.94:617–089.844:611.728.3 Оригинальная статья

РОЛЬ МИКРОБНЫХ АССОЦИАЦИЙ В РАЗВИТИИ ИМПЛАНТАТ-АССОЦИИРОВАННОЙ ИНФЕКЦИИ ПОСЛЕ ПЕРВИЧНОГО ЭНДОПРОТЕЗИРОВАНИЯ КОЛЕННОГО СУСТАВА

И.В. Бабушкина — *НИИ травматологии, ортопедии и нейрохирургии ФГБОУ ВО «Саратовский ГМУ им. В.И. Разумовского» Минздрава России, старший научный сотрудник отдела фундаментальных и клинико-экспериментальных исследований, кандидат медицинских наук;* ***А.С. Бондаренко*** *— ФГБОУ ВО «Саратовский ГМУ им. В.И. Разумовского» Минздрава России, заместитель декана лечебного факультета и факультета клинической психологии;* ***И.А. Мамонова*** *— НИИ травматологии, ортопедии и нейрохирургии ФГБОУ ВО «Саратовский ГМУ им. В.И. Разумовского» Минздрава России, младший научный сотрудник отдела фундаментальных и клинико-экспериментальных исследований, кандидат биологических наук;* ***С. П. Шпиняк*** *— НИИ травматологии, ортопедии и нейрохирургии ФГБОУ ВО Саратовский ГМУ им. В.И. Разумовского Минздрава России, врач травматолог-ортопед травматолого-ортопедического отделения №4, кандидат медицинских наук;* ***В.Ю. Ульянов*** *— НИИ травматологии, ортопедии и нейрохирургии ФГБОУ ВО «Саратовский ГМУ им. В.И. Разумовского» Минздрава России, заместитель директора по научной и инновационной деятельности, доктор медицинских наук.*

THE ROLE OF MICROBIAL ASSOCIATIONS IN THE DEVELOPMENT OF IMPLANT-ASSOCIATED INFECTION AFTER PRIMARY TOTAL KNEE REPLACEMENT

I.V. Babushkina — *Scientific Research Institute of Traumatology, Orthopedics and Neurosurgery of Saratov State Medical University n.a. V.I. Razumovsky, Senior Research Assistant of the Department of Fundamental, Clinical and Experimental Studies, Candidate of Medical Science;* ***A.S. Bondarenko —*** *Saratov State Medical University n.a. V.I. Razumovsky, Vice-Dean of General Medicine Faculty and of Clinical Psychology Faculty;* ***I.A. Mamonova*** *— Scientific Research Institute of Traumatology, Orthopedics and Neurosurgery of Saratov State Medical University n.a. V.I. Razumovsky, Department of Fundamental, Clinical and Experimental Studies, Junior Research Assistant, Candidate of Biological Science;* ***S. P. Shpinyak —*** *Scientific Research Institute of Traumatology, Orthopedics and Neurosurgery of Saratov State Medical University n.a. V.I. Razumovsky, Traumatologist and Orthopedist of the Fourth Department of Traumatology and Orthopedics, Candidate of Medical Sciences;* ***V.Yu. Ulyanov —*** *Scientific Research Institute of Traumatology, Orthopedics and Neurosurgery of Saratov State Medical University n.a. V.I. Razumovsky, Deputy Director for Science and Innovations, Doctor of Medical Sciences.*

Дата поступления — 24.08.2018 г. Дата принятия в печать — 06.09.2018 г.

Бабушкина И.В., Бондаренко А.С., Мамонова И.А., Шпиняк С. П., Ульянов В.Ю. **Роль микробных ассоциаций в развитии имплантат-ассоциированной инфекции после первичного эндопротезирования коленного сустава. Саратовский научно-медицинский журнал 2018; 14 (3): 492–497.**

Цель: изучить роль микробных ассоциаций в этиологии имплантат-ассоциированной инфекции, особенности их антибиотикорезистентности, предложить информативные методики микробиологической диагностики микст-инфекций. *Материал и методы*. Изучены образцы биологического материала от 488 пациентов с инфекционными осложнениями после эндопротезирования коленного сустава. Выделение и идентификацию микроорганизмов осуществляли с помощью анализатора BD BBL™ Crystal™ AutoReader и панелей Crystal™ Enteric / Nonfermenter ID Kit, Crystal™ Gram-Positive ID Kit. *Результаты*. Полиэтиологичные инфекционные осложнения составляют 21,4–24,8% от всех случаев имплантат-ассоциированной инфекции; микробные ассоциации характеризуются широким спектром входящих в них микроорганизмов и разнообразными компонентными профилями. Удельный вес клинически значимых возбудителей — метициллин-резистентных золотистых стафилококков, полирезистентных энтеробактерий и неферментирующих грамотрицательных бактерий достоверно ($p<0,05$) выше среди ассоциатов (38,2, 25,2, 64,3, 72,8% соответственно), чем в монокультуре (18,2, 11,8, 47,5, 58,3% соответственно). *Заключение*. Организация мониторинга полиэтиологичных имплантат-ассоциированными инфекций с изучением структуры микробных ассоциаций их антибиотикорезистентности является необходимым условием оптимизации диагностики и этиотропной терапии данной патологии.

Ключевые слова: имплантат-ассоциированное воспаление, ассоциаты, антибиотикорезистентность, первичное эндопротезирование, коленный сустав.

Babushkina IV, Bondarenko AS, Mamonova IA, Shpinyak SP, Ulyanov VYu. **The role of microbial associations in the development of implant-associated infection after primary total knee replacement. Saratov Journal of Medical Scientific Research 2018; 14 (3): 492–497.**

Aim: to study the role of microbial associations in the etiology of implant-associated infection, the peculiarities of associates antibiotic resistance, to propose informative methods for the microbiological diagnostics of mixed infections. *Material and Methods*. The biological samples from 488 patients with infectious complications after total knee replacement were studied. Microorganisms were isolated and identified using a BD BBL™ Crystal™ AutoReader analyzer and Crystal™ Enteric / Nonfermenter ID Kit, Crystal™ Gram-Positive ID Kit panels. *Results.* Polyetiological infectious complications comprise up to 21.4–24.8% out of the total number of implant-associated infection cases; microbial associations have broad microbial spectrum and various component structure. Specific gravity of clinically significant microorganisms — methicillin-resistant *Staphylococcus aureus,* polyresistant enterobacteria and nonfermentative Gram-

negative bacteria is statistically higher (p<0.05) among the associates (38.2, 25.2, 64.3 and 72.8% respectively) than in monocultures (18.2, 11.8, 47.5 and 58.3% respectively). Microbiological methods should be modified in order to verify polyetiological implant-associated infection. *Conclusion.* The organization of microbiological monitoring of polyetiological implant-associated infections with detailed study of microbial associations structure, the monitoring of associates antibiotic resistance is necessary to optimize the diagnostics and causal treatment of this pathology.

Key words: implant-associated infection, associates, antibiotic resistance, primary replacement, knee joint.

Введение. Инфекционно-воспалительные осложнения после первичного эндопротезирования коленного сустава являются клинически и социально важной проблемой с учетом общей мировой тенденции к быстрому росту количества эндопротезирований, больших финансовых затрат на лечение и тяжелых последствий для пациента [1–3]. Диагностика инфекционно-воспалительных осложнений после эндопротезирования крупных суставов затруднена в связи с отсутствием достоверных диагностических критериев, специфичных для имплантат-ассоциированной инфекции [4]. Такая особенность перипротезной инфекции, как склонность ее возбудителей к формированию биопленок, обеспечивает повышенную выживаемость микроорганизмов в присутствии антибиотиков за счет ухудшения доступа препарата, а также создает возможность перераспределения генов антибиотикорезистентности через внехромосомные элементы в пределах биопленки [5]. Также значительно затрудняет микробиологическую верификацию диагноза тот факт, что при мониторинге имплантат-ассоциированного воспаления редко принимается во внимание полиэтиологичный характер инфекции. Доля микробных ассоциаций в этиологии имплантат-ассоциированной инфекции, по данным разных авторов, составляет от 3,5 до 78%, причем количество микст-инфекций в структуре воспаления постоянно возрастает [6]. В ряде исследований доказывается, что ассоциированные инфекции характеризуются менее благоприятным клиническим течением за счет быстрой адаптации штаммов-ассоциатов в очагах воспаления и взаимного потенцирования их вирулентных и патогенных свойств [7]. Для микст-инфекций после эндопротезирования крупных суставов характерны особенности устойчивости к антибиотикам в виде накопления разнообразных хромосомных и внехромосомных генетических детерминант, контролирующих антибиотикорезистентность [8].

Отсутствие микробиологического и эпидемиологического контроля за микст-инфекциями, объективных данных об особенностях течения и диагностике подобных процессов приводит к отсутствию настороженности в отношении полиэтиологичного характера инфекционных осложнений эндопротезирования [9]. Для оптимизации диагностики имплантат-ассоциированной инфекции актуальными являются исследования по оценке роли микробных ассоциаций в этиологии имплантат-ассоциированной инфекции, изучению структуры ассоциатов, особенностям антибиотикорезистентности штаммов-ассоциантов, оптимизации методологических подходов к микробиологической диагностике полиэтиологичного воспалительного процесса.

Цель: оценить этиологическую роль, структуру и состав микробных ассоциаций при имплантат-ассоциированной инфекции, особенности антибиотикорезистентности возбудителей полиэтиологических инфекций, предложить информативные методики для их микробиологической диагностики после эндопротезирования коленного сустава.

Материал и методы. Выполнен ретроспективный анализ результатов микробиологического исследования образцов клинического материала, полученного от 488 пациентов с имплантат-ассоциированной инфекцией после первичного эндопротезирования коленного сустава, находившихся на лечении в НИИТОН СГМУ Минздрава России в период 2014–2017 гг. В качестве образцов биологического материала использовали отделяемое свищей, поверхностных и интраоперационных ран, тканевые биоптаты, аспират, смывную жидкость с удаленных компонентов эндопротезов после ультразвуковой обработки. Взятие биоптатов мягких тканей осуществляли во время операции из 2–6 участков операционной раны от каждого пациента, затем осуществляли их гомогенизацию в изотоническом растворе, высев на питательные среды в количестве 0,3 мл. Фрагменты удаленных эндопротезов помещали в стерильный пакет с 20–70 мл стерильного 0,9% раствора NaCl, обрабатывали с помощью ультразвуковой установки «УЗУМИ-2» (ТРИМА, Россия) в течение 10–20 минут при частоте колебаний 37 кГц, жидкость высевали в количестве 0,3 мл на плотные питательные среды и среду обогащения.

Идентификацию микроорганизмов проводили в соответствии с приказом МЗ СССР №535. Высев исследуемого материала производили на диференциально-диагностические питательные среды: 5%-ный кровяной агар (основа агара Agar nutrient (Becton Dickinson, США)), среду Эндо (Endo Agar, Special (Hi Media, Индия)), желточно-солевой агар (основа агара Gelatin Mannitol Salt Agar (Staphylococcus agar №110) (Hi Media, Индия) — инкубировали при 37°C до 14 суток. При появлении бактериального роста изучали морфологические и культуральные свойства микроорганизмов; окраску по Граму поводили с помощью набора реагентов «ЭКОлаб» (Россия). Идентификацию возбудителей осуществляли с помощью анализатора BD BBL™ Crystal™ AutoReader и панелей Crystal™ Enteric / Nonfermenter ID Kit, Crystal™ Gram-Positive ID Kit. Чувствительность к антимикробным препаратам определяли в соответствии с дискодиффузионным методом с использованием Mueller-Hinton-Agar и сенси-дисков (Becton Dickinson, США). Чувствительность к метициллину определяли с использованием набора MeReSa Agar Base, MRSA Alert (Индия).

Полученные данные регистрировали в виде электронных таблиц MS Office Excel, 2007 (Microsoft, США), обрабатывали с использованием системы Statistica for Windows (версия 10). Сопоставление частотных характеристик для оценки факторов влияния на зависимую переменную проводили с помощью непараметрических методов χ^2, χ^2 с поправкой Йетса. Различия показателей между группами принимали за достоверные при p<0,05.

Результаты. Изучено 2035 образцов биологического материала от 488 пациентов с инфекционно-воспалительными осложнениями после первичного тотального эндопротезирования коленного сустава

Ответственный автор — Бабушкина Ирина Владимировна
Тел.: +7 (927) 1010771
E-mail: sarniito@yandex.ru

Таблица 1

Видовой состав возбудителей полиэтиологичных и моноэтиологичных имплантат-ассоциированных инфекций

Виды микроорганизмов	Удельный вес в этиологической структуре имплантат-ассоциированной инфекции, количество штаммов, абс. (%)			
	2014–2015 гг.		2016–2017 гг.	
	монокультура (n=284)	ассоциаты (n=136)	монокультура (n=398)	ассоциаты (n=550)
S. aureus	121 (42,6%)	41 (30,1%)	162 (38,6%)	189* (34,4%)
S. epidermidis	74 (26,1%)	35 (25,7%)	108 (31,8%)	127* (26,4%)
Enterobacteriaceae spp.	34 (11,9%)	19 (13,9%)	47 (10,8%)	37 (6,7%)
P. aeruginosa	18 (6,3%)	11 (8,1%)	34 (7,8%)	25 (4,5%)
Acinetobacter spp.	11 (3,8%)	7 (5,1%)	18 (4,2%)	19 (6,0%)
Streptococcus spp.	23 (8,1%)	14 (10,3%)	23 (5,3%)	122* (22,2%)
Candida spp.	3 (1,1%)	9 (6,6%)	6 (1,4%)	31 (9,9%)
Общее количество	284	136	534	550

Примечание: * — p<0,05 при сравнении с количеством штаммов-ассоциатов данного вида в 2014–2015 гг.

(средний возраст 61,3±6,4 года, 32% мужчин). Отмечено, что в 39,3% образцов биологического материала выделена монокультура микроорганизмов, в 23,7% случаев обнаружена микробная ассоциация, 37% образцов биологического материала не дали бактериального роста. При анализе структурного профиля ассоциаций отмечено преобладание 2-компонентных ассоциаций, которые были выделены в 18,3% случаев; ассоциации из 4–6 компонентов (многокомпонентные) выделены в 4,7% случаев.

Общее количество и таксономическая принадлежность микробных штаммов, выделенных из образцов биологического материала, полученных от пациентов с имплантат-ассоциированной инфекцией в составе монокультуры и ассоциатов, отражены в табл. 1.

Отмечен статистически достоверный рост (p<0,05) доли микробных ассоциатов в этиологической структуре возбудителей имплантат-ассоциированной инфекции в 2016–2017 гг. по сравнению с периодом 2014–2015 гг за счет возрастания количества грамположительных кокков (*Staphylococcus ssp.*, *Streptococcus spp.*) в составе ассоциатов.

При полиэтиологичных инфекциях выделен широкий спектр микроорганизмов (более 30 видов). Среди ассоциатов преобладали грамположительные кокки: представители *Staphylococcus spp.* составляли 48,3–55,8%, также в значительном количестве были представлены энтеробактерии и неферментирующие грамотрицательные бактерии: суммарно 25,4–28,7% от всех ассоциатов. При оценке качественного состава ассоциаций установлены наиболее частые сочетания основных возбудителей: за исследуемый период 18,5% штаммов *Staphylococcus* выделены в ассоциации с другими грамположительными кокками, 11,7% штаммов — в сочетании с энтеробактериями, 8,9% штаммов — в сочетании с неферментирующими грамотрицательными бактериями.

Подсчитан коэффициент ассоциативности, характеризующий степень участия микроорганизмов каждого вида в ассоциациях. Показатель представляет отношение количества штаммов данного вида в составе ассоциатов к общему числу выделенных штаммов этого вида. За период наблюдения коэффициент ассоциативности изолятов *S. aureus* увеличился с 25,4 до 35,7%, штаммов *S. epidermidis* — с 32,1 до 46,7%, что свидетельствует о средней активности участия клинически значимых возбудителей имплантат-ассоциированной инфекции в ассоциациях и их этиологической значимости как в виде монокультур, так и в виде ассоциатов. Высокий критерий ассоциативности (38,7–51,4%) был характерен для неферментирующих грамотрицательных бактерий рода *Acinetobacter.* Дрожжеподобные грибы рода *Candida* в виде монокультуры встречались спорадически, их коэффициент ассоциативности составил 75,5–83,8%. Некоторые виды энтеробактерий (*Proteus spp., Klebsiella spp.*) встречались только в составе ассоциаций (коэффициент ассоциативности 100%).

Проведенный анализ роли микробных ассоциаций в этиологии инфекционного воспаления определил необходимость изучения чувствительности к антибиотикам возбудителей имплантат-ассоциированной инфекции, входящих в состав ассоциатов.

Активное изучение метициллинорезистентности обусловлено ее высокой клинической значимостью и повсеместным ростом распространенности метициллин-резистентных штаммов стафилококков, которые являются наиболее сложными для выбора эффективной этиотропной терапии. Результаты распределения метициллиноустойчивых изолятов и штаммов, чувствительных к метициллину, среди монокультур и ассоциатов представлены на рисунке (*слева* и *справа* соответственно).

Доля метициллин-резистентных штаммов в составе ассоциатов достоверно выше (p<0,05) как среди *S. aureus,* так и среди штаммов *S. epidermidis* по сравнению со штаммами, выделенными в виде монокультуры. В связи с ассоциированной устойчивостью метициллин-резистентных штаммов к бета-лактамам и антибиотикам других групп проведен мониторинг антибиотикорезистентности штаммов *S. aureus,* устойчивых к метициллину, и метициллиноустойчивых штаммов *S. epidermidis,* как наиболее значимых в эпидемиологическом отношении (табл. 2).

Следует отметить, что у штаммов *Staphylococcus spp.*, выделенных в составе микробных ассоциаций и в виде монокультуры, чувствительность к антибактериальным препаратам существенно различается, причем более значительные изменения профиля резистентности выявлены для штаммов *S. aureus*, устойчивых к метициллину. Устойчивость метицил-

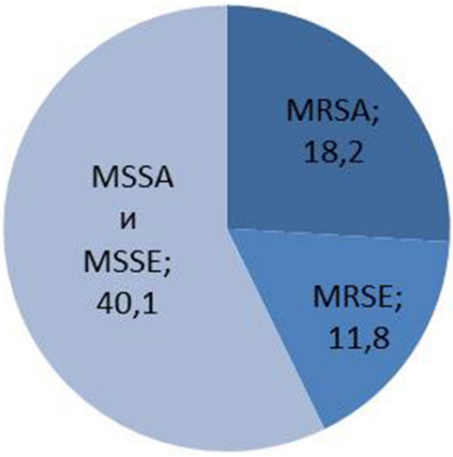

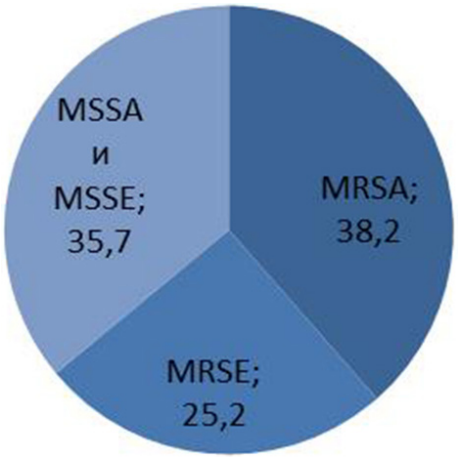

Количество метициллин-резистентных штаммов *S. aureus* и *S. epidermidis*, выделенных в виде монокультуры (*рисунок слева*) и в составе ассоциатов (*рисунок справа*), %

Таблица 2

Резистентность штаммов *S. aureus* и *S. epidermidis* с учетом чувствительности к метициллину

Антибиотик	Количество резистентных штаммов, абс.			
	Штаммы *S. aureus*, устойчивые к метициллину (n=176)		Штаммы *S. epidermidis*, устойчивые к метициллину (n=115)	
	монокультура (n=91)	ассоциаты (n=85)	монокультура (n=59)	ассоциаты (n=56)
Тетрациклин	12	31*	28	39**
Эритромицин	21	66*	34	47
Ципрофлоксацин	67	65	30	31
Клиндамицин	39	45	32	43
Гентамицин	24	68*	27	54**
Рифампицин	38	40	28	49
Моксифлоксацин	42	49	23	36
Ко-тримоксазол	12	21	18	48
Фосфомицин	19	64*	7	24**
Ванкомицин	17	19	15	23
Линезолид	0	0	0	0
Тигециклин	0	0	0	0

Примечание: * — p<0,05 при сравнении со штаммами *S. aureus*, устойчивыми к метициллину, в виде монокультуры; ** — p<0,05 при сравнении со штаммами *S. epidermidis*, устойчивыми к метициллину, в виде монокультуры.

линоустойчивых штаммов обоих исследуемых видов была высокой к фторхинолонам (67–85%), рифампицину (47–63%), эритромицину (28–73%). Высокую активность сохранил ванкомицин, к которому были чувствительны 73–94% штаммов. Не выявлено штаммов, устойчивых к линезолиду и тигециклину. Уровень резистентности штаммов, устойчивых к метициллину (как *S. aureus*, так и *S. epidermidis*), тетрациклину, гентамицину и фосфомицину, был достоверно (p<0,05) выше среди штаммов-ассоциатов, чем у изолятов в виде монокультуры. Количество штаммов, устойчивых к эритромицину, достоверно (p<0,05) выше отмечали среди метициллин-резистентных штаммов *S. aureus,* входящих в состав ассоциатов.

Представители семейства *Enterobacteriaceae* и неферментирующие грамотрицательные бактерии имеют значительный удельный вес в общей структуре полиэтиологичной имплантат-ассоциированной инфекции. Изучение профиля антибиотикорезистентности данных возбудителей имеет большое значение при выборе эффективной этиотропной терапии. Профиль антибиотикорезистентности грамотрицательных бактерий-ассоциатов в сравнении с изолятами, выделенными в виде монокультуры, представлен в табл. 3.

Мониторинг чувствительности к антибиотикам грамотрицательных бактерий, являющихся возбудителями имплантат-ассоциированной инфекции, выявил высокий уровень устойчивости к ампициллину и амоксициллину (83,5–91,2%), цефалоспоринам (42,4–67,1%), фторхинолонам (54,7–61,3%) как у возбудителей в виде монокультуры, так и у ассоциатов. Отмечены различия в спектре антибиотикорезистентности грамотрицательных бактерий в виде монокультуры и ассоциатов. Штаммы энтеробактерий и НГОБ в составе ассоциатов обладали достоверно (p<0,05) более высоким уровнем устойчивости к це-

Таблица 3

Резистентность штаммов грамотрицательных бактерий

Антибиотики	Количество резистентных штаммов, абс.			
	Энтеробактерии (n=139)		Неферментирующие грамотрицательные бактерии, (n=143)	
	монокультура (n=83)	ассоциаты (n=56)	монокультура (n=81)	ассоциаты (n=62)
Ампициллин	64	51	73	58
Амоксициллин /клавулонат	79	52	77	62
Цефазолин	33	39*	63	59**
Цефотаксим	55	41	59	54
Цефтриаксон	27	29	46	51**
Цефтазидим	28	37*	50	57**
Цефоперазон	20	22	44	52**
Цефипим	34	34*	58	56**
Имипенем	19	25	38	34
Меропенем	16	19	30	29
Гентамицин	38	24	53	57
Амикацин	23	24	48	50
Ципрофлоксацин	20	32	41	52**

Примечание: *– p<0,05 при сравнении с энтеробактериями в виде монокультуры; ** — p<0,05 при сравнении с неферментирующими грамотрицательными бактериями в виде монокультуры.

фазолину, цефтазидиму и цефипиму. Среди неферментирующих грамотрицательных бактерий также резистентность к цефтриаксону и ципрофлоксацину среди ассоциантов достоверно (p<0,05) превышала устойчивость возбудителей, выделенных в виде монокультуры.

В 2016–2017 гг. внесены изменения в методологию бактериологического исследования, начато микробиологическое изучение тканевых биоптатов мягких тканей с их гомогенизацией и исследование смывной жидкости с удаленных компонентов эндопротезов после ультразвуковой обработки. Использование данных методик имеет патогенетическое обоснование и направлено на деструкцию микробной биопленки. Наиболее часто микробные ассоциации выделяли из смывной жидкости с удаленных компонентов эндопротезов после ультразвуковой обработки (в 51,4% случаев), из гомогенизированных тканевых биоптатов (в 42,3% случаев). При этом частота выделения ассоциатов из отделяемого ран и аспиратов из полости суставов составляла 8,1–11,7% на протяжении всего периода исследования. Эти данные позволяют предположить, что рост доли ассоциатов в общей структуре возбудителей имплантат-ассоциированной инфекции в 2016–2017 гг. произошел в определенной мере за счет использования более информативных методик микробиологической диагностики, позволяющих охарактеризовать возбудителей имплантат-ассоциированного воспаления в сессильной форме. В период 2016–2017 гг. также значимо (p<0,05) увеличилась доля ассоциаций с тремя и более возбудителями по сравнению со структурой образцов, выделенных в 2014–2015 гг.

Обсуждение. Исследование показало, что полиэтиологичные инфекционно-воспалительные осложнения на протяжении периода исследования составляли 21,4–24,8% от всех случаев имплантат-ассоциированной инфекции после эндопротезирования коленного сустава, что подтверждает их большое значение в этиологической структуре инфекционного воспаления. Микробные ассоциации, выделенные при имплантат-ассоциированной инфекции, характеризовались широким видовым спектром входящих в них микроорганизмов и различным комбинационным составом ассоциатов.

В компонентной структуре ассоциатов преобладающими возбудителями являлись *S. aureus* и *S. epidermidis* (32,7 и 26,1% соответственно), однако грамположительные кокки характеризовались средней активностью участия в ассоциациях (коэффициент ассоциативности 33,6 и 41,8% соответственно) и имели этиологическое значение как в виде монокультур, так и в виде ассоциатов. Высокий критерий ассоциативности характерен для неферментирующих грамотрицательных бактерий рода *Acinetobacter* (51,8%), некоторых видов энтеробактерий (*Proteus spp., Klebsiella spp.*) (100%), дрожжеподобных грибов рода *Candida* (75,5–83,8%).

В микробных ассоциациях, вызывающих инфекционно-воспалительные осложнения после эндопротезирования коленного сустава, активно участвуют эпидемиологически актуальные и клинически важные возбудители — метициллин-резистентные коагулазоположительные и коагулазоотрицательные стафилококки, полирезистентные представители семейства *Enterobacteriaceae* и неферментирующие грамотрицательные бактерии. При сравнительном мониторинге резистентности возбудителей моноэтиологичной и полиэтиологичной имплантат-ассоциированной инфекции установлено, что удельный вес устойчивых к метициллину стафилококков, полирезистентных энтеробактерий и неферментирующих грамотрицательных бактерий достоверно (p<0,05) выше среди ассоциатов (38,2, 25,2, 64,3, 72,8% соответственно), чем среди возбудителей инфекционных

осложнений, представленных в виде монокультуры (18,2, 11,8, 47,5, 58,3% соответственно).

По данным других авторов, рост инфекций, вызванных смешанной флорой, выявляется не только при глубокой перипротезной инфекции, но и при поверхностной раневой инфекции, инфекционных осложнениях после полостных операций, посттравматических нагноениях. При этом отмечают тяжелое течение, резистентность к антибиотикотерапии и склонность к генерализации подобных инфекций [2–4].

Учитывая важную роль ассоциатов микроорганизмов в этиологической структуре имплантат-ассоциированной инфекции, высокий удельный вес полирезистентных и клинически значимых возбудителей среди ассоциатов, провели сравнительное изучение информативности микробиологических методик в отношении микст-инфекций. Установлено, что патогенетически обоснованные методики, такие как исследование гомогенизированных тканевых биоптатов и смывной жидкости с компонентов эндопротезов после ультразвуковой обработки, позволяют повысить информативность микробиологической верификации диагноза полиэтиологичной имплантат-ассоциированной инфекции.

Организация микробиологического мониторинга за полиэтиологичными имплантат-ассоциированными инфекциями, обладающими эпидемиологическими, микробиологическими и клиническими отличиями от моноэтиологичных инфекций, с углубленным изучением структуры микробных ассоциаций, мониторингом антибиотикорезистентности ассоциатов является необходимым условием оптимизации диагностики и этиотропной терапии инфекционного воспаления.

Заключение. Инфекционно-воспалительные осложнения, вызванные ассоциатами микроорганизмов, имеют большое значение в общей этиологической структуре имплантат-ассоциированной инфекции после эндопротезирования коленного сустава. В микробных ассоциациях, выделенных из биологического материала, полученного от пациентов с имплантат-ассоциированной инфекцией, с большей частотой, чем в монокультуре, представлены эпидемиологически актуальные и клинически значимые возбудители: метициллин-резистентные стафилококки, полирезистентные представители семейства *Enterobacteriaceae* и неферментирующих грамотрицательных бактерий. Серьезная эпидемиологическая и клиническая проблема, которую представляют микст-инфекционные осложнения после эндопротезирования крупных суставов, предполагает изменение методологии проведения бактериологических исследований и структуры исследуемых образцов для повышения информативности микробиологической диагностики в случае полибактериального инфицирования.

Конфликт интересов. Работа выполнена в рамках государственного задания НИИТОН ФГБОУ ВО «Саратовский государственный медицинский университет им. В.И. Разумовского» Минздрава России «Оптимизация тактики диагностического поиска и лечения скрытой перипротезной инфекции области коленного сустава». Регистрационный номер АААА-А18-118020290181-3.

Авторский вклад: концепция и дизайн исследования — И.В. Бабушкина, В.Ю. Ульянов; получение и обработка данных — И.В. Бабушкина; анализ и интерпретация результатов — И.В. Бабушкина, В.Ю. Ульянов, С. П. Шпиняк, А.С. Бондаренко, И.А. Мамонова; написание статьи — И.В. Бабушкина, А.С. Бондаренко; утверждение рукописи для публикации — В.Ю. Ульянов.

References (Литература)

1. Afinogenova AG, Darovskaya EN. Microbial biofilms of wounds: status of the issue. Traumatology and orthopedics of Russia 2011; (3): 119–25. Russian (Афиногенова А.Г., Даровская Е.Н. Микробные биопленки ран: состояние вопроса. Травматология и ортопедия России 2011; (3): 119–25).

2. Bozhkova SA. Modern principles of diagnostics and antibacterial therapy of prosthetic joint infection (review). Traumatology and orthopedics of Russia 2011; (3): 126–36. Russian (Божкова С. А. Современные принципы диагностики и антибактериальной терапии инфекции протезированных суставов (обзор литературы). Травматология и ортопедия России 2011; (3): 126–36).

3. Tikhilov RM, Shubnyakov II, Kovalenko AN, et al. The register of total hip replacement of Russian Scientific Research Institute of Traumatology and Orthopedics named after R.R. Vreden (2007-2012). Traumatology and orthopedics of Russia 2013; (3): 167–190. Russian (Тихилов Р. М., Шубняков И.И., Коваленко А.Н. и др. Данные регистра эндопротезирования тазобедренного сустава РНИИТО им. Р. Р. Вредена за 2007–2012 годы. Травматология и ортопедия России 2013; (3): 167–190).

4. Shprykova ON. Microbiological and epidemiological peculiarities of microbial associations in suppurative septic infections: PhD abstract. Nizhniy Novgorod, 2004; 23 p. Russian (Шпрыкова О.Н. Микробиологические и эпидемиологические особенности микробных ассоциаций при гнойно-септических инфекциях: автореф. дис. … канд. мед. наук. Н. Новгород, 2004; 23 с.).

5. Babushkina IV, Chebotareva EG, Borodulina EV, et al. Studying the effect of metal nanoparticles on the antibiotic susceptibility of microorganism clinical cultures. Journal of new medical technologies 2011; (18) 3: 258–60. Russian (Бабушкина И.В., Чеботарева Е.Г., Бородулина Е.В. и др. Изучение влияния наночастиц металлов на чувствительность к антибиотикам клинических штаммов микроорганизмов. Вестник новых медицинских технологий 2011; (18) 3: 258–60).

6. Babushkina IV, Bondarenko AS, Shpinyak SP, et al. Microbiological diagnostic criteria of infectious inflammatory complications after total knee replacement in the aspect of periprosthetic joint infection (PJI) pathogenesis. Journal of experimental and clinical surgery 2018; 3 (11): 186–92. Russian (Бабушкина И.В., Бондаренко А.С., Шпиняк С. П. и др. Микробиологические критерии диагностики инфекционно-воспалительных осложнений после эндопротезирования коленного сустава с учетом патогенетических особенностей имплантат-ассоциированной инфекции. Вестник экспериментальной и клинической хирургии 2018; 3 (11): 186–92. DOI: 10.18499/2070-478X-2018-11-3-186-192).

7. Norkin IA, Shpinyak SP, Girkalo MV, et al. Outcomes of Surgical Treatment of Infectious Complications after Large Joints Arthroplasty. N.N. Priorov Journal of Traumatology and Orthopedics 2014; (3): 67–71. Russian (Норкин И.А., Шпиняк С. П., Гиркало М.В. и др. Исходы хирургического лечения инфекционных осложнений тотального эндопротезирования крупных суставов. Вестник травматологии и ортопедии им. Н.Н. Приорова 2014; (3): 67–71).

8. Babushkina IV, Mamonova IA, Gladkova EV, et al. The rationale for a complex approach to local treatment of septic inflammatory complications. International journal of applied and fundamental research 2017; 4–3: 501–5. Russian (Бабушкина И.В., Мамонова И.А., Гладкова Е.В. и др. Обоснование комплексного подхода к местному лечению гнойно-воспалительных осложнений. Международный журнал прикладных и фундаментальных исследований 2017; 4–3: 501–5).

9. Babushkina IV, Bondarenko AS, Ulyanov VYu. The etiological role of opportunistic microflora in the pathogenesis of implant-associated inflammation in patients after primary total knee replacement. Saratov Journal of Medical Scientific Research 2018; 14 (1): 30–4. Russian (Бабушкина И.В., Бондаренко А.С., Ульянов В.Ю. Этиологическая роль условно-патогенной микрофлоры в патогенезе имплантат-ассоциированного воспаления у больных после первичного эндопротезирования коленного сустава. Саратовский научно-медицинский журнал 2018; (14) 1: 30–4).

УДК 617.5–089:616–006.04:611.711.1 Клинический случай

ТАКТИКА ХИРУРГИЧЕСКОГО ЛЕЧЕНИЯ ПРИ МЕТАСТАТИЧЕСКОМ ПОРАЖЕНИИ ВЕРХНЕШЕЙНОГО ОТДЕЛА ПОЗВОНОЧНИКА

С. П. Бажанов *— НИИ травматологии, ортопедии и нейрохирургии ФГБОУ ВО «Саратовский ГМУ им. В. И. Разумовского» Минздрава России, старший научный сотрудник отдела инновационных проектов в нейрохирургии и вертебрологии, доктор медицинских наук;* ***Д. А. Гуляев*** *— ФГБУ «Национальный медицинский исследовательский центр им. В. А. Алмазова» Министерства здравоохранения РФ, руководитель отделения хирургии опухолей головного и спинного мозга №2, доктор медицинских наук;* ***В. Ю. Ульянов*** *— НИИ травматологии, ортопедии и нейрохирургии ФГБОУ ВО «Саратовский ГМУ им. В. И. Разумовского» Минздрава России, заместитель директора по научной и инновационной деятельности, доктор медицинских наук;* ***В. В. Островский*** *— НИИ травматологии, ортопедии и нейрохирургии ФГБОУ ВО «Саратовский ГМУ им. В. И. Разумовского» Минздрава России, заведующий отделением нейрохирургии, кандидат медицинских наук;* ***В. С. Толкачев*** *— ФГБОУ ВО «Саратовский ГМУ им. В. И. Разумовского» Минздрава России, ассистент кафедры симуляционных технологий и неотложной медицины.*

THE TACTICS OF SURGICAL TREATMENT IN METASTATIC LESIONS OF UPPER CERVICAL SPINE

S. P. Bazhanov *— Scientific Research Institute of Traumatology, Orthopedics and Neurosurgery of Saratov State Medical University n.a. V. I. Razumovsky, Senior Research Assistant, Department of Innovations in Neurosurgery and Vertebrology, Doctor of Medical Sciences;* ***D. A. Gulyaev*** *— The Almazov National Medical Research Centre, Head of Second Cerebral and Spinal Cord Tumors Department, Doctor of Medical Sciences;* ***V. Yu. Ulyanov*** *— Scientific Research Institute of Traumatology, Orthopedics and Neurosurgery of Saratov State Medical University n.a. V. I. Razumovsky, Deputy Director for Science and Innovations, Doctor of Medical Sciences;* ***V. V. Ostrovskiy —*** *Scientific Research Institute of Traumatology, Orthopedics and Neurosurgery of Saratov State Medical University n.a. V. I. Razumovsky, the Head of Neurosurgery Department, Candidate of Medical Sciences;* ***V. S. Tolkachev —*** *Saratov State Medical University n.a. V. I. Razumovsky, Teaching Assistant of the Department of Simulation Technologies and Emergency Medicine.*

Дата поступления — 24.08.2018 г. Дата принятия в печать — 06.09.2018 г.

Бажанов С. П., Гуляев Д. А., Ульянов В. Ю., Островский В. В., Толкачев В. С. **Тактика хирургического лечения при метастатическом поражении верхнешейного отдела позвоночника. Саратовский научно-медицинский журнал 2018; 14 (3): 498–501.**

Продемонстрирован случай успешного хирургического лечения пациента с метастатическим поражением верхнешейного отдела позвоночника с учетом концепции мульдидисциплинарного подхода. Проведено одномоментное двухэтапное хирургическое вмешательство: первым этапом выполнен окципитоспондилодез полисегментарной конструкцией; вторым — удаление опухоли из расширенного комбинированного доступа. Установлено, что предлагаемая тактика хирургического лечения позволяет осуществить радикальное вмешательство в одну хирургическую сессию без нарастания неврологического дефицита в послеоперационном периоде.

Ключевые слова: метастатическая опухоль, позвоночник, верхнешейный отдел, хирургическое вмешательство, тактика.

Bazhanov SP, Gulyaev DA, Ulyanov VYu, Ostrovskiy VV, Tolkachev VS. **The tactics of surgical treatment in metastatic lesions of upper cervical spine. Saratov Journal of Medical Scientific Research 2018; 14 (3): 498–501.**

We demonstrated a successful case of surgical treatment of the patient with metastatic lesion of upper cervical spine with respect to multidisciplinary approach. We performed simultaneous two-stage surgical intervention, the first stage being occipitospondylodesis by multi-segment construction; and second — tumor resection from expanded combined access. It has been stated that the proposed surgical tactics allows performing curative resection in one surgical session without neurological deficit buildup in the postoperative period.

Key words: metastatic tumor, spine, upper cervical spine, surgical intervention, tactics.

Введение. Метастатическое поражение позвоночника отмечается в среднем у 10% пациентов и является достоверным признаком генерализации онкологического процесса, при этом шейный отдел вовлекается в патологический процесс в 6% случаев [1]. Вопрос о целесообразности хирургического лечения при метастатическом поражении одного или нескольких шейных позвонков до сих пор остается дискутабельным, поскольку к настоящему моменту не существует достаточного количества доказательных клинических исследований, свидетельствующих об убедительном улучшении качества жизни пациентов, а также достоверном увеличении длительности безрецидивного периода после проведенной операции [2, 3]. Кроме того, хирургическое лечение при метастатических опухолях, локализующихся на уровне краниовертебрального перехода и верхнешейного отдела позвоночника, является трудной задачей ввиду сложных топографо-анатомических взаимоотношений и высокой функциональной значимости структур рассматриваемого региона [4]. Литературные данные свидетельствуют о разнонаправленности и противоречивости методик хирургического лечения пациентов с метастатическим поражением верхнешейного отдела позвоночника, однако большинство авторов склоняются к необходимости осуществления оперативных вмешательств из расширенных комбинированных доступов, соответствующих концепции современной онкологической хирургии [5, 6]. При этом мультидисциплинарный подход, основанный на совместном сотрудничестве нейрохирурга со смежными специалистами при выполнении подобных операций, является наиболее целесообразным [7–9].

Цель: продемонстрировать возможность одномоментного двухэтапного хирургического лечения пациента с метастатическим поражением верхнешейного отдела позвоночника.

Описание клинического случая. Проведен анализ данных медицинской карты стационарного больного, находившегося на лечении в отделении нейрохирургии НИИТОН СГМУ. Пациент К. 55 лет поступил на стационарное лечение в отделение нейрохирургии НИИТОН СГМУ с направительным диагнозом: метастатическое поражение структур 2-го шейного позвонка с синдромом острой атлантоаксиальной нестабильности. Жалобы при поступлении на боль

Ответственный автор — Бажанов Сергей Петрович
Тел.: +7 (987) 3178126
E-mail: sarniito@yandex.ru

и ограничение движений в шейном отделе позвоночника, невозможность удерживать голову (со слов пациента «голову приходится поддерживать обеими руками»), затруднение при глотании твердой пищи, слабость в верхних и нижних конечностях. Из анамнеза известно, что ранее больному было выполнено хирургическое вмешательство по поводу низкодифференцированного рака мочевого пузыря. Была проведена цистпростатвезикулэктомия с расширенной подвздошно-паховой лимфодиссекцией и формированием илеокондуита по методике Бриккера. Какая-либо адъювантная терапия не осуществлялась. Через 3 месяца с момента хирургического вмешательства стал отмечать перечисленные жалобы, связанные с дисфункцией в шейном отделе позвоночника, позже присоединились признаки дисфагии. Проведено комплексное клинико-интраскопическое обследование на предмет выявления отдаленных метастазов, в том числе позитронно-эмиссионное сканирование в режиме «весь организм», верифицировано интенсивное накопление радиофармпрепарата (2-фтор-2-дезокси-D-глюкоза) в области заглоточного пространства на уровне C1-C2 позвонков. Других патологических очагов накопления радиофармпрепарата выявлено не было.

При объективном осмотре отмечалось ограничение подвижности шейного отдела позвоночника во всех плоскостях. В неврологическом статусе оценка по шкале Karnovsky 70 баллов. Отмечалась гипестезия в зоне иннервации корешков спинномозговых нервов, отходящих на уровне C1-C2 позвонков с обеих сторон. Проводниковые расстройства были представлены тетрапарезом до 4 баллов в верхних и нижних конечностях, нарушением чувствительности по спинально-проводниковому типу с уровня C2 сегментов с обеих сторон.

На компьютерных томограммах верхнешейного отдела позвоночника, выполненных в предоперационном периоде, отмечаются значительные остеолитические вторичные изменения в структурах C2 позвонка с формированием обширного мягкотканого компонента, деформирующего заднюю стенку глотки с распространением патологической ткани в просвет позвоночного канала и компрессией твердой мозговой оболочки (рис. 1).

Учитывая массивную зону опухолевой деструкции костно-связочного аппарата верхнешейного отдела позвоночника с вовлечением в неопластический процесс передней дуги атланта, тела и зуба C2 позвонка, а также паравертебральных тканей, было принято решение об одномоментном двухэтапном хирургическом лечении: первым этапом выполнен окципитоспондилодез полисегментарной системой; вторым — удаление опухоли C2 позвонка из расширенного трансмандибулярного циркумглоссально-ретрофарингеального доступа.

Полисегментарный окципитоспондилодез с трансфасеточной фиксацией полиаксиальными винтами осуществляли в положении пациента на животе в условиях жесткой трехточечной фиксации шейного отдела позвоночника в скобе Mayfield-Kees (рис. 2).

Второй этап хирургического вмешательства проводили с участием челюстно-лицевого хирурга. Предоперационную разметку трансмандибулярного циркумглоссально-ретрофарингеального доступа проводили по методике, предложенной DeMonte F. и соавт. (2001) (рис. 3).

Техника хирургического вмешательства представлена следующим образом: после установки назога-

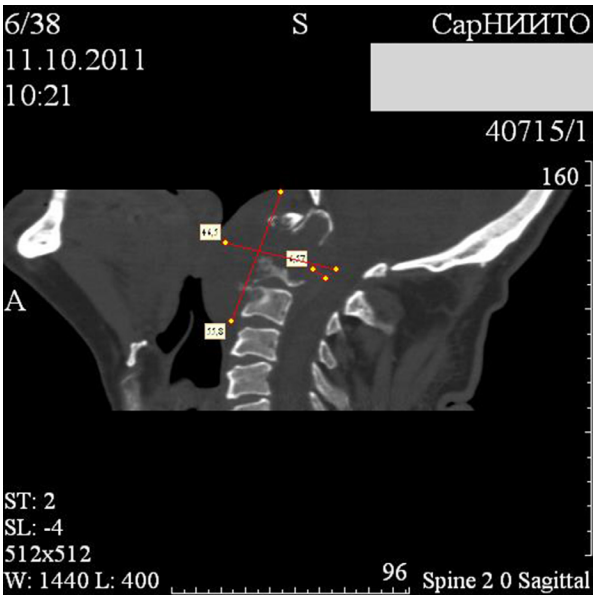

Рис. 1. Остеолитические изменения в структурах C2 позвонка с мягкотканым компонентом, деформирующим заднюю стенку глотки

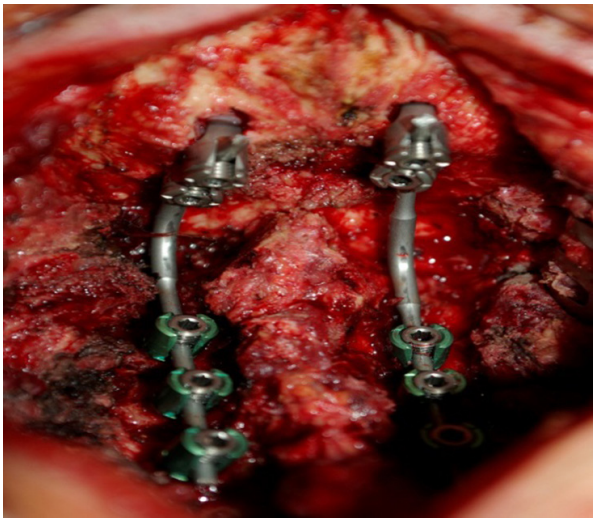

Рис. 2. Окципитоспондилодез полисегментарной конструкцией

Рис. 3. Предоперационная разметка разреза мягких тканей при осуществлении хирургического доступа по методике DeMonte F. и соавт. (2001)

стрального зонда в положении пациента на спине производили разрез кожи и подкожно-жировой клетчатки по переднему краю грудино-ключично-сосцевидной мышцы от угла нижней челюсти и до уровня перстневидного хряща. Производили мягкотканую диссекцию с обнажением влагалища грудино-ключично-сосцевидной мышцы и пересечением левой лопаточно-подъязычной мышцы, мобилизовывали сосудисто-нервный пучок в сонном и лопаточно-трахеальном треугольниках шеи. Далее разрез продлевали вверх до уровня поднижнечелюстного треугольника, а также вокруг левой полуокружности подбородка на середину нижней губы, осуществляли мобилизацию поднижнечелюстного футляра с поднижнечелюстной железой. По возможности на всем протяжении мобилизовывали ствол левого подъязычного нерва, лигировали общую лицевую вену и лицевую артерию. Для создания более широкого хирургического подхода к срединным образованиям шеи производили диссекцию мышц от подъязычной кости (заднее брюшко двубрюшной мышцы, шилоподъязычную мышцу).

Следующим этапом операции выполняли срединную ступенчатую остеотомию тела нижней челюсти с предварительным наложением титановых мини-пластин для облегчения последующего сопоставления рассеченных фрагментов нижней челюсти. После медианного разъединения фрагментов тела нижней челюсти приступали к внутриротовому этапу вмешательства, а именно препарированию структур дна полости рта. Осуществляли инцизию в месте перехода слизистой оболочки дна рта в слизистую языка, а далее разрез продолжали по внутренней поверхности крыловидно-челюстной складки до бугра верхней челюсти. Выделяли язычный нерв, после чего рассекали мышцы дна полости рта. Отводили единый костно-мягкотканый лоскут нижней трети лица кверху, что позволяло создать оптимальный обзор всей площади хирургического вмешательства с оптимальным углом операционного действия. Срединно расположенные висцеральные структуры шеи смещали от вентральной поверхности шейного отдела позвоночника в медиальную сторону, внутреннюю сонную артерию и внутреннюю яремную вену мобилизовывали вплоть до наружного основания черепа, а именно до входа в наружное отверстие сонного канала и яремное отверстие соответственно. После мобилизации вентральной поверхности шейного отдела позвоночника под оптическим увеличением производили дискэктомию на уровне C2-C3 позвонков до задней продольной связки. Опухоль на уровне C1-C2 позвонков удаляли единым блоком, в том числе с использованием высокотехнологичных моторных систем, предназначенных для резекции костных структур (высокооборотный бор, костный дезинтегратор). С целью повышения абластичности вмешательства производили иссечение задней продольной связки на уровне C1-C2 позвонков вплоть до интактной твердой мозговой оболочки (рис. 4).

Для повышения радикальности вмешательства производили максимальное удаление эпидуральной клетчатки вместе с эпидуральными венами. В случае повреждения твердой мозговой оболочки выполняли ушивание ее дефекта, с дополнительной пластикой медицинским клеем для профилактики ликвореи, а также уменьшения риска развития имплантационных метастазов по ликворной системе. После завершения основного этапа вмешательства выполняли дренирование зоны оперативного вмешательства,

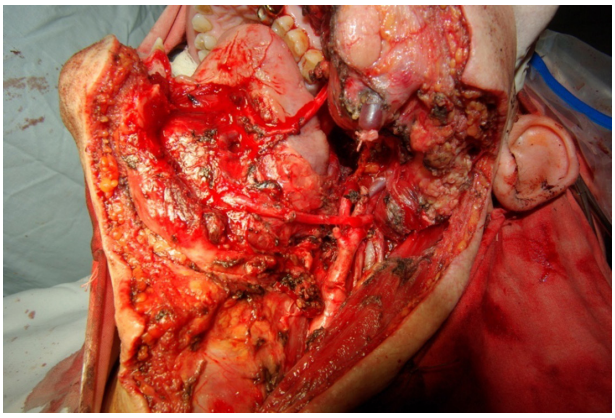

Рис. 4. Трансмандибулярный паралингвальный ретрофарингеальный доступ к верхнешейному отделу позвоночника по методике DeMonte F. и соавт. (2001)

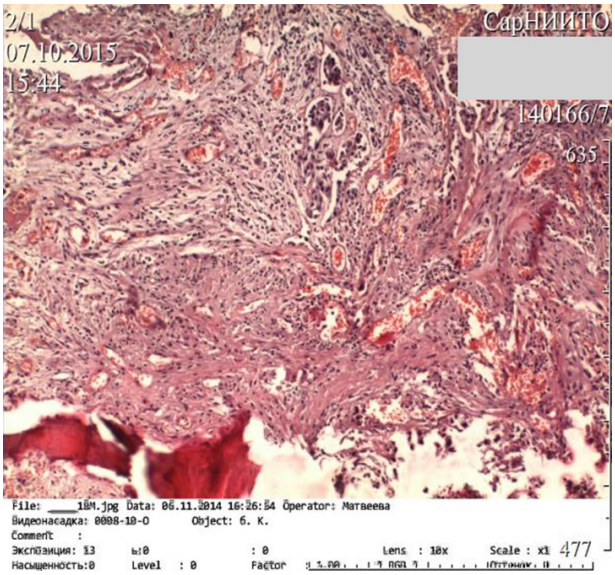

Рис. 5. Гистологическая картина операционного материала

остеосинтез нижней челюсти микропластинами, послойное ушивание мягких тканей.

Операционный материал был отправлен на гистологическое исследование: среди фиброзной стромы с большим количеством полнокровных сосудов, воспалением и некрозами отмечены комплексы опухолевых клеток вытянутой формы, напоминающие переходный эпителий с формированием сосочковых структур, что свидетельствовало о метастазе рака мочевого пузыря (рис. 5).

Послеоперационный период протекал без осложнений, оценка по шкале Karnovsky 80 баллов, отмечен полный регресс двигательных и чувствительных расстройств, зона гипестезии по корешковому типу была сохранена на дооперационном уровне. После удаления назогастрального зонда отмечен регресс дисфагии. Швы в зонах дорсального и вентрального доступов были сняты на 14-е сутки, натяжение первичное. В качестве медикаментозной терапии, проводимой в послеоперационном периоде, применяли нестероидные противовоспалительные препараты и антибиотики широкого спектра действия в профилактических дозировках на срок не более 5 дней.

На 15-е сутки после хирургического вмешательства пациент был выписан из нейрохирургического

стационара и представлен на онкологический консилиум для решения вопроса о дальнейшем проведении адъювантной терапии.

Обсуждение. Согласно данным [10], тактика одномоментного двухэтапного хирургического лечения позволяет осуществить радикальное хирургическое вмешательство в одну хирургическую сессию с привлечением смежных специалистов. Расширенный трансмандибулярный-циркумглоссальный-ретрофарингеальный доступ позволил нам осуществить оптимальный обзор верхних отделов пара- и ретрофарингеального пространств, а также области носоглотки, что создало адекватный угол операционного действия в этих труднодоступных анатомических зонах, необходимый для осуществления полноценной диссекции магистральных сосудов шеи и важных в функциональном отношении нервных стволов. Это дает возможность радикально удалить патологический очаг в структурах С1-С2 позвонков с учетом принципов абластики.

Заключение. Мультидисциплинарный подход в случае хирургического лечения пациентов с вторичными злокачественными опухолями области верхнешейного отдела позвоночника и краниовертебрального перехода позволяет радикально и с наименьшим риском развития неврологического дефицита в послеоперационном периоде удалить опухоль из подобных труднодоступных топографо-анатомических зон.

Конфликт интересов. Работа выполнена в рамках инициативного плана НИИТОН ФГБОУ ВО «Саратовский государственный медицинский университет им. В.И. Разумовского» Минздрава России «Совершенствование методов диагностики, лечения и профилактики травм и заболеваний опорно-двигательной и нервной систем». Регистрационный номер АААА-А18-118060790019-0.

Авторский вклад: написание статьи — С. П. Бажанов, Д.А. Гуляев, В.Ю. Ульянов, В.В. Островский, В.С. Толкачев; утверждение рукописи для публикации — В.Ю. Ульянов.

References (Литература)

1. Kushel YuV. Anatomic surgical substantiation of transmandibular retropharyngeal and transcervical retropharyngeal approaches to the base of the skull: PhD abstract. M., 1999; 163 p. Russian (Кушель Ю.В. Анатомо-хирургическое обоснование трансмандибулярного ретрофарингеального и трансцервикального ретрофарингеального доступов к основанию черепа: дис. … канд. мед. наук. М., 1999; 163 с.).

2. DeMonte F, Diaz E, Callender D, et al. Transmandibular, circumglossal, retropharyngeal approach far chordomas of the clivus and upper cervical spine. Neurosurg focus 2001; 10 (3), Article 10: 1.

3. La Corte E., Aldana PR. Endoscopic approach to the upper cervical spine and clivus: an anatomical study of the upperlimits of the transoral corridor. Acta Neurochir (Wien) 2017 Apr; 159 (4) 633–9. DOI: 10.1007/s00701-017-3103-6.

4. Hutchinson IL. The hazard of mandibulotomy in an irradiated field. Oral Dis 1997; 3 (2): 64.

5. Infante-Cossio P, Torres-Carranza E, Cayuela A, et al. Impact of treatment on quality of life for oral and oropharyngeal carcinoma. Int j oral maxillofac surg 2009; 38: 1052–8.

6. Infante-Cossio P, Torres-Carranza E, Cayuela A. Quality of life in patients with oral and oropharyngeal cancer. Int j oral maxillofac surg 2009; 38: 250–5.

7. Jalil MFA, Story RD, Rogers M. Extended maxillotomy for skull base access in contemporary management of chordomas: Rationale and technical aspect. Journal of clinical neuroscience 2017; (39): 212–5. DOI: 10.1016/j.jocn.2017.01.031

8. James D, Crockard HA. Surgical access to the base of the skull and upper cervical spine by extended maxillotomy. Neurosurgery 1999; 29: 411–6.

9. Janecka IP, Sekhar L, Jones N, et al. Treatment of cancer of the skull base. In: Fee W, Goepfert H, Johns M, eds. Head neck cancer. New York: BC Decker, 1990; p. 382–4.

10. Valentini V, Cassoni A, Battisti A, Gennaro P, Iannetti G. Transmandibular Approaches. In: Cranial, craniofacial and skull base surgery. New York: Springer, 2010; 319–29. DOI: 10.1007/978-88-470-1167-0_24.

УДК 616–036.8:617–089.844:611.711.1 Оригинальная статья

ОТДАЛЕННЫЕ РЕЗУЛЬТАТЫ ПРИМЕНЕНИЯ ЗАДНЕЙ ФИКСАЦИИ СУБАКСИАЛЬНЫХ ПОЗВОНКОВ ПРИ ОСТРОЙ НЕСТАБИЛЬНОЙ ТРАВМЕ

С. П. Бажанов — *НИИ травматологии, ортопедии и нейрохирургии ФГБОУ ВО «Саратовский ГМУ им. В.И. Разумовского» Минздрава России, старший научный сотрудник отдела инновационных проектов в нейрохирургии и вертебрологии, доктор медицинских наук;* ***В.Ю. Ульянов*** *— НИИ травматологии, ортопедии и нейрохирургии ФГБОУ ВО «Саратовский ГМУ им. В.И. Разумовского» Минздрава России, заместитель директора по научной и инновационной деятельности, доктор медицинских наук;* ***В.В. Островский*** *— НИИ травматологии, ортопедии и нейрохирургии ФГБОУ ВО «Саратовский ГМУ им. В.И. Разумовского» Минздрава России, заведующий нейрохирургическим отделением, кандидат медицинских наук;* ***С. В. Лихачев*** *— НИИ травматологии, ортопедии и нейрохирургии ФГБОУ ВО «Саратовский ГМУ им. В.И. Разумовского» Минздрава России, старший научный сотрудник отдела инновационных проектов в нейрохирургии и вертебрологии, кандидат медицинских наук.*

LONG-TERM RESULTS OF POSTERIOR ANCHORAGE OF SUBAXIAL VERTEBRA IN ACUTE UNSTABLE TRAUMA

S. P. Bazhanov *— Scientific Research Institute of Traumatology, Orthopedics and Neurosurgery of Saratov State Medical University n.a. V. I. Razumovsky, Senior Research Assistant, Department of Innovations in Neurosurgery and Vertebrology, Doctor of Medical Sciences;* ***V. Yu. Ulyanov*** *— Scientific Research Institute of Traumatology, Orthopedics and Neurosurgery of Saratov State Medical University n.a. V. I. Razumovsky, Deputy Director for Science and Innovations, Doctor of Medical Sciences;* ***V. V. Ostrovskiy*** *— Scientific Research Institute of Traumatology, Orthopedics and Neurosurgery of Saratov State Medical University n.a. V. I. Razumovsky, the Head of Neurosurgery Department, Candidate of Medical Sciences;* ***S. V. Likhachev*** *— Scientific Research Institute of Traumatology, Orthopedics and Neurosurgery of Saratov State Medical University n.a. V. I. Razumovsky, Department of Neurosurgical and Vertebrological Innovations, Senior Research Scientist, Candidate of Medical Sciences.*

Дата поступления — 24.08.2018 г. Дата принятия в печать — 06.09.2018 г.

***Бажанов С. П., Ульянов В.Ю., Островский В.В., Лихачев С. В.* Отдаленные результаты применения задней фиксации субаксиальных позвонков при острой нестабильной травме. Саратовский научно-медицинский журнал 2018; 14 (3): 501–504.**

Цель: изучить отдаленные результаты применения задней фиксации субаксиальных позвонков при острой травме. *Материал и методы*. Проведен анализ отдаленных результатов задней фиксации субаксиальных позвонков у 17 пациентов с острой нестабильной травмой, которым в предоперационном периоде осуществляли комплексное клинико-неврологическое и инструментальное обследование, хирургическое вмешательство, выполненное из дорсального доступа, а также оценку отдаленных результатов. *Результаты*. В раннем послеоперационном периоде после выполнения задней фиксации субаксиальных позвонков у больных обнаружены повреждение паравазального венозного сплетения V2-сегмента позвоночной артерии (1) и послеоперационные серомы (2); в отдаленном периоде — нестабильность вследствие перелома винтов и дислокации металлоконструкции (1), незначительное ограничение ротации в шейном отделе позвоночника в сторону операционного доступа в среднем на 10° (3). *Заключение*. Использование задней фиксации при острой нестабильной травме наиболее целесообразно осуществлять при субаксиальных повреждениях, сопровождающихся деформацией средних и задних опорных колонн.

Ключевые слова: острая травма, субаксиальные позвонки, нестабильность, задняя фиксация, отдаленные результаты.

***Bazhanov SP, Ulyanov VYu, Ostrovskiy VV, Likhachev SV.* Long-term results of posterior anchorage of subaxial vertebra in acute unstable trauma. Saratov Journal of Medical Scientific Research 2018; 14 (3): Saratov Journal of Medical Scientific Research 2018; 14 (3): 501–504.**

Aim: to study long-term results of posterior anchorage of subaxial vertebra in acute trauma. *Material and Methods.* We conducted an analysis of long-term results of posterior anchorage of subaxial vertebra in 17 patients with acute unstable trauma which had undergone complex clinical neurological and instrumental investigation, surgical treatment performed from dorsal approach, and the estimation of long-term results in preoperative period. *Results.* The obtained data indicate the method of transarticular anchorage to be effective and safe and not to have any negative effect on biomechanical properties of cervical spine in the long-term postoperative period. *Conclusion.* The use of posterior anchorage in acute unstable trauma is most reasonable in subaxial injuries accompagnied by the deformities of medial and posterior spinal columns.

Key words: acute trauma, subaxial vertebra, instability, posterior anchorage, long-term results.

Введение. Задняя фиксация шейного отдела позвоночника, по сравнению с так называемой «вентральной хирургией», хотя и стала более распространенной в последние годы, однако до сих пор не находит должного внимания среди нейрохирургов и травматологов-ортопедов, несмотря на то что ее применение при травмах и заболеваниях шейного отдела позвоночника является обоснованным в связи с особенностями распределения биомеханической нагрузки [1–3]. В литературных данных описаны различные способы задней инструментации шейного отдела позвоночника с использованием множества имплантируемых материалов и устройств, однако дальнейшая разработка и совершенствование методик задней фиксации связаны с минимизацией рисков хирургической травмы, интраоперационного повреждения внутри- и внепозвоночных сосудисто-нервных структур, а также с повышением стабильности имплантируемых металлоимплантатов [4–6]. Следует отметить, что все известные к настоящему моменту способы являются до сих пор дискуссионными ввиду особенностей проведения винтов через анатомические структуры шейных позвонков, протяженности металлоэндофиксации, необходимости широкой декомпрессии и одновременного выполнения костной пластики для обеспечения стабильности фиксации и создания предпосылок для формирования полноценного костно-металлического блока [7, 8]. По данным многих авторов, наиболее оптимальным методом, который позволяет обеспечить максимальную жесткость в системе «кость — имплантат», стойкость к вертикальным, боковым, сдвиговым и ротационным нагрузкам, а соответственно, и долгосрочную стабильность фиксации, является способ, основанный на проведении винтов через ножки дуг шейных позвонков [9, 10]. Необходимо обратить внимание, что установка транспедикулярной системы в субаксиальные позвонки может сопровождаться некоторыми трудностями вследствие того, что корни дуг шейных позвонков обладают малым диаметром, приводя к ятрогенному повреждению V2-сегмента позвоночной артерии, корешков спинномозговых нервов, твердой мозговой оболочки и вещества спинного мозга.

Одним из способов задней стабилизации шейного отдела позвоночника на субаксиальном уровне, который является более безопасным, чем транспедикулярная фиксация, а также биомеханически обоснованным, можно считать трансартикулярную фиксацию, основанную на проведении полиаксиальных винтов через суставные отростки позвонков. Однако некоторые исследователи отмечают неудовлетворительные отдаленные результаты применения указанной методики ввиду недостаточной жесткости применяемых конструкций и повышенного риска прорезывания винтов за счет формирования зон посттравматического остеолиза вокруг них [10].

Цель: изучить отдаленные результаты применения задней фиксации субаксиальных позвонков при острой травме.

Материал и методы. Объектами исследования явились 17 пациентов обоего пола (средний возраст 28,9±6,7 года) с острой нестабильной травмой субаксиального отдела позвоночника, которые были госпитализированы в нейрохирургическое отделение НИИТОН СГМУ в 2014–2018 гг. В исследовании приняли участие пострадавшие с клинико-интраскопическими признаками острых постравматических деформаций и нестабильностью в шейном отделе позвоночника в результате переломов суставных отростков (наиболее часто на уровне C4-C5 и C5-C6 позвоночно-двигательных сегментов); с повреждением средней и задней опорных колонн; флексионно-экстензионными повреждениями с формированием сегментарного кифоза в результате перелома замыкательных пластин тел шейных позвонков; переломами шейных позвонков без дислокации костных фрагментов в просвет

Ответственный автор — Бажанов Сергей Петрович
Тел.: +7 (987) 3178126
E-mail: sarniito@yandex.ru

позвоночного канала и грубого «переднего» сдавления дурального мешка.

В структуре причин субаксиальных травм позвоночника были дорожно-транспортные происшествия (7 чел.), ныряния на мелководье (6 чел.), падения с высоты (4 чел.). Среди пострадавших 12 поступили в экстренном порядке.

Осложненные повреждения обнаруживались у 5 больных (функциональные классы C и D по шкале Frankel). Неврологический дефицит у них характеризовался наличием двигательных нарушений в конечностях, выраженность которых соответствовала 50–70 баллам по шкале ASIA (функциональный класс C по шкале Frankel) у 2 пациентов и 70–95 баллам у 3 пациентов (функциональный класс D по шкале Frankel). У остальных 12 больных неврологического дефицита отмечено не было, что соответствовало 95–100 баллам по шкале ASIA (функциональный класс E по шкале Frankel).

Хирургическое вмешательство выполнено у всех пациентов. Для выполнения дорзальной трансартикулярной фиксации по методике F. Magerl и соавт. (1987) применяли титановые полиаксиальные винты (d=3,5 мм). В ближайшем послеоперационном периоде проводили иммобилизацию шейного отдела позвоночника жестким ортезом на срок до двух месяцев.

Изучение отдаленных результатов осуществляли через 12 месяцев с момента выполнения хирургического вмешательства, что позволяло наиболее достоверно судить о степени достигнутой коррекции и оценивать признаки формирования полноценного фиброзно-металлического блока в зоне произведенного погружного остеосинтеза. Оценку функциональных результатов у пациентов с осложненными травмами проводили путем тестирования неврологического статуса с использованием общепризнанных шкальных методик, а также по результатам данных клинико-интраскопических исследований.

Для обобщения первичных результатов, полученных при наблюдении за больными, определяли показатели описательной статистики (ряды распределения: абсолютные и относительные частоты).

Результаты. У 3 (17,6%) пациентов в раннем послеоперационном периоде обнаруживали некоторые осложнения. Так, у 1 (5,8%) больного отмечали интраоперационное осложнение, которое было связано с повреждением паравазального венозного сплетения V2-сегмента позвоночной артерии. Кровотечение из раневого канала остановлено путем применения гемостатического материала, что не препятствовало дальнейшему проведению трансартикулярного винта. У 2 (11,7%) пострадавших фиксировали возникновение послеоперационной серомы, что не требовало ревизии зоны хирургического вмешательства, однако в 1 (5,8%) случае привело к необходимости дренирования подапоневротического пространства путем установки резинового выпускника через линию послеоперационных швов.

В отдаленном периоде отсроченная послеоперационная нестабильность вследствие перелома винтов и дислокации металлоконструкции возникла у 1 (5,8%) пациента с двусторонним переломовывихом C6 позвонка и полным повреждением суставных отростков. Потеря достигнутой коррекции при этом составила 7±2°, так как за счет применения методики задней инструментации сохранен сегментарный лордоз, что не привело к значимому прогрессированию сегментарной кифотизации. В конкретном случае для восстановления оптимальной анатомической оси шейного отдела позвоночника потребовалось выполнение вентральной моносегментарной поддержки межтеловым эндофиксатором, что предотвратило дальнейшее развитие ротационной нестабильности, а также сдвиговые смещения в сагиттальной и фронтальной плоскостях.

Количественная оценка объема движений в шейном отделе позвоночника (по шкале AAOS, 1987) у 3 (17,6%) пациентов соответствовала незначительному ограничению ротации в шейном отделе позвоночника в сторону операционного доступа в среднем на 10°. Данное явление связано с сопутствующими дегенеративно-дистрофическими изменениями в шейном отделе позвоночника на фоне предсуществующих дорсопатий и не свидетельствовало об уменьшении объема движений, связанных с осуществлением погружного дорсального остеосинтеза.

Отрицательной динамики в неврологическом статусе, по сравнению с дооперационным уровнем, ни в одном случае отмечено не было. У 6 (35,3%) больных с флексионно-ротационным механизмом травмы выявлена исходная монорадикулярная дисфункция в верхних конечностях в виде сочетания синдромов компрессии и ирритации сегментарных спинных корешков, которая после осуществления интраоперационных маневров на поврежденных позвоночно-двигательных сегментах с применением дорсального корригирующего инструментария быстро регрессировала. Через 12 месяцев после операции остаточные неврологические нарушения в виде легких сегментарных и проводниковых расстройств сохранялись у 2 (11,6%) пациентов с исходным функциональным классом C по шкале Frankel, что на момент оценки отдаленных результатов соответствовало функциональному классу D по шкале Frankel.

Балльная оценка функциональной адаптации к повседневной жизни после выполненного хирургического вмешательства (по опроснику NDI, 1991) у 6 (35,3%) пациентов характеризовалась легкой степенью нарушения функциональной адаптации (5–14 баллов), у остальных пациентов функциональной дезадаптации не было.

Обсуждение. Биомеханические изменения определяют характер и тип перелома при травме субаксиальных позвонков, в том числе сохранность опорных структур и направление дислокации. Учитывая конкретный механизм травмы субаксиальных позвонков, оперирующий хирург определяет выбор оптимальной тактики хирургической коррекции, используя в том числе заднюю фиксацию в случаях нестабильных повреждений.

Большинство авторов используют в своей практике передние доступы к шейному отделу позвоночного столба, объясняя это возможностью достижения широкого доступа к телам позвонков, выполнения полноценной дискэктомии, резекции поврежденного тела позвонка, адекватной декомпрессии дурального мешка и корешков, а также обеспечением первичной межтеловой фиксации [9, 10].

По нашему мнению, наиболее обоснованным показанием к осуществлению трансартикулярной фиксации при острых нестабильных субаксиальных травмах позвонков являются двухсторонние вывихи и переломо-вывихи шейных позвонков, которые развиваются при экстензии и дистракции с максимальной вовлеченностью связочного аппарата. В случа-

ях гиперэкстензии физическая сила переносится на анатомические образования, составляющие заднюю и среднюю опорные колонны, приводя к их повреждению.

Полисегментарную фиксацию возможно использовать только при односторонних или двусторонних переломах суставных отростков, что вполне биомеханически обосновано и показано не только с целью формирования рычага для проведения корригирующего маневра, нацеленного на полное вправление вывиха, но и для фиксации металлоконструкции в репозиционном положении. Последний оперативный прием дает возможность уменьшить выраженность сдвиговых и ротационных нагрузок, определяющих недостаточность фиксации и прогрессию деформации. Данное хирургическое вмешательство является сегментосберегающим за счет вовлечения минимального числа неповрежденных позвоночно-двигательных сегментов в зону инструментального спондилодеза.

Заключение. Таким образом, оценивая отдаленные результаты применения задней фиксации при острых травматических субаксиальных повреждениях шейного отдела позвоночника, основанных на применении трансфасеточной фиксации, следует отметить, что последняя обеспечивает необходимую долгосрочную стабильность при повреждениях средней и задней опорных колонн. Задняя трансартикулярная винтовая фиксация является наименее опасным методом, дающим возможность выполнить эффективную ортопедическую коррекцию и необходимую декомпрессию при острых нестабильных субаксиальных травмах позвоночника, что определяет позитивные отдаленные результаты хирургической коррекции данной патологии.

Конфликт интересов. Работа выполнена в рамках инициативного плана НИИТОН ФГБОУ ВО «Саратовский государственный медицинский университет им. В.И. Разумовского» Минздрава России «Совершенствование методов диагностики, лечения и профилактики травм и заболеваний опорно-двигательной и нервной систем». Регистрационный номер АААА-А18-118060790019-0.

Авторский вклад: концепция и дизайн исследования — С. П. Бажанов, С. В. Лихачев, В.В. Островский, В.Ю. Ульянов; получение и обработка данных — С. П. Бажанов, С. В. Лихачев; анализ и интерпретация результатов — С. П. Бажанов, С. В. Лихачев, В.В. Островский; написание статьи — С. П. Бажанов; утверждение рукописи для публикации — В.Ю. Ульянов.

References (Литература)

1. Ardashev IP, Gatin VP, Ardasheva EI, et al. Experience of surgical treatment of injuries of middle and lower cervical spine while diving. Traumatology and Orthopedics of Russia 2012; 3 (65): 35–40. Russian (Ардашев И.П., Гатин В.Р., Ардашева Е.И. и др. Опыт хирургического лечения повреждений средне- и нижнешейного отделов позвоночника, полученных при нырянии. Травматология и ортопедия России 2012; 3 (65): 35–40).

2. Vetrile ST, Yundin SV, Krupatkin AI. Surgical treatment of lower cervical spine injuries with primary steel metal constructions. In: Injuries and diseases of cervical spine: Symposium with foreign participants. M., 2004; p. 94–6. Russian (Ветрилэ С. Т., Юндин С. В., Крупаткин А.И. Хирургическое лечение повреждений нижнешейного отдела позвоночника первично-стальными металлоконструкциями. В кн.: Повреждения и заболевания шейного отдела позвоночника: тез. докл. симпозиума с междунар. участием. М., 2004; с. 94–6).

3. Protsenko AI, Nikuradze VK, Mekhtikhanov DS. Surgical tactics in treatment of cervical spine injuries. Khirurgiya: Zhurnal imeni N.I. Pirogova 2011; (1): 43–7. Russian (Проценко А.И., Никурадзе В.К., Мехтиханов Д.С. Хирургическая тактика в лечении травмы шейного отдела позвоночника. Хирургия 2011; (1): 43–7).

4. Bazhanov SP, Ulyanov VYu, Gulyaev DA, et al. Using a dorsal transarticular fixation in traumatic injuries of tne lower cervical spine: “retrospective view”. Modern problems of science and education 2016; (5). URL: http://www.science-education.ru/ru/article/view?id=25266 (access date: 09.10.2017). Russian (Бажанов С. П. Ульянов В.Ю., Гуляев Д.А. и др. Хирургическое лечение пациентов с травматическими повреждениями шейного отдела позвоночника: «взгляд назад». Современные проблемы науки и образования 2016; (5). URL: http://www.science-education.ru/ru/article/view?id=25266 (дата обращения: 09.10.2017).

5. Huang DG, Hao DJ, He BR, et al. Posterior atlantoaxial fixation: a review of all techniques. Spine journal 2015; 15 (10): 2271–81.

6. Magerl F, Grob D, Seemann D. Stable dorsal fusion of the cervical spine (C2-TH1) using hook plates. In: Kehr P, Weidner A, eds. Cervical Spine I. Strasbourg, 1985. New York: Springer-Verlag, 1987; p. 217–21.

7. Grin’ AA, Ioffe YuS, Kaznacheev VM, et al. The examination and treatment tactics of patients with acute cervical spine trauma. In: Injuries and diseases of cervical spine: Symposium with foreign participants. M., 2004; p. 87–9. Russian (Гринь А.А., Иоффе Ю.С., Казначеев В.М. и др. Тактика обследования и лечения больных при острой травме шейного отдела позвоночника. В кн.: Повреждения и заболевания шейного отдела позвоночника: тез. докл. симпозиума с междунар. участием. М., 2004; с. 87–9).

8. Ramikh EA. Lower cervical spine injury: diagnosis, classification, treatment. Spine surgery 2005; (3): 8–24. Russian (Рамих Э.А. Травма нижнего шейного отдела позвоночника: диагностика, классификация, лечение. Хирургия позвоночника 2005; (3): 8–24).

9. L’vov IS, Grin’ AA, Kordonskiy AYu. Surgical treatment of patients with trauma of lower cervical spine. Neyrokhirurgiya 2017; (4): 105–11. Russian (Львов И.С., Гринь А.А., Кордонский А.Ю. Хирургическое лечение больных с повреждениями нижнешейного отдела позвоночника. Нейрохирургия 2017; (4): 105–11).

10. Skovrlj B, Qureshi SA. Minimally invasive cervical spine surgery. Journal of neurosurgical sciences 2017; 61 (3): 325–34.

УДК 617.3.611.718.3.4 (045) Оригинальная статья

СИСТЕМА ОЦЕНКИ СТЕПЕНИ ВЫРАЖЕННОСТИ ДИСПЛАСТИЧЕСКИХ ИЗМЕНЕНИЙ ТАЗОБЕДРЕННОГО СУСТАВА У ДЕТЕЙ РАННЕГО ВОЗРАСТА

Н.Х. Бахтеева *— ФГБОУ ВО «Саратовский ГМУ им. В.И. Разумовского» Минздрава России, профессор кафедры травматологии и ортопедии, профессор, доктор медицинских наук;* ***Е.А. Анисимова*** *— ФГБОУ ВО «Саратовский ГМУ им. В.И. Разумовского» Минздрава России, профессор кафедры анатомии человека, профессор, доктор медицинских наук;* ***В.В. Зоткин*** *— НИИ травматологии, ортопедии и нейрохирургии ФГБОУ ВО «Саратовский ГМУ им. В.И. Разумовского» Минздрава России, врач травматолог-ортопед;* ***Д.И. Анисимов*** *— НИИ травматологии, ортопедии и нейрохирургии ФГБОУ ВО «Саратовский ГМУ им. В.И. Разумовского» Минздрава России, врач травматолог-ортопед детского травматолого-ортопедического отделения, кандидат медицинских наук.*

THE ASSESSMENT SYSTEM OF THE GRADE OF DYSPLASTIC CHANGES IN HIP JOINT OF CHILDREN OF EARLY AGE

N.Kh. Bakhteeva *— Saratov State Medical University n.a. V.I. Razumovsky, Professor of Traumatology and Orthopedics Department, Professor, Doctor of Medical Sciences;* ***E.A. Anisimova*** *— Saratov State Medical University n.a. V.I. Razumovsky, Professor of Human Anatomy Department, Professor, Doctor of Medical Sciences;* ***V.V. Zotkin*** *— Scientific Research Institute of Traumatology, Orthopedics and Neurosurgery of Saratov State Medical University n.a. V.I. Razumovsky, Traumatologist and Orthopedist;* ***D.I. Anisimov*** *— Scientific Research Institute of Traumatology, Orthopedics and Neurosurgery of Saratov State Medical University n.a. V.I. Razumovsky, Traumatologist and Orthopedist of Child Traumatology and Orthopedics Department, Candidate of Medical Sciences.*

Дата поступления — 24.08.2018 г. Дата принятия в печать — 06.09.2018 г.

Бахтеева Н.Х., Анисимова Е.А., Зоткин В.В., Анисимов Д.И. **Система оценки степени выраженности диспластических изменений тазобедренного сустава у детей раннего возраста. Саратовский научно-медицинский журнал 2018; 14 (3): 505–511.**

Цель: персонализировать выбор метода лечения детей 1–3 лет с дисплазией тазобедренного сустава с учетом комплекса патологических изменений в суставе с помощью разработанной программы для электронно-вычислительных машин. *Материал и методы*. У 82 детей (113 суставов) в возрасте от 1 до 3 лет с дисплазией тазобедренного сустава определяли степень выраженности диспластических изменений элементов сустава с помощью программы для ЭВМ. *Результаты*. С помощью разработанной программы пациентам определена степень выраженности диспластических изменений тазобедренного сустава (легкая — I, умеренная — II, выраженная — III) и назначено лечение. С легкими диспластическими изменениями ТБС (I) выявлено 28 детей (33 сустава), с умеренными (II) 31 (42 сустава) и с выраженными (III) 23 (38 суставов). При сумме баллов от 5 до 13 определяется легкая степень (I) дисплазии, пациентам назначается консервативное лечение с динамическим наблюдением и профилактикой развития коксартроза; при сумме баллов от 14 до 26 — умеренная (II), выполняют корригирующую межвертельную деторсионно-варизирующую остеотомию; при сумме баллов от 27 до 39 — выраженная степень (III), выполняют остеотомию таза и корригирующую межвертельную деторсионно-варизирующую остеотомию. *Заключение*. Лечение детей с дисплазией тазобедренного сустава зависит от степени выраженности диспластических изменений. Разработанная программа позволяет оперативно определить степень дисплазии и выбрать метод лечения пациентов.

Ключевые слова: дети, дисплазия тазобедренного сустава.

Bakhteeva NKh, Anisimova EA, Zotkin VV, Anisimov DI. **The assessment system of the grade of dysplastic changes in hip joint of children of early age. Saratov Journal of Medical Scientific Research 2018; 14 (3): 505–511.**

*Aim: t*o analyze the method of choice of treatment for children aged 1–3 yrs. with hip joint dysplasia with respect to the complex of pathological changes by the elaboration of CAD programs. *Material and Methods.* We defined the grade of dysplastic changes in joint components of 82 children with hip joint dysplasia (113 joints) aged 1–3 yrs by CAD program. *Results.* The grade of dysplastic changes in hip joint (mild — I, moderate — II, severe — III) was identified with the elaborated program and the treatment was administered. We identified 28 children (33 joints) to have mild (I) dysplasia grade, moderate (II) 31 children (42 joints) and severe (III) 23 (38 joints). Mild dysplasia grade (I) corresponded to the score from 5 to 13, and to the option of conservative treatment with dynamic follow-up and coxarthritis prevention, moderate (II) — to the score from 14 to 26 and the option of intertrochanteric detorsion varus corrective osteotomy, severe (III) — to the score from 27 to 39 and the option of pelvis osteotomy and intertrochanteric detorsion varus corrective osteotomy. *Conclusion.* The treatment of patients with hip dysplasia depends on the grade of dysplastic changes. The elaborated program allows effectively define dysplasia grade and choose treatment method for the patients.

Key words: children, hip joint dysplasia.

Введение. Дисплазия тазобедренного сустава (ТБС) — это комплекс патологических анатомо-функциональных отклонений, включающий недоразвитие вертлужной впадины, проксимального отдела бедренной кости, недостаточность связочного аппарата, которые могут сопровождаться нарушением суставных отношений [1, 2]. Консервативное лечение детей с дисплазией ТБС нередко сопровождается остаточными деформациями сустава, которые при отсутствии своевременной и адекватной медицинской реабилитации приводят к развитию диспластического коксартроза [3]. Анатомо-топографическое несоответствие тазового и бедренного компонентов сустава, мышечный дисбаланс и другие диспластические факторы способствуют формированию «преартрозного» сустава с нарушением конгруэнтности его поверхностей, биомеханического равновесия и функциональных расстройств [4]. Профилактической мерой развития диспластического коксартроза является только своевременное адекватное хирургическое вмешательство [5].

При изучении литературы не найдены информационные источники, описывающие выбор тактики хирургического лечения у конкретных детей с определенным типом дисплазии.

Цель: персонализировать выбор метода лечения детей 1–3 лет с дисплазией ТБС с учетом комплекса патологических изменений в суставе путем разра-

Ответственный автор — Зоткин Владимир Владимирович
Тел.: +7 (917) 2015822
E-mail: sarniito@yandex.ru

Таблица 1

Распределение пациентов с дисплазией тазобедренных суставов по группам в зависимости от степени выраженности диспластических изменений

Степень выраженности дисплазии ТБС	Возраст (1–3 года) Количество детей/количество суставов	
	Абс.	%
I (легкая)	28/33	34,1/29,2
II (умеренная)	31/42	37,8/37,1
III (выраженная)	23/38	28,1/33,7
Итого	82/113	100/100

ботки программы для электронно-вычислительных машин (ЭВМ).

Материал и методы. В основу исследования положен анализ диспластических изменений ТБС у 82 детей (113 суставов) в возрасте от 1 года до 3 лет, средний возраст 2,3±0,8 года (22,8±4,3 месяца). Все пациенты находились на лечении в детском травматолого-ортопедическом отделении НИИТОН СГМУ с 2011 по 2017 г. Исследование проводилось при получении информированного согласия родителей ребенка в соответствии со статьей 32 Основ законодательства Российской Федерации об охране здоровья граждан, гарантирующей соблюдение врачебной тайны. Результаты исследований сравнивали с аналогичными показателями 32 детей без признаков дисплазии ТБС.

Детям проведен комплекс обследования, включающий клинический (жалобы, анамнез, характер боли, походки, объем движений в ТБС, наличие и выраженность симптома Дюшена — Тренделенбурга), рентгенологический и электрофизиологический методы (электромиография (ЭМГ) и электронейромиография (ЭНМГ)) [5].

На рентгенограммах определяли угловые параметры ТБС: угол Виберга (УВ), угол Шарпа (УШ), ацетабулярный угол (АУ), шеечно-диафизарный угол (ШДУ), угол антеверсии шейки бедренной кости (АтШ), угол вертикального соответствия (УВС) [6, 7].

После обследования детей в баллах (от 1 до 3) определяли степень выраженности симптомов (легкая — I, умеренная — II, выраженная — III) и определяли тактику ведения пациентов.

Для объективизации оценки степени выраженности патологических изменений в ТБС у детей с дисплазией предложена балльная система оценки с учетом возраста и комплекса клинических, лучевых и инструментальных методов исследования (Программа для ЭВМ №2016610621, 2016 г.).

У детей 1–3 лет степень диспластических изменений определяется по программе при оценке 13 пунктов диагностических критериев: интенсивность боли (при нагрузке — 1, периодические — 2, постоянные — 3 балла); объем движений в ТБС (избыточная ротация — 1, ограничение отведения — 2, избыточная ротация и ограничение отведения — 3 балла); симптом Тренделенбурга (слабо положительный — 1, положительный — 2, резко положительный — 3 балла); походка (с ротацией стоп вовнутрь — 1, с ротацией стоп вовнутрь и незначительной хромотой — 2, с ротацией стоп вовнутрь и выраженной хромотой — 3 балла; АУ (26–30° — 1; 31–35° — 2; >30° — 3 балла); ШДУ (146–154° — 1; 155–160° — 2; >160° — 3 балла); УВ (20–16° — 1; 15–11–2; <11–3 балла); УВС (50–55° — 1; 56–60° — 2; >60° — 3 балла); АтШ (35–45–1; 46–55° — 2; >50–3 балла); ЭМГ большой ягодичной мышцы (499–400–1; 399–200–2; <200–3 балла); ЭМГ средней ягодичной мышцы (399–300–1; 299–200–2; <200–3 балла); ЭНМГ (5–4–1; 4–3–2; <3–3 балла).

Статистическую обработку материала проводили с применением пакета прикладных программ Statistica 10,0. Данные представлены амплитудой (A — min, max), средней арифметической (M), стандартным отклонением (SD), медианой (Me), межквартильным размахом [25%; 75%]. Определяли коэффициент вариации (Cv%), как меру относительного разброса случайной величины, показывающую, какую долю среднего значения этой величины составляет ее средний разброс. При Cv%<10% выборка вариабельна слабо, Cv%=10–20% — средне, Cv%>20% — сильно. Проверку на нормальность проводили с применением критерия Шапиро — Уилка, при распределении, приближающемся к нормальному, для определения статистически значимых различий использовали критерий Стьюдента, Вилкоксона независимо от типа распределения. Различия считали статистически значимыми при 95%-ном пороге вероятности.

Результаты. Легкая степень (I) дисплазии ТБС у детей 1–3 лет определяется при оценке состояния в 5–13 баллов, умеренная (II) в 14–26 баллов, выраженная (III) в 27–39 баллов (табл. 1).

С легкими диспластическими изменениями ТБС (I) было 28 детей (33 сустава), с умеренными (II) 31 (42 сустава) и с выраженными (III) 23 (38 суставов).

Из 28 детей с легкими диспластическими изменениями боли при нагрузке отмечались у 22 детей (78,6%), у 6 детей (21,4%) боли были периодическими. Из 31 пациента с умеренными диспластическими изменениями боль при нагрузке отмечалась у 12 детей (38,7%), у 18 детей (58,1%) боли были периодическими и у одного ребенка (3,2%) боль носила постоянный характер. Из 23 детей с выраженными диспластическими изменениями боль при нагрузке отмечалась у 5 пациентов (21,7%), у 17 детей (73,9%) боли были периодическими и также у одного ребенка (4,4%) боль была постоянной (табл. 2).

У пациентов с легкими диспластическими изменениями ТБС клинические проявления носили «смазанный» характер и могли только косвенно свидетельствовать о наличии патологии в ТБС. В то же время выявленные симптомы являлись показанием к назначению тщательного инструментального обследования и решению вопроса о дальнейшей тактике лечения. У детей с умеренными диспластическими изменениями степень тяжести клинических проявлений диспластичных изменений в суставах нарастает. При выраженных диспластических изменениях возникающий болевой синдром является одним из тревожных симптомов, свидетельствующих о возможном развитии дегенеративно-дистрофических изменений

Таблица 2

Выраженность клинических симптомов у детей с различной степенью дисплазии ТБС

Клинический симптом	Выраженность симптома	Степень дисплазии (количество детей, абс.)		
		I	II	III
Боль в ТБС	Боли при нагрузке	22	12	5
	Боли периодические	6	18	17
	Боли постоянные	-	1	1
Объем движений в ТБС	Избыточная ротация	22	9	7
	Ограничение отведения	5	16	14
	Избыточная ротация и ограничение отведения	1	3	4
Симптом Тренделенбурга	Слабоположительный	18	10	7
	Положительный	7	18	18
	Резко положительный	-	-	1
Походка	Ротация стоп вовнутрь	20	15	9
	Ротация и хромота	4	17	14
	Ротация и выраженная хромота	-	1	2

в компонентах ТБС. В 70% случаях отмечается тяжелое клиническое течение заболевания, которое требует тщательного обследования пациента и решения вопроса о выборе тактики хирургического лечения.

Угол Виберга, характеризующий степень дисплазии крыши вертлужной впадины (ВВ) или смещение головки бедренной кости (БК) относительно ВВ, в норме без признаков дисплазии ТБС составляет 24,5° [22,0; 28,0°], А=21,0–30,0°, при легкой степени дисплазии уменьшается на 67,4% — до 19,5°; при умеренной на 46,9% — до 13,0º; при выраженной на 67,4% — до 8,0º, различия статистически значимы (p<0,05).

Изменчивость угла Виберга средняя, в группе сравнения коэффициент вариации составляет 13,3% и увеличивается пропорционально нарастанию диспластических явлений до 21,2% в группе с выраженными нарушениями.

Угол Шарпа, напротив, с нарастанием диспластических изменений в ТБС увеличивается от 45,5º у детей группы сравнения [44,0; 48,0º], А=43,0–49,0º до 52,0º (на 12,5%) в группе с легкими диспластическими изменениями; до 58,0º (на 21,6%) в группе с умеренными и до 63,0º (на 27,8%) в группе с выраженными диспластическими изменениями в ТБС (табл. 3, рис. 1).

Таблица 3

Изменчивость рентгенологических признаков в норме и при различной степени выраженности диспластических изменений тазобедренного сустава детей 1–3 лет

Параметр	Группа	Min	Max	M	SD	Me	25%	75%	Cv%	P_1	P_2
Угол Виберга	N	21,0	30,0	26,5	3,3	24,5	22,0	28,0	13,3	<0,05	-
	I	16,0	24,0	22,8	2,8	19,5	17,0	20,0	14,3	<0,001	<0,001
	II	8,0	19,0	16,2	2,3	13,0	11,0	15,0	17,4	<0,001	<0,001
	III	2,0	14,0	7,1	1,7	8,0	5,0	10,0	21,2	<0,001	<0,001
Угол Шарпа	N	43,0	49,0	46,4	2,0	45,5	44,0	48,0	4,4	<0,05	-
	I	50,0	55,0	52,8	1,9	52,0	51,0	54,0	3,6	<0,001	<0,001
	II	56,0	65,0	60,9	2,3	58,0	57,0	60,0	4,0	<0,001	<0,001
	III	60,0	70,0	67,7	2,8	63,0	62,0	65,0	4,3	<0,001	<0,001
Ацетабулярный угол	N	20,0	25,0	16,6	1,8	22,5	21,0	24,0	7,8	<0,05	-
	I	21,0	30,0	23,9	2,6	27,0	22,0	28,0	9,6	<0,001	<0,001
	II	25,0	35,0	28,1	2,9	33,0	31,0	34,0	9,1	<0,001	<0,001
	III	31,0	45,0	41,1	3,2	40,0	38,0	41,0	8,1	<0,001	<0,001
Шеечно-диафизарный угол	N	130,0	145,0	128,4	5,0	137,5	133,0	141,0	3,6	<0,05	-
	I	136,0	154,0	142,9	6,0	148,5	140,0	151,0	4,1	p<0,05	p<0,05
	II	148,0	165,0	148,8	3,7	157,0	155,0	160,0	2,4	p<0,05	p<0,05
	III	151,0	170,0	154,2	4,8	162,0	160,0	164,0	3,0	<0,001	p<0,05

Окончание табл. 3

Параметр	Группа	Min	Max	M	SD	Me	25%	75%	Cv%	P_1	P_2
Угол вертикального соответствия	N	76,0	86,0	88,1	4,0	78,5	77,0	84,0	5,0	<0,05	-
	I	68,0	78,0	74,4	2,6	72,0	71,0	74,0	3,7	<0,001	<0,001
	II	64,0	71,0	68,7	1,7	67,0	66,0	68,0	2,5	<0,001	<0,001
	III	58,0	64,0	63,7	1,8	62,0	61,0	63,0	3,0	<0,001	<0,001
Угол антеверсии шейки	N	16,0	34,0	23,1	1,7	24,0	18,0	30,0	7,1	<0,05	-
	I	32,0	45,0	36,6	3,9	38,0	35,0	42,0	10,2	<0,001	<0,001
	II	43,0	60,0	48,7	5,7	51,0	48,0	54,0	11,2	<0,001	<0,001
	III	58,0	70,0	69,5	5,5	62,0	60,0	65,0	10,5	<0,001	<0,001

Примечание: P_1 — различия параметров в исследуемых группах по сравнению с нормой; P_2 — межгрупповые различия, через дробь — различия между I и II, а также I и III группами.

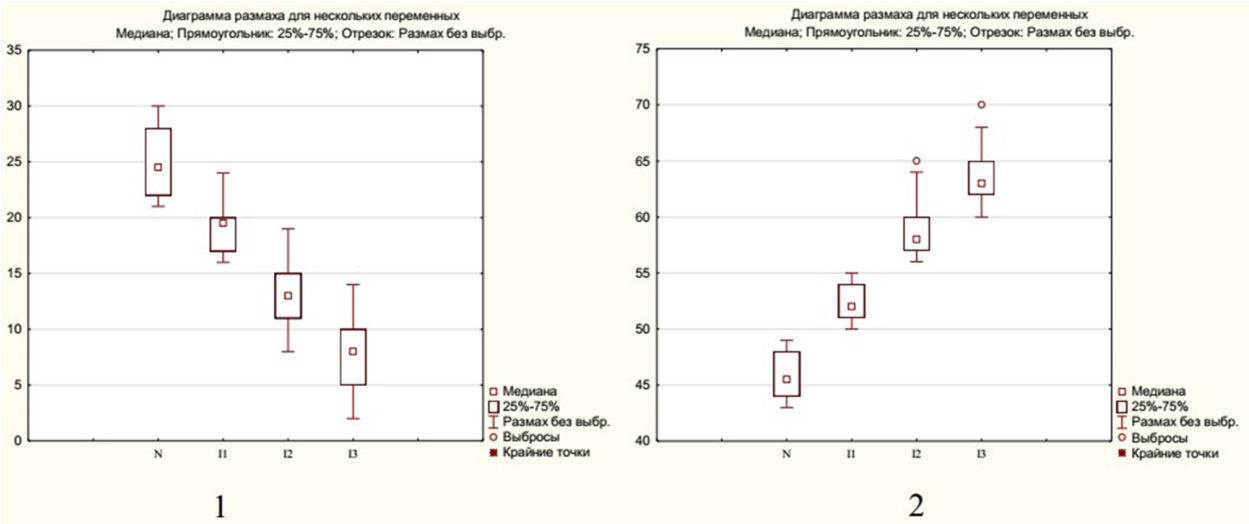

Рис. 1. Угол Виберга (*1*) и угол Шарпа (*2*) у детей 1–3 лет в зависимости от степени выраженности диспластических изменений ТБС

Ацетабулярный угол в норме (N) у детей 1–3 лет составляет 22,5° [21,0; 24,0°], A=20,0–25,0°. В зависимости от выраженности диспластических изменений АУ статистически значимо увеличивается до 27,0° (на 16,7%) в группе с легкими диспластическими изменениями, до 33,0° с умеренными (на 31,8%) и до 40,0° с выраженными (на 43,8%) диспластическими нарушениями в ТБС (p<0,05). Вариабельность признака АУ ниже средней, Cv% находится в пределах от 7,8 до 9,6%, что говорит об однородности совокупности по данному признаку.

В группе сравнения (N) ШДУ составил 137,5º [133,0; 141,0º], A=130,0–145,0º, при увеличении степени выраженности диспластических изменений проксимального конца БК увеличивается ШДУ на 7,4% в I группе (Me=148,5º), на 12,4% во II группе (Me=157,0º) и на 15,1% в III группе (Me=162,0º). Различия статистически значимы в исследуемых группах по сравнению с нормой, межгрупповые различия также статистически значимы (p<0,05). ШДУ обладает низкой изменчивостью, коэффициент вариации находится в диапазоне от 2,4 до 4,1%, что свидетельствует об однородности совокупности по данному признаку.

Относительно высокие цифры ШДУ подтверждают значительные диспластические изменения проксимального отдела БК на фоне слабости мышечного компонента, поскольку формирование coxa valga напрямую зависит от биомеханической неадекватности рычагов сил приводящих мышц, прямой мышцы бедра, ягодичных мышц и силы тяжести (рис. 2).

Угол отклонения шейки БК от фронтальной плоскости (плоскости ориентации мыщелков БК) — антеверсия шейки БК (АтШ) в группе детей без дисплазии ТБС составляет 24,0º [18,0; 30,0º], A=16,0–34,0º. В исследуемых выборках угол составляет: в I группе 38,0º, во II группе 51,0º, в III группе 62,0º, что превышает значения АтШ в группе сравнения на 36,9; 53,0; 61,3% соответственно (p<0,05). Изменчивость признака низкая в группе сравнения (Cv=7,1%), в исследуемых выборках средняя (Cv 10,2–11,2%).

Угол вертикального соответствия в группе сравнения составил 78,5º [77,0; 84,0º], A=76,0–86,0º. У детей с легкими изменениями в ТБС угол уменьшается на 8,3% (Me=72,0º), в группе детей с умеренными изменениями на 14,7% (Me=67,0º) и в группе детей с выраженными диспластическими изменениями в ТБС на 21,1% (Me=62,0º), различия статистически значимы (p<0,05). Изменчивость признака низкая, коэффициент вариации не превышает 5,0% (рис. 3).

При оценке изменения антеверсии головки и шейки БК выявили три типа нарушения: 1) антеверсия головки и шейки БК в пределах 10° с инклинацией шейки БК кзади; 2) антеверсия головки и шейки БК с колебаниями в пределах 10–35° с передней, задней инклинацией; 3) антеверсия головки и шейки БК

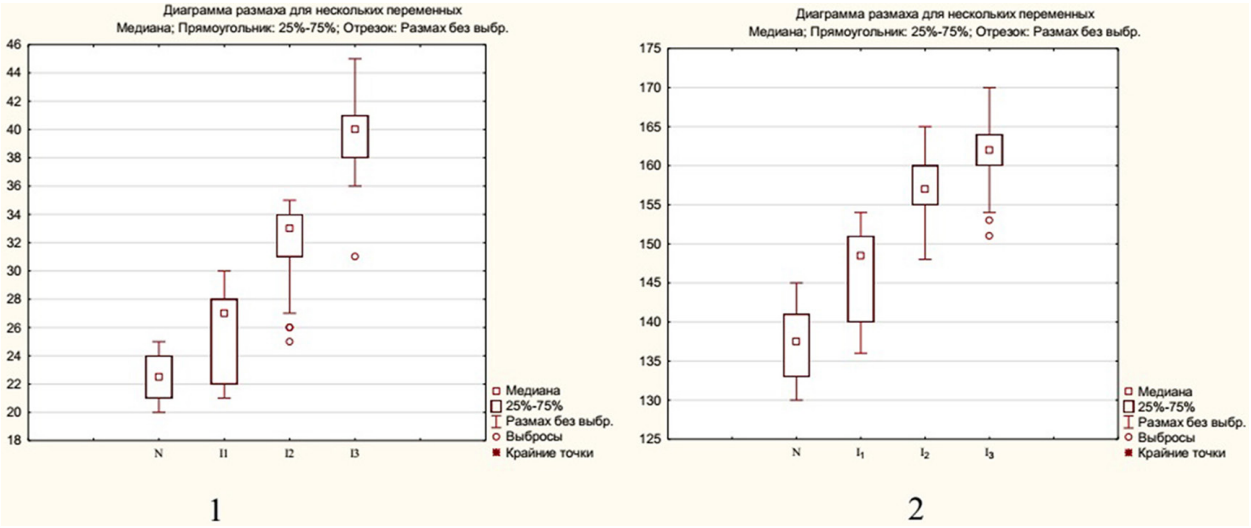

Рис. 2. Ацетабулярный (*1*) и шеечно-диафизарный угол (*2*) у детей 1–3 лет в зависимости от степени выраженности диспластических изменений ТБС

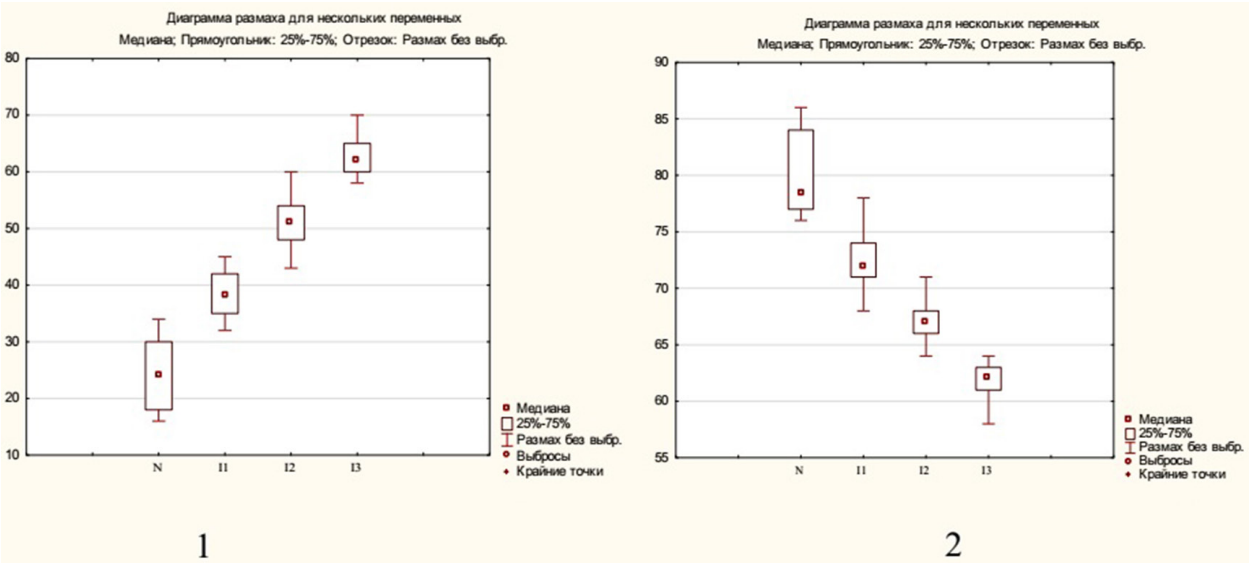

Рис. 3. Угол антеверсии шейки бедренной кости (*1*) и угол вертикального соответствия (*2*) у детей 1–3 лет в зависимости от степени выраженности диспластических изменений ТБС

свыше 35° с различной инклинацией. У 39 пациентов констатировали нарушения антеверсии головки и шейки БК в пределах 10°, в то время как у остальных пациентов отмечали колебания антеверсии головки и шейки БК от 10 до 58°. Однако у 30 детей предел колебаний не выходил за 35°. Все показатели достоверно отличались от нормальных значений антеверсии головки и шейки БК.

Электрофизиологическим методом обследованы 60 детей с дисплазией ТБС с оценкой следующих параметров до операции: амплитуда мышечного ответа (М-ответа), латентный период (ЛП) М-ответа, скорость проведения импульса по двигательным волокнам (СПИэфф) n. femoralis, n. tibialis, n. peroneus profundus. Сравнение проводили с общепринятыми показателями нормы ЭНМГ. Принимая во внимание важное значение нейромышечного компонента в развитии торсионно-вальгусных деформаций у детей, оценивали общие изменения при различной степени выраженности дисплазии ТБС.

У детей с дисплазией ТБС отмечали увеличение амплитуды и полифазности М-ответа n. tibialis, что свидетельствовало о значимой степени десинхронизации прихода импульсов к мышечным волокнам по аксонам и последовательность разрушения суммарного мышечного потенциала действия, т.е. начала демиелинизирующего процесса. Увеличение ЛП по n. tibialis говорило в пользу первично демиелинизирующего повреждения нервных волокон, также фиксировали значимое снижение СПИэфф по n. tibialis, что подтверждало природу первично демиелинизирующего повреждения волокон.

Подобная картина изменений характерна и для показателей n. peroneus profundus. М-ответ n. femoralis умеренно повышен, однако колебания значений его амплитуды статистически незначимы, что, возможно, связано с несколькими факторами: относительной «недлительностью» заболевания, вторичностью характера поражения, преобладанием нарушений функционального статуса в дистальных

отделах нижних конечностей, хорошими компенсаторными возможностями крупного n. femoralis.

В зависимости от степени выраженности диспластических изменений в ТБС с помощью программы для ЭВМ предложены различные методы ведения пациентов данной категории. При легких диспластических изменениях (истинная торсионно-вальгусная деформация проксимального отдела БК с величиной ШДУ до 160° без явлений подвывиха при минимальных изменениях ВВ) большинству детей (28 детей) показано динамическое наблюдение, консервативное лечение и профилактика развития коксартроза.

31 ребенку с умеренной степенью выраженности дисплазии ТБС (подвывих, торсионно-вальгусная деформация проксимальных отделов БК с величиной ШДУ до 170° с умеренным дефицитом покрытия) выполнено оперативное вмешательство в виде корригирующей деторсионно-варизирующей межвертельной остеотомии с фиксацией Г-образной пластиной фирмы «SINTEZ» (США) и рассчитанной медиализацией дистального отдела БК. После операции ребенок получал курс физиотерапевтических процедур на ТБС, стимулирующих кровоснабжение сустава и обеспечивающих условия для регенерации костной ткани.

При выраженных изменениях в ТБС, сопровождающихся вывихом, торсионно-вальгусной деформацией проксимального отдела БК с величиной ШДУ до 170°, выраженным дефицитом ВВ, которые выявлены у 23 детей, выполняли сложное реконструктивное оперативное вмешательство: комбинацию операций остеотомии таза с межвертельной остеотомией.

При двустороннем поражении ТБС через два месяца пациента повторно госпитализировали и проводили аналогичную операцию на другой стороне с последующим удалением металлоконструкций с проксимальных отделов БК через 6 месяцев. Контрольный осмотр проводили через 1 и 3 года после операции.

Обсуждение. Нарушение биомеханики ТБС в результате дисплазии может привести к тяжелым нарушениям функции нижних конечностей, к инвалидизации как непосредственно с первых шагов ребенка, так и в более старшем возрасте [7]. Диспластичный ТБС характеризуется прежде всего инконгруэнтностью суставных поверхностей, т.е. неполным соответствием суставных поверхностей головки БК и полулунной поверхности ВВ [8]. При дисплазии радиус кривизны ВВ гораздо больше радиуса кривизны головки БК, площадь контакта суставных поверхностей уменьшается, нагрузка на ВВ значительно увеличивается, что в меньшей степени ограничивает подвижность в ТБС, приводит к функциональной перегрузке определенных частей сустава и снижает устойчивость сустава к физическим нагрузкам.

Лечение дисплазии ТБС у пациентов раннего детского возраста осуществляется консервативно с использованием функциональных устройств и физиотерапевтических методов [3, 8]. Но, несмотря на успешное консервативное лечение, 10–15% больных нуждаются в хирургическом пособии. По разным литературным данным, врожденные дефекты строения ТБС приводят к развитию диспластического коксартроза в 40–87% случаев [9–11]. Вмешательство в старшем возрасте у ребенка снижает его эффективность ввиду грубой деформации элементов сустава и параартикулярных мышц, особенно при осложненных формах. Оптимальным возрастом для проведения операции считается 2–3-й годы жизни. Хирургическое лечение проводится с целью восстановления конгруэнтности суставных поверхностей, устранения нестабильности ТБС, полного восстановления функций конечности, профилактики осложнений и потери трудоспособности [9]. Выбор метода хирургического лечения зависит от характера деформации сустава. При ацетабулярном типе дисплазии больным осуществляют коррекцию формы и положения вертлужной впадины, при бедренном — изменяют пространственное расположение головки бедренной кости. В случае комбинированной дисплазии ТБС выполняют операцию сразу на обеих структурах.

Таким образом, нами предпринята попытка персонализации выбора метода хирургического лечения дисплазии ТБС, адекватного тяжести диспластических изменений элементов сустава и околосуставной области, документированная совокупностью определяемых параметров в виде систематизированного заключения с помощью разработанной программы для ЭВМ, что позволило оптимизировать работу по отбору пациентов для выполнения им высокотехнологичных оперативных вмешательств.

Заключение. Лечение детей с дисплазией ТБС зависит от степени выраженности диспластических изменений в суставе. Разработанная программа позволяет оперативно определить степень дисплазии при введении возраста ребенка и результатов клинического, рентгенологического, электрофизиологического и биомеханического обследования (легкая — I, умеренная — II, выраженная — III) и выбрать метод лечения пациентов.

Конфликт интересов. Работа выполнена в рамках инициативного плана НИИТОН ФГБОУ ВО «Саратовский государственный медицинский университет им. В.И. Разумовского» Минздрава России «Совершенствование методов диагностики, лечения и профилактики травм и заболеваний опорно-двигательной и нервной систем». Регистрационный номер АААА-А18-118060790019-0.

Авторский вклад: концепция и дизайн исследования, получение и обработка, анализ данных и интерпретация результатов, написание статьи — Е.А. Анисимова, В.В. Зоткин, Д.И. Анисимов; утверждение рукописи для публикации — Н.Х. Бахтеева.

References (Литература)

1. Tikhilov RM, Shubnyakov II, eds. Guide of surgical treatment of hip joint. SPb.: RNIITO n.a. R.R. Vreden, 2015; 368 p. Russian (Руководство по хирургии тазобедренного сустава / под ред. Р.М. Тихилова, И.И. Шубнякова. СПб.: РНИИТО им. Р.Р. Вредена, 2015; 368 с.).

2. Sertakova AV, Morozova OL, Norkin IA, Anisimov DI. Modern views on the mechanisms of development of hip dysplasia in children (review). Saratov Journal of Medical Scientific Research 2011; 7 (3): 704–10. Russian (Сертакова А.В., Морозова О.Л., Норкин И.А., Анисимов Д.И. Современные представления о механизмах развития дисплазии тазобедренных суставов у детей (обзор). Саратовский научно-медицинский журнал 2011; 7 (3): 704–10).

3. Anisimova EA, Yusupov KS, Anisimov DI, Bondareva EV. Morphology of bone structures of acetabulum and femoral component of hip joint. Saratov Journal of Medical Scientific Research 2014; 10 (1): 32–8. Russian (Анисимова Е.А., Юсупов К.С., Анисимов Д.И., Бондарева Е.В. Морфология костных структур вертлужной впадины и бедренного компонента тазобедренного сустава. Саратовский научно-медицинский журнал 2014; 10 (1): 32–8).

4. Semernev EV. Standard methods of diagnosis, treatment and prevention of hip dysplasia: Morphological changes in bone tissue in dysplasia. Young people and science 2016; 2: 68. Russian (Семернев Е.В. Стандартные методы диагностики, лечения и профилактики дисплазии тазобедренного сустава: Морфологические изменения костной ткани при дисплазии. Молодежь и наука 2016; 2: 68).

5. Tikhilov RM, Shubnyakov II, Pliev DG, Bogopolskiy OE, Guatsaev MS. The possibilities of radiography in the early

diagnosis of hip joint pathology. Traumatology and Orthopedics of Russia 2017; 23 (1): 117–31. Russian (Тихилов Р.М., Шубняков И.И., Плиев Д.Г., Богопольский О.Е., Гуацаев М.С. Возможности рентгенографии в ранней диагностике патологии тазобедренного сустава. Травматология и ортопедия России 2017; 23 (1): 117–31).

6. Yusupov KS, Anisimova EA, Pavlenko NN, et al. X-ray, anatomical and biomechanical features in patients with developmental hip dislocation. Saratov Journal of Medical Scientific Research 2014; 10 (1): 114–9. Russian (Юсупов К.С., Анисимова Е.А., Павленко Н.Н. и др. Рентгеноанатомические и биомеханические особенности пациентов с диспластическим вывихом в тазобедренном суставе. Саратовский научно-медицинский журнал 2014; 10 (1): 114–9).

7. Li LY, et al. Development of the osseous and cartilaginous acetabular index in normal children and those with developmental dysplasia of the hip: A cross-sectional study using MRI. Journal of Bone & Joint Surgery, British Volume 2012; 94 (12): 1625–31.

8. Kamosko MM, Poznovich MS. Conservative treatment of hip dysplasia. Pediatric traumatology, orthopaedics and reconstructive surgery 2014; 2 (4): 51–60. Russian (Камоско М.М., Позднович М.С. Консервативное лечение дисплазии тазобедренных суставов. Ортопедия, травматология и восстановительная хирургия детского возраста 2014; 2 (4): 51–60).

9. Akhtyamov JF, Sokolovskiy OA. Surgical treatment of hip dysplasia. Kazan, 2008; 371 p. Russian (Ахтямов И.Ф., Соколовский О.А. Хирургическое лечение дисплазии тазобедренного сустава. Казань, 2008; 371 с.).

10. Yusupov KS, Anisimova EA, Voskresenskiy OYu, et al. Total hip arthroplasty in combination with a double V-shaped subtrochanteric shortening osteotomy of hip in patients with dysplastic coxarthritis type Crowe IV. Tambov University Reports. Series: Natural and Technical Sciences 2014; 19 (3): 970–6. Russian (Юсупов К.С., Анисимова Е.А., Воскресенский О.Ю. и др. Тотальное эндопротезирование тазобедренного сустава в сочетании с двойной V-образной укорачивающей подвертельной остеотомией бедра у пациентов с диспластическим коксартрозом типа Crowe IV. Вестник Тамбовского университета. Сер.: Естественные и технические науки 2014; 19 (3): 970–6).

11. Zurmühle CA, Anwander H, Albers CE, et al. Periacetabular osteotomy provides higher survivorship than rim trimming for acetabular retroversion. Clin Orthop Relat Res 2017; 475 (4): 1138–40.

УДК 616–008.9:616.72–007.248 Оригинальная статья

МЕТАБОЛИЧЕСКИЕ СДВИГИ У ЛИЦ С ПОТЕНЦИАЛЬНЫМ РИСКОМ РАЗВИТИЯ ПЕРВИЧНОГО ОСТЕОАРТРОЗА

С. В. Белова *— НИИ травматологии, ортопедии и нейрохирургии ФГБОУ ВО «Саратовский ГМУ им. В.И. Разумовского» Минздрава России, старший научный сотрудник отдела фундаментальных и клинико-экспериментальных исследований, доктор биологических наук;* ***Е.В. Гладкова*** *— НИИ травматологии, ортопедии и нейрохирургии ФГБОУ ВО «Саратовский ГМУ им. В.И. Разумовского» Минздрава России, начальник отдела фундаментальных и клинико-экспериментальных исследований, кандидат биологических наук;* ***В.Ю. Ульянов*** *— НИИ травматологии, ортопедии и нейрохирургии ФГБОУ ВО «Саратовский ГМУ им. В.И. Разумовского» Минздрава России, заместитель директора по научной и инновационной деятельности, доктор медицинских наук;* ***В.В. Блинникова*** *— НИИ травматологии, ортопедии и нейрохирургии ФГБОУ ВО «Саратовский ГМУ им. В.И. Разумовского» Минздрава России, врач отделения клинической лабораторной диагностики, кандидат медицинских наук.*

METABOLIC SHIFTS IN SUBJECTS WITH POTENTIAL RISK OF PRIMARY OSTEOARTHRITIS

S. V. Belova — *Scientific Research Institute of Traumatology, Orthopedics and Neurosurgery of Saratov State Medical University n.a. V.I. Razumovsky, Department of Fundamental, Clinical and Experimental Studies, Senior Research Assistant, Doctor of Biological Science;* ***E.V. Gladkova*** *— Scientific Research Institute of Traumatology, Orthopedics and Neurosurgery of Saratov State Medical University n.a. V.I. Razumovsky, Head of the Department of Fundamental, Clinical and Experimental Studies, Candidate of Biological Science:* ***V.Yu. Ulyanov —*** *Scientific Research Institute of Traumatology, Orthopedics and Neurosurgery of Saratov State Medical University n.a. V.I. Razumovsky, Deputy Director for Science and Innovations, Doctor of Medical Sciences;* ***V.V. Blinnikova*** *— Scientific Research Institute of Traumatology, Orthopedics and Neurosurgery of Saratov State Medical University n.a. V.I. Razumovsky, Department of Clinical Laboratory Diagnostics, Candidate of Medical Sciences.*

Дата поступления — 24.08.2018 г. Дата принятия в печать — 06.09.2018 г.

Белова С. В., Гладкова Е.В., Ульянов В.Ю., Блинникова В.В. **Метаболические сдвиги у лиц с потенциальным риском развития первичного остеоартроза. Саратовский научно-медицинский журнал 2018; 14 (3): 511–514.**

Цель: оценка метаболических нарушений у лиц с потенциальным риском развития первичного остеоартроза коленных суставов. *Материал и методы.* В исследование включено 27 пациентов (10 мужчин (37%) и 17 женщин (63%) в возрасте от 33 до 68 лет) и 20 практически здоровых людей (8 мужчин и 12 женщин). Изучены традиционные биохимические показатели, характеризующие отдельные стороны обмена (общий белок, мочевина, холестерин, глюкоза, мочевая кислота, амилаза и билирубин), а также оценено состояние суставного хряща по уровню хрящевого олигомерного матриксного белка, малонового диальдегида и церулоплазмина. *Результаты.* В результате проведенного исследования установлено повышенное содержание хрящевого олигомерного матриксного белка (Me=871,4 (792,2; 912,5)), малонового диальдегида (Me=5,1 (4,7; 5,5)) и церулоплазмина (Me=48,4 (41,2; 55,4)) по сравнению с практически здоровыми лицами. *Заключение.* У пациентов с потенциально высоким риском развития остеоартроза коленных суставов без проявлений клинической картины заболевания имелись отрицательные метаболические сдвиги в виде нарушения обмена хрящевой ткани, активации процессов перекисного окисления липидов и относительной несостоятельности антиоксидантной системы защиты организма.

Ключевые слова: метаболические сдвиги, первичный остеоартроз, риск.

Belova SV, Gladkova EV, Ulyanov VYu, Blinnikova VV. **Metabolic shifts in subjects with potential risk of primary osteoarthritis. Saratov Journal of Medical Scientific Research 2018; 14 (3): 511–514.**

The Aim of the study was to estimate metabolic disorders in subjects with potential risk of primary knee osteoarthritis development. *Material and Methods.* The study included 27 patients: 10 men (37%), 17 women (63%) aged from 33 to 68 years, and 20 healthy people (8 men and 12 women). Traditional biochemical indexes characterizing certain metabolic aspects (total protein, urea, cholesterol, glucose, uric acid, amylase and bilirubin) were studied alongside

with the assessment of articular cartilage state by the level of COMP (cartilage oligometric matrix protein), malondialdehyde and ceruloplasmin. *Results.* In the course of our investigation we observed elevated COMP (Me=871,4 (792,2; 912,5)), malondialdehyde (Me=5,1 (4,7; 5,5)) and ceruloplasmin (Me=48,4 (41,2; 55,4)) levels. *Conclusion.* Negative metabolic shifts in the form of cartilage tissue metabolic disorders, activated lipid peroxidation and relative failure of body antioxidant system were observed in patients with potentially high risk of knee osteoarthritis without clinical manifestations of the disease.

Key words: metabolic shifts, primary osteoarthritis, risk.

Введение. Одной из самых распространенных патологий суставов является остеоартроз (ОА). Как показывают статистические данные, заболеваемость ОА в России выросла на 35% [1]. Распространенность данной патологии в группе лиц пожилого и старческого возраста может достигать 70% и более. В России 10–12% населения страдают ОА в возрасте 60 лет и старше [2]. Быстро прогрессирующее заболевание с формированием необратимых изменений в опорно-двигательной системе, где основной удар приходится на компоненты сустава, является частой причиной ранней инвалидности значительного числа лиц трудоспособного возраста. Как правило, к факторам риска развития ОА относятся женский пол, возраст, избыточная масса тела.

Основным патогенетическим механизмом ОА признается нарушение процессов деградации и синтеза хондроцитов хрящевой ткани, а также экстрацеллюлярного матрикса и субхондральной кости [3]. Важное место в патогенезе ОА отводится развитию окислительного стресса, активации процессов свободно-радикального окисления, накоплению активных форм кислорода, вызывающих деполимеризацию гиалуроновой кислоты и нарушение структуры протеогликанов, приводящих к возникновению и развитию дегенеративно-дистрофических явлений в суставах [4]. Для обеспечения сохранения нормального функционирования хондроцитов необходима глюкоза, принимающая участие во взаимоотношениях ОА и метаболического синдрома [5]. Однако запредельное ее повышение нередко приводит к отрицательным изменениям в обменных процессах клетки, сопровождающихся образованием активных форм кислорода, что вызывает интенсификацию свободно-радикального окисления, способствующего развитию дегенеративно-деструктивных процессов в суставных тканях [6].

Цель: оценка метаболических нарушений у лиц с потенциальным риском развития первичного остеоартроза коленных суставов.

Материал и методы. В исследование включено 27 пациентов (10 мужчин (37%), 17 женщин (63%) в возрасте от 33 до 68 лет) и 20 практически здоровых людей (8 мужчин и 12 женщин), сопоставимых по возрасту и не имеющих патологии со стороны опорно-двигательной системы. Пациентов отбирали методом случайной выборки на приеме у врача-ортопеда. Был проведен сбор анамнеза их состояния, а также опрос по тестам KOSS (Knee Injury and Osteoarthritis Outcome Score). На основании проведенных мероприятий данные пациенты отнесены к группе высокого потенциального риска развития первичного ОА коленного сустава, при этом клиническая симптоматика у них отсутствовала.

Обследование пациентов состояло из инструментальных и лабораторных методов исследования. Инструментальные методы заключались в проведении рентгенографии и УЗИ коленных суставов.

Ответственный автор — Белова Светлана Вячеславовна
Тел.: +7 (845) 2393202
E-mail: sarniito_bsv@mail.ru

Лабораторную оценку состояния суставного хряща осуществляли по изменению уровня хрящевого олигомерного матриксного белка в сыворотке крови (COMP, ELISA) на многофункциональном спектрофотометре EPOCH TM (BioTek, США).

Характеристика свободно-радикального окисления проводилась по уровню малонового диальдегида и содержанию сывороточного антиоксиданта церулоплазмина (SENTINEL, Италия).

Косвенную оценку функционального состояния клеточного звена иммунитета проводили по концентрации в сыворотке крови основного продуцента макрофагов –неоптерина (низкомолекулярного производного гуанозинтрифосфата).

Определение традиционных биохимических показателей, характеризующих отдельные стороны обмена, осуществляли на биохимическом анализаторе Сапфир-400 (Япония). Определяли: общий белок, мочевину, холестерин, глюкозу, мочевую кислоту, амилазу и фракции билирубина.

Полученные цифровые данные обрабатывались статистическими методами с помощью программ Microsoft Excel 2010, Statistica 6.0, MS Excel «AtteStat». Предварительно для проверки гипотезы о виде распределения применяли критерий Шапиро — Уилка. По ее результатам использована непараметрическая статистика на основе U-критерия Манна — Уитни. Цифровые данные представлены в виде медианы с указанием нижнего и верхнего квартилей.

Результаты. Установлено, что у пациентов с потенциально высоким риском развития ОА коленных суставов без проявлений клинической картины заболевания имелось статистически достоверное повышение содержания хрящевого олигомерного матриксного белка, внеклеточного белка — гликопротеина, синтезирующегося в экстрацеллюлярном матриксе соединительной ткани, в 1,6 раза ($p<0,001$) по сравнению с контрольной группой. Повышенный уровень данного показателя свидетельствовал о негативных процессах, происходящих в суставном хряще.

У этих пациентов также отмечались повышение активности процессов перекисного окисления липидов и несостоятельность антиоксидантной системы защиты. Определено отсутствие достоверных изменений содержания церулоплазмина ($p=0,512$), неклеточного антиоксиданта, зарегистрирован повышенный уровень маркера процессов перекисного окисления липидов — малонового диальдегида: в 1,75 раза ($p=0,009$) по сравнению с показателями в контрольной группе (таблица).

Кроме того, зафиксировано повышение содержания неоптерина в сыворотке крови в 1,2 раза ($p<0,001$), что может косвенно свидетельствовать о возрастании функциональной (секреторно-синтетической) активности иммунокомпетентных клеток под воздействием ИФН-γ и TNF-α в условиях определенной воспалительной активности процесса.

При определении общепринятых биохимических показателей, характеризующих отдельные стороны обмена, заслуживало внимания снижение показателя общего белка у отдельных пациентов, имеющее

Лабораторные показатели у лиц с потенциальным риском развития первичного остеоартроза и у практически здоровых людей

Показатель	Практически здоровые лица, n=20	Лица с потенциальным риском развития первичного остреоартроза, n=27
COMP, нг/л	542,8 (483,3; 632,4)	871,4 (792,2; 912,5) p<0,001
Малоновый диальдегид, мкмоль/мл	2,9 (2,7; 3,2)	5,1 (4,7; 5,5) p=0,009
Церулоплазмин, мг/дл	49,3 (42,8; 54,5)	48,4 (41,2; 55,4) p=0,512
Неоптерин, нг/мл	7,3 (6,8; 7,8)	8,9 (8,5; 9,4) p<0,001

Примечание: приведены значения медианы и квартилей (25%; 75%); p — показатель значимости различий исследуемых показателей между контрольной и опытной группами.

лишь тенденцию и, возможно, связанное с увеличением скорости его гидролитического распада при окислительных реакциях белка. Кроме того, были случаи незначительного повышения уровня глюкозы у некоторых пациентов. Другие биохимические показатели оказались в пределах нормальных величин и информативного значения не имели.

Обсуждение. В развитии ОА немаловажное значение имеет интенсификация перекисного окисления липидов, негативным образом сказывающаяся на синтезе коллагена и других веществ, что приводит к возникновению и дальнейшему развитию метаболических нарушений в соединительной ткани сустава. Обнаруженный в настоящем исследовании повышенный уровень малонового диальдегида подтверждал активацию процессов перекисного окисления липидов у пациентов с высоким потенциальным риском развития ОА. Активация процессов перекисного окисления липидов была показана и в исследовании других авторов, установивших, что она имелась при всех рентгенологических стадиях больных ОА, а при 2-й и 3-й стадии наблюдалась недостаточность активности антиоксидантной системы в виде сниженного уровня восстановленного глутатиона [7, 8]. В другом исследовании показана активация процессов перекисного окисления липидов, определяемая по повышенному содержанию диеновых конъюгатов, кетодиенов, сопряженных триенов и активных продуктов тиобарбитуровой кислоты, при одновременном снижении активности антиоксидантной системы у больных ОА [9].

В условиях патологии реактивные формы кислорода препятствуют нормальному функционированию ферментных и неферментных антиоксидантов, что приводит к несостоятельности антиоксидантной системы. Нами выявлено повышенное содержание церулоплазмина у лиц с высоким потенциальным риском развития ОА в сыворотке крови. Недостаточность антиоксидантной системы при данном заболевании была показана и иностранными учеными, обнаружившими снижение уровня антиоксиданта глутатиона в эритроцитах больных гонартрозом на фоне существенного снижения в плазме крови содержания аскорбата [10].

Интересные данные представлены и другими исследователями, определившими в крови и синовиальной жидкости больных гонартрозом дисфункцию глутатионовой антиоксидантной системы, при этом недостаточность глутатионовой системы в наибольшей степени проявлялась в синовиальной жидкости, что характеризовалось ингибированием глутатионпероксидазы на фоне снижения уровня восстановленного глутатиона. Как утверждают авторы, степень недостаточности компонентов глутатионовой системы в синовиальной жидкости находится в прямой зависимости от выраженности патологического процесса. Дисфункция глутатион-зависимой антиоксидантной системы в синовиальной среде сустава и активная продукция активных кислородных продуктов способствуют активации редокс-чувствительных факторов транскрипции — регуляторов воспаления (AP-1, NF-kB), повышению уровня цитокинов, оксида азота, эйкозаноидов, хемокинов, приводящих к апоптозу хондроцитов и дальнейшему развитию ОА [11].

Как правило, хроническая гипергликемия способствует переизбыточному накоплению конечных продуктов (advanced glycation end-products (AGEs)) реакции гликирования, которая происходит при взаимодействии пептидов и углеводов, что приводит к расстройству структуры и нарушению функций соединительной ткани [12]. Одним из основных структурных компонентов соединительной ткани является коллаген, составляющий до 30% от всей массы тела в организме. В состав молекулы коллагена, являющимся основным компонентом соединительной ткани, входят аминокислоты в виде цепей, скрученных в спирали и соединенных между собой поперечными сшивками из боковых цепей остатков лизина, вступающих во взаимодействие с глюкозой, результатом чего является образование конечных продуктов реакции гликирования. Со временем коллаген теряет эластичность за счет увеличения поперечных сшивок. Поэтому в суставном хряще, где одним из его основных компонентов является коллаген, избыточное накопление конечных продуктов реакции гликирования способно вести к нарушению его функциональных свойств, что может стать вероятным механизмом или фактором риска развития ОА [13]. Избыточное накопление конечных продуктов реакции гликирования вызывает активацию хондроцитов, продукцию провоспалительных цитокинов, протеолитических ферментов, простагландина E_2 при замедлении анаболических процессов, а также способствует нарушению обмена веществ, кислородному голоданию и апоптозу клетки в условиях интоксикации организма. В нашем исследовании повышение уровня глюкозы наблюдалось только в отдельных случаях, однако его не следует игнорировать, в силу того что со вре-

менем избыточное накопление конечных продуктов гликирования часто приводит к нарушению обменных процессов в организме и в дальнейшем к всеобщей интоксикации организма.

Заключение. У пациентов с потенциально высоким риском развития ОА коленных суставов без проявлений клинической картины заболевания имелось повышенное содержание хрящевого олигомерного матриксного белка, указывающее на наличие нарушений в метаболизме суставного хряща.

Повышенный уровень малонового диальдегида свидетельствовал об интенсификации процессов перекисного окисления липидов, а повышенное содержание церулоплазмина — об относительной несостоятельности антиоксидантной системы защиты организма у лиц с потенциальным риском развития ОА коленных суставов.

Полученные в ходе исследования данные целесообразно использовать в разработке диагностических подходов, направленных на своевременное выявление пациентов с ОА коленных суставов, а также применять в оценке эффективности проводимой медикаментозной терапии.

Конфликт интересов. Работа выполнена в рамках государственного задания НИИТОН ФГБОУ ВО «Саратовский государственный медицинский университет имени В.И. Разумовского» Минздрава России «Разработка комплексной методики раннего выявления нарушений ремоделирования суставного хряща у лиц с повышенным риском развития остеоартроза крупных суставов» (регистрационный номер АААА-А18-118020290176-9).

Авторский вклад: концепция и дизайн исследования — С. В. Белова, Е.В. Гладкова, В.Ю. Ульянов, В.В. Блинникова; получение и обработка данных — Е.В. Гладкова, В.В. Блинникова, С. В. Белова, В.Ю. Ульянов; анализ и интерпретация результатов — С. В. Белова; написание статьи — С. В. Белова, Е.В. Гладкова; утверждение рукописи для публикации — В.Ю. Ульянов.

References (Литература)

1. Anikin SG, Alekseeva LI. Chondroitin sulfate: the mechanisms of action, its efficacy and safety in the therapy of osteoarthrosis. Modern Rheumatology Journal 2012; (3): 78–82. Russian (Аникин С. Г., Алексеева Л.И. Хондроитина сульфат: механизмы действия, эффективность и безопасность при терапии остеоартроза. Современная ревматология 2012; (3): 78–82).

2. Nasonova VA, Mendel' OI, Denisov LN, et al. Osteoarthrosis and obesity. Preventive Medicine 2011; 14 (1): 29–37. Russian (Насонова В.А., Мендель О.И., Денисов Л.Н. и др. Остеоартроз и ожирение. Профилактическая медицина 2011; 14 (1): 29–37).

3. Milyutina NP, Korovets IV, Panina SB, et al. Glutathione-dependent enzymes in regulation blood and synovial fluid redox-homeostasis in patients with osteoarthritis of the knee joint. Journal of Fundamental Medicine and Biology 2013; (3): 29–34. Russian (Милютина Н.П., Коровец И.В., Панина С. Б. и др. Глутатион-зависимая антиоксидантная система в регуляции редокс-гомеостаза крови и синовиальной жидкости при гонартрозе. Журнал фундаментальной медицины и биологии 2013; (3): 29–34).

4. Lee AS, Ellman MB, Dongyao Y, et al. A current review of molecular mechanisms regarding osteoarthritis and pain. Gene 2013; (527): 440–7.

5. Olyunin YuA. Osteoarthritis: Current treatment principles and prerequisites for the development of personified therapy. Modern Rheumatology Journal 2016; (3): 81–6. Russian (Олюнин Ю.А. Остеоартроз: современные принципы лечения и предпосылки для разработки персонифицированной терапии. Современная ревматология 2016; (3): 81–6).

6. Rosa SC, Goncalves J, Judas F, et al. Impaired glucose transporter-1 degradation and increased glucose transport and oxidative stress in response to high glucose in chondrocytes from osteoarthritic versus normal human cartilage. Arthritis Res Ther 2009; 11 (3): R80.

7. Gubskiy YuI, Belenichev IF, Pavlov SV, et al. Toxicological effects of oxidative modification of proteins in various pathological conditions. Modern Problems of Toxicology 2005; (3): 20–6. Russian (Губский Ю.И., Беленичев И.Ф., Павлов С. В. и др. Токсикологические последствия окислительной модификации белков при различных патологических состояниях. Современные проблемы токсикологии 2005; (3): 20–6).

8. Zhigalova OV, Balabina NM. The status of lipid peroxidation and antioxidant activity of blood in patients with osteoarthritis. Siberian Medical Journal 2015; 135 (4): 41–3. Russian (Жигалова О.В., Балабина Н.М. Состояние перекисного окисления липидов и антиоксидантной активности крови у пациентов с остеоартрозом. Сибирский медицинский журнал 2015; 135 (4): 41–3).

9. Aleksenko EYu, Govorin AV. Parameters of lipid peroxidation, antioxidant protection in osteoarthrosis. Journal of Volgograd State Medical University 2009; 4 (32): 33–6. Russian (Алексенко Е.Ю., Говорин А.В. Показатели перекисного окисления липидов и антирадикальной защиты у больных остеоартрозом. Вестник Волгоградского государственного медицинского университета 2009; 4 (32): 33–6).

10. Pinto S, Rao AV, Rao A. Lipid peroxidation erythrocyte antioxidants and plasma antioxidants in osteoarthritis before and after homeopathic treatment. Homeoparty 2008; (97): 185–9.

11. Deponte M. Glutathione catalysis and the reaction mechanisms of glutathione-dependent enzymes. Bochim Biophys Acta 2013; (1830): 3217–66.

12. Goldin A, Beckman JA, Schmidt AM, et al. Advanced glycation end products. Circulation 2006; 114 (6): 597–605.

13. Verzijl N, DeGtoot J, Ben ZC, et al. Crosslinking by advanced glycation end products increases the stiffness of the collagen network in human articular cartilage: a possible mechanism through which age is a risk factor for osteoarthritis. Arhtritis Rheum 2002; 46 (1): 114–23.

УДК 616–092:616.7:616–002:617–089.844:611.728.3 Оригинальная статья

РОЛЬ МАРКЕРОВ РЕМОДЕЛИРОВАНИЯ СКЕЛЕТНОЙ ТКАНИ В ПАТОГЕНЕЗЕ ИМПЛАНТАТ-АССОЦИИРОВАННОГО ВОСПАЛЕНИЯ ПОСЛЕ ПЕРВИЧНОЙ АРТРОПЛАСТИКИ КОЛЕННОГО СУСТАВА

Е.А. Галашина *— НИИ травматологии, ортопедии и нейрохирургии ФГБОУ ВО «Саратовский ГМУ им. В.И. Разумовского» Минздрава России, младший научный сотрудник отдела фундаментальных и клинико-экспериментальных исследований, кандидат биологических наук;* ***А.С. Бондаренко*** *— ФГБОУ ВО «Саратовский ГМУ им. В.И. Разумовского» Минздрава России, заместитель декана лечебного факультета и факультета клинической психологии;* ***В.Ю. Ульянов*** *— НИИ травматологии, ортопедии и нейрохирургии ФГБОУ ВО «Саратовский ГМУ им. В.И. Разумовского» Минздрава России, заместитель директора по научной и инновационной деятельности, доктор медицинских наук:* ***С. С. Климов*** *— ФГБОУ ВО «Саратовский ГМУ им. В.И. Разумовского» Минздрава России, ординатор кафедры травматологии и ортопедии.*

THE ROLE OF SKELETAL TISSUE REMODELING MARKERS IN THE PATHOGENESIS OF IMPLANT-ASSOCIATED INFLAMMATION AFTER PRIMARY KNEE ARTHROPLASTY

E.A. Galashina *— Scientific Research Institute of Traumatology, Orthopedics and Neurosurgery of Saratov State Medical University n.a. V.I. Razumovsky, Department of Fundamental, Clinical and Experimental Studies, Junior Research Assistant, Candidate of Biological Sciences;* ***A.S. Bondarenko*** *— Saratov State Medical University n.a. V.I. Razumovsky, Vice-Dean of General Medicine Faculty and of Clinical Psychology Faculty;* ***V.Yu. Ulyanov*** *— Scientific Research Institute of Traumatology, Orthopedics and Neurosurgery of Saratov State Medical University n.a. V.I. Razumovsky, Deputy Director for Science and Innovations, Doctor of Medical Sciences;* ***S. S. Klimov*** *— Saratov State Medical University n.a. V.I. Razumovsky, Department of Traumatology and Orthopedics, Intern.*

Дата поступления — 24.08.2018 г. Дата принятия в печать — 06.09.2018 г.

Галашина Е.А., Бондаренко А.С., Ульянов В.Ю., Климов С. С. **Роль маркеров ремоделирования скелетной ткани в патогенезе имплантат-ассоциированного воспаления после первичной артропластики коленного сустава. Саратовский научно-медицинский журнал 2018; 14 (3): 515–518.**

Цель: выявить некоторые механизмы патогенеза имплантат-ассоциированного воспаления по уровню маркеров резорбции и формирования костной ткани у пациентов, перенесших первичную артропластику коленного сустава. *Материал и методы.* Основная группа: 40 пациентов с имплантат-ассоциированным воспалением; 1-я группа сравнения: 20 пациентов с первичной асептической нестабильностью компонентов эндопротеза коленного сустава; 2-я группа сравнения: 20 пациентов, перенесших первичную артропластику коленного сустава и не имеющих осложнений в послеоперационном периоде; контрольная группа: 20 условно здоровых пациентов. У всех обследуемых методом твердофазного иммуноферментного анализа определяли содержание растворимого лиганда рецептора активатора нуклеарного фактора транскрипции каппа-В (sRANKL) и морфогенного белка кости 2 (BMP-2) в сыворотке крови. *Результаты.* У больных основной группы отмечали более выраженное увеличение концентрации растворимого лиганда рецептора активатора нуклеарного фактора транскрипции каппа-В и значительное снижение уровней морфогенного белка кости 2 в сыворотке крови; у больных 1-й группы сравнения фиксировали активацию растворимого лиганда рецептора активатора нуклеарного фактора транскрипции каппа-В и снижение концентрации морфогенного белка кости 2 в сыворотке крови; у больных 2-й группы сравнения изменений изучаемых параметров не обнаруживали. *Заключение.* Ведущая роль в патогенезе имплантат-ассоциированного воспаления принадлежит активации растворимого лиганда рецептора активатора нуклеарного фактора транскрипции каппа-В и снижению активности морфогенного белка кости 2.

Ключевые слова: первичная артропластика, коленный сустав, имплантат-ассоциированное воспаление, маркеры метаболизма, костная ткань, патогенез.

Galashina EA, Bondarenko AS, Ulyanov VYu, Klimov SS. **The role of skeletal tissue remodeling markers in the pathogenesis of implant-associated inflammation after primary knee arthroplasty. Saratov Journal of Medical Scientific Research 2018; 14 (3): 515–518.**

Aim: to reveal certain mechanisms of the pathogenesis of implant-associated inflammation by the level of resorption and bone tissue genesis markers in patients who underwent primary knee arthroplasty. *Material and Methods.* Main group consisted of 40 patients with implant-associated inflammation; first comparison group — of 20 patients with primary aseptic loosening of knee joint implant components; second comparison group — of 20 patients who underwent primary knee arthroplasty without complications in post-operative period; control group — of 20 conventionally healthy individuals. The levels of soluble receptor activator of nuclear factor kappa-B ligand and bone morphogenetic protein-2 were defined in blood serum of all subjects by ELISA. *Results.* In patients of main group we observed more pronounced increase of soluble receptor activator of nuclear factor kappa-B ligand content and significant decrease of bone morphogenetic protein-2 content in blood serum; patients of first comparison group demonstrated activation of soluble receptor activator of nuclear factor kappa-B ligand and decreased levels of bone morphogenetic protein-2 in blood serum; patients of second comparison group did not demonstrate any changes in the studied indexes. *Conclusion.* The activation of soluble receptor activator of nuclear factor kappa-B ligand and decreased activity of bone morphogenetic protein-2 have leading role in the pathogenesis of implant-associated inflammation.

Key words: primary arthroplasty, knee joint, implant-associated inflammation, metabolic markers, bone tissue, pathogenesis.

Введение. На современном этапе развития ортопедии первичная артропластика коленного сустава стала наиболее эффективным методом лечения, позволяющим до определенной степени повысить показатели качества жизни больных с разной патологией крупных суставов [1]. Имплантат-ассоциированное воспаление, развивающееся после первичной артропластики, являясь одним из наиболее тяжелых осложнений, требует выполнения неоднократных операций и сопровождается серьезным экономическим ущербом, а также физическими и моральными страданиями больных [2].

Исследования, проведенные в последние годы многими авторами, позволили установить значение различных цитокинов в процессе ремоделирования костной ткани, а именно ее остеогенеза и резорбции, соотношение которых в конечном счете определяет

Ответственный автор — Галашина Елена Анатольевна
Тел.: +7 (927) 1345529
E-mail: sarniito@yandex.ru

исход первичной артропластики в послеоперационном периоде. Главный цитокин, стимулирующий деление, дифференцировку и функциональную активность остеокластов, — это лиганд рецептора активатора нуклеарного фактора транскрипции каппа-B (sRANKL). Последний по своей химической природе относится к классу гликопротеинов, синтезируемых клетками остеобластного ряда, и принадлежит к суперсемейству лигандов фактора некроза опухоли (TNF), который играет роль инициатора дифференцировки пула остеокластов [3, 4].

Наряду с этим, при формировании вторичной перестройки и резорбции костной ткани в случаях воздействия переменной нагрузки эндопротеза остеоциты, инициируемые механическими сигналами, синтезируют ростовые факторы. Локальная продукция последних, например морфогенетического белка кости 2 (BMP-2), за счет сигнальных молекул «привлекает» в резорбированную костную ткань остеобласты, которые в свою очередь инициируют окончательное формирование новой кости, последующий скелетный рост и репарацию деминерализованного костного матрикса — остеоида. Хотя до последнего времени не сформировалось достаточного представления о регуляторных механизмах ремоделирования костной ткани, ключевая роль BMP-2 в регуляции репарации костной ткани уже не вызывает никаких сомнений [5].

В связи с этим представляется актуальным изучение роли маркеров резорбции и формирования костной ткани в развитии нарушений метаболизма костной ткани при имплантат-ассоциированном воспалении после первичной артропластики крупных суставов.

Цель: определить некоторые механизмы патогенеза имплантат-ассоциированного воспаления по уровню маркеров резорбции и формирования костной ткани у пациентов, перенесших первичную артропластику коленного сустава.

Материал и методы. Объектом исследования явились 80 больных, сопоставимых по полу и возрасту, госпитализированных в НИИТОН СГМУ с 2017 по 2018 г. Основную группу составили 40 пациентов с имплантат-ассоциированным воспалением, возникшим в сроки от 1 до 12 месяцев после хирургического вмешательства; 1-ю группу сравнения — 20 пациентов с первичной асептической нестабильностью компонентов эндопротеза коленного сустава, возникшей в эти же сроки; 2-ю группу сравнения — 20 пациентов, перенесших первичную артропластику коленного сустава и не имеющих осложнений в сопоставимые сроки послеоперационного периода. Контрольную группу составили 20 условно здоровых пациентов. Во всех группах обследуемых до операции, через 1 и 12 месяцев после хирургического вмешательства, а также в контрольной группе однократно методом твердофазного иммуноферментного анализа определяли в сыворотке крови концентрации маркеров ремоделирования костной ткани: sRANKL (Biomedica, Austria) и BMP-2 (Ray Bio, USA) в соответствии с указаниями к их использованию. Для этого утром и натощак осуществляли пункцию кубитальной вены, получали образцы крови в количестве 5 мл, которые оставляли для свертывания при температуре 22–24°C, а потом центрифугировали при 2000 об/мин 600 секунд.

Статистический анализ полученных результатов осуществляли с помощью программного обеспечения IBM SPSS 20 Statistics. Полученные сведения не соответствовали закону нормального распределения, в связи с чем для сравнения количественных параметров применяли непараметрический U-критерий Манна — Уитни. Рассчитывали показатель достоверности (p). Различия считали статистически значимыми при $p<0,05$.

Результаты. Определение у пациентов основной группы концентраций sRANKL в сыворотке крови свидетельствовало об их повышении относительно данных контроля через 1 месяц после хирургического вмешательства в 3,51 раза ($p_1<0,001$) и через 12 месяцев в 8,78 раза ($p_1<0,001$). Отмечали также аналогичное повышение концентраций данного параметра по сравнению с каждым предыдущим периодом обследования: через 1 месяц в 3,17 раза ($p_2<0,001$) и через 12 месяцев в 2,50 раза ($p_3<0,001$). Динамика колебаний содержания BMP-2 характеризовалась его статистически значимым снижением во все периоды исследования по сравнению с контрольными значениями до операции в 1,21 раза ($p_1=0,007$); через 1 и 12 месяцев после операции наблюдали снижение данного параметра относительно контрольных значений в 3,81 ($p_1<0,001$) и 3,08 раза ($p_1=0,002$). По сравнению с предыдущим периодом изучения отмечали снижение данного параметра через 1 месяц в 3,21 раза ($p_3<0,001$) и увеличение его через 12 месяцев в 1,26 раза ($p_2=0,13$) (табл. 1).

У больных 1-й группы сравнения отмечали статистически значимое повышение содержания sRANKL в сыворотке крови относительно контрольных значений через 1 месяц в 1,51 раза ($p_1=0,002$) и через 12 месяцев в 1,68 раза ($p_1=0,001$). Обнаружено также повышение исследуемого параметра по сравнению с

Таблица 1

Динамика изменений показателей ремоделирования скелетной ткани у больных основной группы (n=40)

Показатель	Контроль	До операции	После операции	
			через 1 месяц	через 12 месяцев
RANKL, пмоль/л	0,56 (0,52; 0,70)	0,62 (0,57; 0,73) $p_1=0,31$	1,96 (1,57; 1,98) $p_1<0,001$ $p_2<0,001$	4,92 (4,84; 5,55) $p_1<0,001$ $p_3<0,001$
BMP-2, пг/мл	81,79 (53,49; 86,88)	68,49 (60,23; 73,53) $p_1=0,007$	21,35 (20,14; 22,79) $p_1<0,001$ $p_2<0,001$	26,63 (20,09; 33,49) $p_1=0,002$ $p_3=0,13$

Примечание: данные представлены в виде медианы, нижнего (25%) и верхнего (75%) квартилей; p_1 (двусторонний) — показатель достоверности по сравнению с данными группы контроля; p_2 (двусторонний) — показатель достоверности через 1 месяц после операции по сравнению с данными, полученными до операции; p_3 (двусторонний) — показатель достоверности через 12 месяцев после операции по сравнению с данными, полученными через 1 месяц после операции.

Таблица 2

Динамика изменений показателей ремоделирования скелетной ткани у больных 1-й группы сравнения (n=20)

Показатель	Контроль	До операции	После операции	
			через 1 месяц	через 12 месяцев
RANKL, пмоль/л	0,56 (0,52; 0,70)	0,68 (0,60; 0,69) p_1=0,15	0,85 (0,82; 0,88) p_1=0,002 p_2=0,003	0,95 (0,93; 0,97) p_1=0,001 p_3=0,003
BMP-2, пг/мл	81,79 (53,49; 86,88)	62,88 (51,36; 73,03) p_1=0,16	48,49 (36,83; 51,98) p_1=0,004 p_2=0,02	38,25 (30,79; 39,44) p_1=0,003 p_3=0,002

Примечание: данные представлены в виде медианы, нижнего (25%) и верхнего (75%) квартилей; p_1 (двусторонний) — показатель достоверности по сравнению с данными группы контроля; p_2 (двусторонний) — показатель достоверности через 1 месяц после операции по сравнению с данными, полученными до операции; p_3 (двусторонний) — показатель достоверности через 12 месяцев после операции по сравнению с данными, полученными через 1 месяц после операции.

Таблица 3

Динамика изменений показателей ремоделирования скелетной ткани у больных 2-й группы сравнения (n=20)

Показатель	Контроль	До операции	После операции	
			через 1 месяц	через 12 месяцев
RANKL, пмоль/л	0,56 (0,52; 0,70)	0,55 (0,52; 0,59) p_1=0,72	0,58 (0,54; 0,60) p_1=0,58 p_2=0,37	0,68 (0,65; 0,72) p_1=0,06 p_3=0,03
BMP-2, пг/мл	81,79 (53,49; 86,88)	83,49 (52,18; 86,84) p_1=0,70	73,58 (66,88; 76,88) p_1=0,58 p_2=0,37	73,49 (66,88; 76,88) p_1=0,76 p_3=0,69

Примечание: данные представлены в виде медианы, нижнего (25%) и верхнего (75%) квартилей; p_1 (двусторонний) — показатель достоверности по сравнению с данными группы контроля; p_2 (двусторонний) — показатель достоверности через 1 месяц после операции по сравнению с данными, полученными до операции; p_3 (двусторонний) — показатель достоверности через 12 месяцев после операции по сравнению с данными, полученными через 1 месяц после операции.

каждым предыдущим сроком исследования: через 1 месяц в 1,26 раза (p_2=0,003), через 12 месяцев в 1,10 раза (p_3=0,003). Выявлено и статистически значимое понижение концентрации BMP-2 в сыворотке крови во все сроки исследования относительно контрольных значений: через 1 месяц в 1,68 раза (p_1=0,004) и через 12 месяцев в 2,11 раза (p_1=0,003). Наблюдалось также понижение исследуемого параметра по сравнению с каждым предыдущим сроком исследования: через 1 месяц в 1,31 раза (p_2=0,02) и через 12 месяцев в 1,28 раза (p_3=0,002) (табл. 2).

При исследовании у пациентов 2-й группы сравнения концентраций sRANKL и BMP-2 в сыворотке крови фиксировали отсутствие статистически значимых различий во все сроки исследования относительно контрольных значений (p>0,05) (табл. 3).

Обсуждение. В ходе работы установлено, что при развитии имплантат-ассоциированного воспаления происходит увеличение концентрации sRANKL в сыворотке крови уже через месяц после первичной артропластики крупных суставов, еще более выраженное к 12 месяцам по сравнению как с контрольными значениями, так и с дооперационными показателями. Данный факт объясняется тем, что в процессе стрессового метаболизма костной ткани в системе «кость — эндопротез» в период адаптивной перестройки происходит активация sRANKL. Из-за такой активации развивается усиленная деятельность остеокластов, результатом чего является остеолизис параимплантарной зоны и, как следствие, повышение подвижности имплантата [6]. Зафиксированное нами статистически значимое снижение уровней BMP-2 в изучаемые периоды исследования по сравнению с контрольными и дооперационными значениями доказывает тот факт, что реакция на имплантат проявляется в снижении прироста прилежащей к эндопротезу костной массы [7]. У больных 1-й группы сравнения статистически значимое повышение уровней sRANKL через 1 месяц и через 12 месяцев после операции доказывается тем, что происходит также нарушение метаболизма костной ткани с преобладанием процессов резорбции, приводящее к разрушению околопротезных тканей [8]. Полученное нами статистически достоверное снижение уровня BMP-2 у пациентов этой же группы сравнения через 1 месяц и еще более выраженное через 12 месяцев после операции подтверждается литературными сведениями о том, что данный фактор роста обладает невыраженным остеоиндуктивным действием, результатом чего является снижение способности костеобразования в околопротезной зоне сустава [9, 10].

У пациентов после первичной артропластики коленного сустава без осложнений в сроки от 1 до 12 месяцев выявлены незначительные изменения в концентрациях изучаемых маркеров, свидетельствующие о том, что происходит исходное изменение процессов ремоделирования кости.

Заключение. Ведущая роль в патогенезе имплантат-ассоциированного воспаления принадлежит активации растворимого лиганда рецептора активатора нуклеарного фактора транскрипции каппа-B и снижению активности морфогенного белка кости 2.

Конфликт интересов. Работа выполнена в рамках государственного задания «Оптимизация тактики

диагностического поиска и лечения скрытой перипротезной инфекции области коленного сустава» (регистрационный номер АААА-А18-118020290181-3) и инициативного плана НИР «Патогенетическое обоснование новых диагностических критериев развития имплантат-ассоциированного воспаления и их прогностическое значение после первичного эндопротезирования суставов» (АААА-А18-118011790046-8) НИИТОН ФГБОУ ВО «Саратовский государственный медицинский университет имени В.И. Разумовского» Минздрава России.

Авторский вклад: концепция и дизайн исследования — В.Ю. Ульянов, Е.А. Галашина; получение и обработка данных — Е.А. Галашина, А.С. Бондаренко, С. С. Климов; анализ и интерпретация результатов — Е.А. Галашина, А.С. Бондаренко, С. С. Климов; написание статьи — Е.А. Галашина, А.С. Бондаренко; утверждение рукописи для публикации — В.Ю. Ульянов.

References (Литература)

1. Filippenko VA, Marushchak AP, Tankut AV, et al. Periprosthetic infection: diagnosis and treatment; Part 2 (literature review). Orthopedics, Traumatology and Prosthetics 2016; 3 (604): 104–9. Russian (Филиппенко В.А., Марущак А.В., Танькут А.В. и др. Перипротезная инфекция: диагностика и лечение; Ч. 2 (обзор литературы). Ортопедия, травматология и протезирование 2016; 3 (604): 104–9).

2. Klyushin NM, Ermakov AM, Ababkov YuV, et al. The importance of clinical and radiological evaluation in the diagnosis and treatment of periprosthetic joint infection following hip arthroplasty. Genij Ortopedii 2017; 23 (3): 341–5. Russian (Клюшин Н.М., Ермаков А.М., Абабков Ю.В. и др. Значение клинико-рентгенологических исследований в диагностике и лечении больных с перипротезной инфекцией после эндопротезирования тазобедренного сустава. Гений ортопедии 2017; 23 (3): 341–5).

3. Prokhorenko VM, Pavlov VV, Petrova NV. The prophylaxis, diagnostics and treatment of the early infection of surgical intervention area in hip replacement. Traumatology and orthopedics of Russia 2008; 2 (48): 84–90. Russian (Прохоренко В.М., Павлов В.В., Петрова Н.В. Профилактика, диагностика и лечение ранней инфекции области хирургического вмешательства при эндопротезировании тазобедренного сустава. Травматология и ортопедия России 2008; 2 (48): 84–90).

4. Smirnov AV, Rumyantsev ASh. Bone tissue function and structure under normal and pathological condition: Message II. Nephrology 2015; 19 (1): 8–17. Russian (Смирнов А.В., Румянцев А.Ш. Строение и функции костной ткани в норме и при патологии: Сообщение II. Нефрология 2015; 19 (1): 8–17).

5. Semenov PS. Use of bone morphogenetic protein-2 for osseoregeneration stimulation. Science Journal of Volgograd State University. Young researchers' work 2013; (11): 81–3. Russian (Семенов П.С. Использование костного морфогенетического белка-2 для стимуляции остеорегенерации. Вестник ВолГУ. Сер. 9: Исследования молодых ученых 2013; (11): 81–3).

6. Rozhnova OM, Prokhorenko VM, Sadovoy MA, et al. Pathogenetic factors of aseptic loosening of joint implants (review). The Siberian Scientific Medical Journal 2015; 35 (5): 84–9. Russian (Рожнова О.М., Прохоренко В.М., Садовой М.А. и др. Патогенетические факторы формирования асептической нестабильности эндопротезов суставов (обзор литературы). Сибирский научный медицинский журнал 2015; 35 (5): 84–9).

7. Sagalovski S, Shenert M. Cellular and molecular mechanisms of development of aseptic instability of hip implant. Trauma 2012; 13 (1): 153–60. Russian (Сагаловски С., Шенерт М. Клеточно-молекулярные механизмы развития асептической нестабильности эндопротеза тазобедренного сустава. Травма 2012; 13 (1): 153–60).

8. Dmitrieva LA, Lebedev VF, Korshunova EYu. Complications at the hip replacement and ways of their prediction (review of literature). Bulletin of the SSC of the Russian Academy of Medical Sciences 2013; 90 (2): 153–8. Russian (Дмитриева Л.А., Лебедев В.Ф., Коршунова Е.Ю. Осложнения при эндопротезировании тазобедренного сустава и способы их прогнозирования (обзор литературы). Бюллетень ВСНЦ РАМН 2013; 90 (2-1): 153–8).

9. Tsumaki N, Nakase T, Miyaji T, et al. Bone morphogenetic protein signals are required for cartilage formation and differently regulate joint development during skeletogenesis. J Bone Miner Res 2002; 17: 1575–82.

10. Petrova NV. Evidence-based diagnosis of implant-associated infection in orthopedic surgery. Spine Surgery 2012; (1): 74–83. Russian (Петрова Н.В. Диагностика имплантат-ассоциированных инфекций в ортопедии с позиции доказательной медицины. Хирургия позвоночника 2012; (1): 74–83).

УДК 616–008.9:616.72–007.248 Оригинальная статья

ВЗАИМОСВЯЗЬ СТРУКТУРНЫХ НАРУШЕНИЙ СУСТАВНОГО ГИАЛИНОВОГО ХРЯЩА И ПАРАМЕТРОВ СИСТЕМНЫХ ПРОЯВЛЕНИЙ ВОСПАЛИТЕЛЬНОЙ РЕАКЦИИ В ПАТОГЕНЕЗЕ РАННИХ СТАДИЙ ПЕРВИЧНОГО ОСТЕОАРТРОЗА

***Е.В. Гладкова** — НИИ травматологии, ортопедии и нейрохирургии ФГБОУ ВО «Саратовский ГМУ им. В.И. Разумовского» Минздрава России, начальник отдела фундаментальных и клинико-экспериментальных исследований, кандидат биологических наук; **А.Н. Иванов** — НИИ травматологии, ортопедии и нейрохирургии ФГБОУ ВО «Саратовский ГМУ им. В.И. Разумовского» Минздрава России, заведующий отделением клинической лабораторной диагностики, главный научный сотрудник отдела фундаментальных и клинико-экспериментальных исследований, доцент, доктор медицинских наук.*

THE CORRELATION BETWEEN STRUCTURAL CHANGES IN ARTICULAR HYALINE CARTILAGE AND THE PARAMETERS OF SYSTEMIC MANIFESTATIONS OF INFLAMMATORY REACTION IN THE PATHOGENESIS OF EARLY STAGES OF PRIMARY OSTEOARTHRITIS

***E.V. Gladkova —** Scientific Research Institute of Traumatology, Orthopedics and Neurosurgery of Saratov State Medical University n.a. V.I. Razumovsky, Head of the Department of Fundamental, Clinical and Experimental Studies, Candidate of Biological Sciences; **A.N. Ivanov —** Scientific Research Institute of Traumatology, Orthopedics and Neurosurgery of Saratov State Medical University n.a. V.I. Razumovsky, Head of Clinical Laboratory Diagnostics Department, Chief Research Assistant of the Department of Fundamental, Clinical and Experimental Studies, Associate Professor, Doctor of Medical Sciences.*

Дата поступления — 24.08.2018 г. Дата принятия в печать — 06.09.2018 г.

Гладкова Е.В., Иванов А.Н. **Взаимосвязь структурных нарушений суставного гиалинового хряща и параметров системных проявлений воспалительной реакции в патогенезе ранних стадий первичного остеоартроза. Саратовский научно-медицинский журнал 2018; 14 (3): 518–523.**

Цель: изучить взаимосвязь структурных нарушений суставного гиалинового хряща с изменениями концентраций про- и противовоспалительных цитокинов на ранних стадиях остеоартроза. *Материал и методы.* У 67 женщин основной группы в возрасте 35–50 лет с начальными проявлениями первичного остеоартроза (0-I стадии) и 30 здоровых лиц проведено ультразвуковое исследование, магнитно-резонансная томография (T2*-релаксометрия) коленных суставов, определено содержание в сыворотке крови интерлейкина-1β с применением системы мультипараметрического анализа MAGPIX (Luminex Corporation). Методом иммуноферментного анализа определяли в моче Urine CTX-II, в сыворотке крови — YKL-40 и интерлейкин-4. *Результаты*. В основной группе отмечено возрастание Urine CTX–II: 32,5 (30,9; 35,1) нг/мл, интерлейкина-1β: 6,09 (4,81; 7,69) пг/мл и YKL-40: 64,1 (58,1; 77,0) нг/мл на фоне отсутствия изменения содержания интерлейкина-4: 5,28 (4,71; 5,39) пг/мл, снижение силы корреляционной связи между содержанием Urine CTX–II и интерлейкина-1β (R=0,7), между интерлейкином-1β и хрящевым гликопротеином YKL-40 (R=0,3) и повышение силы связи между хрящевым гликопротеином YKL-40 и CTX-II (R=0,4) при p<0,05. *Заключение*. Ранние стадии первичного остеоартроза характеризуются дегенеративными изменениями суставного гиалинового хряща, что подтверждается результатами T2*-релаксометрии, увеличением экскреции Urine CTX–II на фоне гиперпродукции медиаторов провоспалительного звена системы цитокинов, более выраженном нарастании концентрации хрящевого гликопротеина YKL-40 по сравнению с интерлейкином-1β и сопровождается перестройкой системы корреляций концентраций провоспалительных цитокинов и параметров дегенеративно-дистрофических изменений суставного хряща.

Ключевые слова: остеоартроз, ранние стадии, суставной гиалиновый хрящ, цитокины.

Gladkova EV, Ivanov AN. **The correlation between structural changes in articular hyaline cartilage and the parameters of systemic manifestations of inflammatory reaction in the pathogenesis of early stages of primary osteoarthritis. Saratov Journal of Medical Scientific Research 2018; 14 (3): 518–523.**

Aim: to study the correlations of structural disorders of articular hyaline cartilage with changes in concentration of pro- and anti-inflammatory cytokines at the early stages of osteoarthritis. *Material and Methods.* Ultrasound and MRI investigations of knee joints (T2*-relaxometry) were performed to 67 females of main group aged 35–50 with initial manifestations of (0–1 stages) of primary osteoarthritis and 30 conventionally healthy individuals. The level of interleukin-1β was determined in blood serum with multi-parameter system MAGPIX (Luminex Corporation), Urine CTX–II was identified in urine and YKL-40, interleukin-4 — in blood serum of the subjects by ELISA. *Results.* The levels of Urine CTX–II: 32.5 (30.9; 35.1) ng/ml, interleukin-1β: 6.09 (4.81; 7.69) pg/ml and YKL-4064.1 (58.1; 77.0) ng/ml of main group patients were higher than in the comparison group. The correlation force between Urine CTX–II and cartilage glycoprotein YKL-40 (R=0.7); interleukin-1β and cartilage glycoprotein YKL-40 (R=0.3) was lower; and the correlation force between YKL-40 and CTX-II (R=0.4 (p<0.05)) the connection was higher. *Conclusion.* Early stages of primary osteoarthritis are accompanied by degenerative changes in hyaline cartilages that is verified by T2*-relaxometry results, and increased excretion of Urine CTX–II on the background of pro-inflammatory mediators hyperproduction, more significant increase in the concentration of cartilage glycoprotein YKL-40 compared to interleukin-1β which comes together with the alteration of the system of correlations between the levels of pro-inflammatory cytokines and the parameters of degenerative dystrophic changes in articular cartilage.

Key words: osteoarthritis, early stages, articular hyaline cartilage, cytokines.

Введение. Дегенеративно-дистрофические заболевания опорно-двигательного аппарата занимают лидирующие позиции (около 40–70% в группе лиц старше 70 лет), охватывая все более широкие слои трудоспособного населения и возлагая на общество возрастающую медико-социальную и экономическую нагрузку [1]. Согласно литературным данным, экономические затраты ряда стран, направляемые на высокотехнологичное лечение, реабилитацию и социальную адаптацию данной категории пациентов, составляют от 1 до 2,5% национального валового продукта [2]. В основе патогенеза первичного остеоартроза (ОА) коленных суставов лежит сложный комплекс глубоких биохимических, структурных, микроциркуляторных изменений, охватывающих все суставные компоненты, включая гиалиновый хрящ и субхондральную кость, синовиальную оболочку, периартикулярные ткани [3]. Поражение суставных структур является результатом комплексного действия биологических и механических факторов, приводящих к нарушению соотношения катаболических и анаболических реакций в хрящевой и костной ткани [4]. Все обозначенное позволяет отнести данную совокупность суставной патологии к полиэтиологической группе хронических дегенеративно-дистрофических заболеваний с выраженными нарушениями в системе суставного гомеостаза.

Ответственный автор — Гладкова Екатерина Вячеславовна
Тел.: +7 (8452) 393202
E-mail: sarniito@yandex.ru

На данный момент не вызывает сомнений значимость роли персистирующего воспаления в прогрессировании поражения суставного хряща, сопровождающегося существенным уменьшением его объема, что в конечном итоге приводит к ощутимым изменениям биомеханики сустава. Высокий уровень воспалительной активности при манифестных формах ОА подтверждается повышением локальной экспрессии и поступления в биологические среды ряда медиаторов (интерлейкина-1β, матриксных металлопротеиназ — коллагеназ и аггреканаз), запускающих каскад клеточных и гуморальных реакций, формирующих так называемый «порочный круг» и приводящих к усугублению деструкции скелетных соединительных тканей [5].

Результатом подобной активности становится высокий уровень катаболических процессов, протекающих в суставном гиалиновом хряще, что приводит к быстрым необратимым потерям их структурных биополимеров. Учитывая то, что основной объем его представлен экстрацеллюлярным матриксом, свыше 60% которого принадлежит коллагеновым белкам (коллаген II типа, аггрекановые протеогликаны) и лишь незначительная доля приходится на минорные коллагены других типов, именно потерям коллагена II типа принадлежит ключевое патогенетическое значение в прогрессировании деструкции суставных структур [6]. Принимая во внимание тот факт, что гиалиновый суставной хрящ отличается весьма ограниченным резервом для регенерации, важнейшим

условием сохранения функциональной состоятельности суставов является своевременное выявление ранних признаков дезорганизации хрящевой ткани и поиск ключевых патогенетических звеньев дальнейшего прогрессирования заболевания [7].

В последние годы пристальное внимание уделяется хрящевому гликопротеину YKL-40 (HC gp-39), продуцируемому хондроцитами, а также синовиальными и стволовыми клетками, активированными нейтрофилами и макрофагами [8]. Являясь представителем хитиназоподобных белков, YKL-40 рассматривается в качестве одного из значимых компонентов типовых воспалительных процессов при патологических состояниях различного генеза. Доказано участие данного цитокина в прогрессировании болезни Альцгеймера, усугублении течения бронхиальной астмы, рассеянного склероза, сахарного диабета II типа. Имеются наблюдения о связи повышения экспрессии YKL-40 с развитием эндотелиальной дисфункции при сердечно-сосудистых заболеваниях. Интересным является тот факт, что YKL-40 был предложен, с одной стороны, как маркер прогрессирования ряда тяжелых хронических заболеваний, а с другой — как предиктор их ранней манифестации [8, 9].

Согласно данным литературы, хрящевой гликопротеин может быть ассоциирован с ремоделированием тканей и являться показателем активности локального и системного воспаления при суставной патологии. Доказано, что уровень хрящевого гликопротеина в синовиальной жидкости находится в прямой зависимости от содержания интерлейкина-6 и активности ряда матриксных металлопротеиназ (MMP-1, MMP-3) и соответствует рентгенологической стадии заболевания, отражая активность деструкции суставных тканей [10]. Проведенные экспериментальные исследования, выполненные в отношении культуры хондроцитов, подтвердили увеличение экспрессии YKL-40 в ответ на введение экзогенного интерлейкина-6. При изучении механизмов развития аутоиммунного процесса при РА получены убедительные данные, позволяющие рассматривать хрящевой гликопротеин в качестве индикатора наличия воспалительной активности наряду с С-реактивным протеином, интерлейкином-6, эпидермальным и васкулоэндотелиальным факторами роста, матриксными металлопротеиназами 1 и 3, адипоцитокинами и сывороточным амилоидным белком [11]. В то же время, имеются свидетельства того, что YKL-40 принимает непосредственное участие в стимуляции пролиферации фибробластов и хондроцитов при РА, чем способствует ингибированию деструкции хряща. Следовательно, сведения о функциях данного белка в реализации воспалительного ответа при заболеваниях суставов остаются спорными. Кроме того, в доступной литературе отсутствуют сведения относительно патогенетической роли хрящевого гликопротеина в патогенезе ранних проявлений первичного ОА коленных суставов.

Цель: изучить взаимосвязь структурных нарушений суставного гиалинового хряща с изменениями концентраций про- и противовоспалительных цитокинов на ранних стадиях ОА.

Материал и методы. В исследовании приняли участие 97 женщин в возрасте от 35 до 50 лет, разделенных на две группы: основную и сравнения. Пациенты основной группы и лица группы сравнения дали добровольное информированное согласие на участие в комплексном обследовании, которое проведено с соблюдением стандартов Хельсинкской декларации (1975) по обследованию и лечению людей, и одобрено комитетом по этике. Протокол исследования одобрен комитетом по этике ФГБОУ ВО Саратовский ГМУ им. В.И. Разумовского Минздрава России (протокол №6 от 04.02.2018).

Критерии исключения из исследования: онкологические, сердечно-сосудистые, эндокринные, иммунодефицитные заболевания, состояния после хирургических вмешательств, гормональные нарушения, состояние менопаузы.

Основная группа состояла из 67 женщин в возрасте 38,7±6,9 года с начальными проявлениями ОА коленных суставов. Критерий включения: наличие начальных проявлений первичного ОА коленных суставов. Пациентки основной группы были объективизированы на основании результатов комплексного клинико-инструментального обследования, включающего сбор анамнеза, анкетирование с использованием опросника KOSS (Knee Injury and Osteoarthritis Outcome Score), осмотр ортопеда с оценкой локального статуса, а также данные инструментальных исследований состояния коленных суставов. В основную группу включены пациентки с общим итогом 93–97 баллов согласно критериям опросника KOSS. Большинство пациенток основной группы (45 женщин) не имели рентгенологических признаков, предложенных J. Kallgren и J. Lawrence (1952) для ОА коленных суставов. У 22 пациенток отмечалось наличие минимального сужения суставной щели менее чем на 2/3 по сравнению с нормальными показателями, единичные субхондральные кисты и незначительные краевые костные разрастания. Ультразвуковое исследование состояния коленных суставов, проведенное на аппарате Siemens-2000, оснащенном линейным датчиком с диапазоном частот 9 МГц, подтверждало наличие у всех пациенток основной группы признаков дегенеративных изменений гиалинового хряща в виде неоднородной его структуры с отсутствием четких границ при наличии неровных контуров, утолщенной синовиальной оболочки и наличия незначительного объема жидкости в полости сустава, приводившего к расширению верхнего заворота. Структура надколенника у пациенток основной группы была сохранена. Надколенник визуализировался в виде ровной четкой структуры, целостность его собственной связки не была нарушена. Как наружный, так и внутренний мениск характеризовался неоднородной структурой и нечеткими неровными контурами при сохранении формы. Кроме того, начальные проявления ОА коленных суставов были подтверждены на основании результатов МРТ-исследования с использованием программы T2*-релаксометрии (Relax MAP) на томографе Hitachi Eshelon 1,5 T. (TOSHIBA) и T1-, T2- и Pd-измерений во фронтальной, аксиальной и сагиттальной проекциях.

В группу сравнения включены 30 условно здоровых женщин, сопоставимых по возрасту с пациентками основной группы без травм и заболеваний опорно-двигательного аппарата в анамнезе, а также других состояний, способных повлиять на изучаемые показатели, с отсутствием признаков дегенеративно-дистрофических изменений суставных структур по данным рентгенографического, ультразвукового и МРТ-исследований и с функциональным состоянием суставов по шкале KOSS от 98 до 100 баллов.

С целью оценки активности воспалительного ответа у всех участниц исследования определена концентрация в образцах сыворотки крови провоспалительных цитокинов IL-1β и YKL-40 и противовоспалительного цитокина Il-4. Оценку степени деструк-

Сопоставительное исследование метаболитов у пациентов с ранними проявлениями первичного остеоартроза

Показатели	Основная группа (n=67)	Группа сравнения (n=30)	p
IL-1β, пг/мл	6,09 (4,81; 7,69)	4,01 (2,71; 5,28)	p<0,001
YKL-40, нг/мл	64,1 (58,1; 77,0)	21,8 (18,8; 35,2)	p<0,001
IL-4, пг/мл	5,28 (4,71; 5,39)	5,15 (4,68; 5,27)	
Urine CTX II, нг/мл	32,5 (30,9; 35,1)	25,7 (23,1; 26,7)	p<0,001

Примечание: (Me) медиана, (25%) нижний и (75%) верхний квартили; p — показатель значимости различий исследуемых показателей между основной группой и группой сравнения.

тивно-дегенеративных процессов хрящевой ткани осуществляли на основании изменения в моче фрагментов коллагена II типа.

Содержание в образцах сыворотки крови IL-1β детектировали с помощью диагностической системы для мультипараметрического анализа MAGPIX (Luminex Corporation, США) с использованием наборов ProcartaPlex Human Basic Kit (Invitrogen, США).

Определение концентраций YKL-40 и IL-4 проводилось в сыворотке крови методом твердофазного иммуноферментного анализа (ИФА) с использованием наборов реагентов фирм «Quidel» (США) и «Вектор Бест» (Россия). Содержание фрагментов коллагена II типа в моче определяли с помощью набора реагентов Urine CartiLaps® (CTX–II) EIA Immunodiagnostic systems (Великобритания). ИФА проводили в строгом соответствии с инструкциями производителей наборов реагентов с использованием ридера Antos 2020.

При обработке результатов исследования использованы пакеты программ: MS Excel (AtteStat) и Statistica 6.0. Поскольку большинство полученных данных не соответствовало гипотезе о нормальном распределении согласно критерию Шапиро — Уилка, для оценки и интерпретации результатов исследования использовали U-критерий Манна — Уитни. С целью определения тесноты связи между исследуемыми признаками использовали коэффициент корреляции рангов Спирмена (R). Значения R<0,3 свидетельствовали о слабой связи между изучаемыми признаками; 0,3<R<0,7 о средней; R>0,7 о сильной взаимосвязи между изучаемыми параметрами. Показатель достоверности (p) считали статистически значимым при p<0,05.

Результаты. Установлено, что у пациенток основной группы происходит статистически значимое увеличение концентрации коллагена II типа в моче на 26% относительно группы сравнения (таблица).

Повышение экскреции коллагена II типа отражает увеличение его концентрации в системном кровотоке, что соответствует структурным нарушениям суставного гиалинового хряща, выявленным с помощью инструментальных методов исследования, включая ультразвуковое исследование и магнитно-резонансную томографию с использованием специализированной программы T2-релаксометрии.

При изучении содержания в сыворотке крови цитокинов провоспалительного звена обнаружено, что у пациенток основной группы с 0-I стадиями ОА отмечается статистически значимое повышение концентрации IL-1β на 51% в отличие от группы сравнения. Выраженное увеличение концентрации IL-1β в системном кровотоке у пациенток основной группы свидетельствует в пользу раннего вовлечения провоспалительного звена системы цитокинов при развитии ОА. Кроме того, у пациенток основной группы обнаруживается статистически значимое увеличение концентрации в сыворотке крови YKL-40. Его уровень в кровотоке у пациенток с ранними стадиями ОА в 3 раза больше значений, зарегистрированных в группе сравнения, что значительно превышает концентрационные сдвиги IL-1β. Вместе с тем значимость изменений сывороточных концентраций цитокина IL-4 у пациентов основной группы относительно вариабельности значений группы сравнения статистически не доказана.

При анализе цитокиновых механизмов регуляции метаболизма суставного гиалинового хряща у лиц группы сравнения выявлено наличие прямой сильной корреляции концентрации Urine CTX II в моче и уровня IL-1β в сыворотке крови (R=0,7; p<0,05). Прямые корреляционные взаимосвязи концентрации YKL-40 и экскреции фрагментов коллагена II типа у лиц группы сравнения имеют среднюю силу (R=0,4; p<0,05). При этом концентрации IL-1β и YKL-40 в системном кровотоке у здоровых лиц связаны прямой корреляцией средней силы (R=0,3; p<0,05).

При анализе патогенетических взаимосвязей процессов деструкции хрящевой ткани и параметров системного воспалительного ответа установлено, что у пациенток основной группы с ранними стадиями первичного ОА отмечается снижение силы связи между концентрацией фрагментов коллагена II типа в моче и содержанием IL-1β в сыворотке крови (R=0,5; p<0,05) относительно значений коэффициента корреляции у лиц группы сравнения. При этом сила взаимосвязи между уровнем YKL-40 и CTX II в моче, напротив, увеличивается, и коэффициент корреляции возрастает до (R=0,5; p<0,05). Взаимосвязь концентраций в сыворотке крови IL-1β и YKL-40 снижается, что характеризуется уменьшением коэффициента корреляции до (R=0,2; p<0,05): в 2 раза меньше, чем у клинически здоровых лиц группы сравнения.

Обсуждение. Объективизация структурных изменений суставного гиалинового хряща на основании инструментальных методов его визуализации — недостаточно чувствительный метод на этапе начальных проявлений патологического процесса, а проведение гистоморфологических исследований не целесообразно вследствие высокой инвазивности и низкого регенераторного потенциала хрящевой ткани, что существенно повышает значимость оценки концентрации ее метаболитов в кровотоке [12]. Полученные в ходе настоящего исследования данные подтверждают данную концепцию, так как у пациентов даже с ранними стадиями ОА выявлено выраженное увеличение экскреции коллагена II типа с мочой. При этом следует отметить, что молекулы коллагена II типа представлены преимущественно в тангенциальном и промежуточном слоях гиалинового хряща, зачастую оказывающихся в условиях повышенной осевой и динамической нагрузки. Этим

молекулам принадлежит ведущая роль в структурировании матрикса хряща и определении его пространственной организации в целом, в том числе за счет формирования трехмерного каркаса, выполняющего опорно-механическую функцию [13, 14].

Согласно данным большинства исследований, ведущая роль в прогрессировании суставной патологии на поздних стадиях дегенеративно-дистрофических изменений сопровождается выраженной воспалительной активностью, которая подтверждается как клинической симптоматикой в виде вторичного синовита и выраженного болевого синдрома, так и активным поступлением в кровоток медиаторов воспаления, таких как С-реактивный белок, матриксные металлопротеиназы, провоспалительные цитокины и др. Вместе с тем мнение исследователей о роли данных механизмов в ранних проявлениях суставной патологии остается спорными [15].

В ходе настоящего исследования установлено, что на этапе ранних проявлений первичного ОА происходит выраженное изменение цитокинового баланса за счет повышения уровня провоспалительных цитокинов в сыворотке крови без значимых сдвигов противовоспалительной активности. Обнаруженное у пациентов с ранними стадиями ОА полуторакратное увеличение сывороточной концентрации IL-1β, с одной стороны, демонстрирует развитие системного воспалительного ответа, что определяет диагностическую значимость данного параметра в качестве раннего маркера, а с другой — имеет прогностическое значение, так как известна способность данного цитокина путем паракринной сигнализации подавлять анаболические и стимулировать катаболические реакции в хондроцитах [15]. Вместе с тем сила корреляционных связей концентрации IL-1β и экскреции фрагментов коллагена II типа у пациентов с ранними стадиями ОА убывает по сравнению с клинически здоровыми лицами группы сравнения, что, вероятно, связано с появлением при развитии ОА ряда смежных источников его продукции, включая фагоцитирующие мононуклеары, Т- и В-лимфоциты, а также эндотелиоциты [16].

В пользу ранней активизации провоспалительного звена системы цитокиновой регуляции свидетельствовало также повышение содержания в сыворотке крови хрящевого гликопротеина (YKL-40). Однако следует отметить, что обнаруженное ослабление корреляционных связей концентраций YKL-40 и IL-1β в крови указывает на независимый характер активации продукции этих провоспалительных цитокинов при развитии ранних стадий ОА. Принимая во внимание участие хрящевого гликопротеина в высвобождении матриксной металлопротеиназы-9 и мноноцитарного хемоаттрактантного протеина-1, способствующих деструкции экстрацеллюлярного матрикса суставного гиалинового хряща, трехкратное увеличение YKL-40 у пациентов с ранними стадиями ОА потенциально способно увеличить скорость прогрессирования и интенсивность дегенеративно-дистрофических процессов. Кроме того, при развитии ранних стадий ОА отмечается усиление корреляции концентрации YKL-40 в крови и экскреции продуктов деградации коллагена II типа, что указывает на возрастающую роль данного цитокина в развитии деструкции суставного гиалинового хряща.

В настоящее время роль YKL-40 в патогенезе ОА окончательно не определена. Так, сообщалось, что YKL-40 обусловливает возрастание синтетической активности хондроцитов, фибробластов, клеток синовии [17, 18]. Такие эффекты данного цитокина могут рассматриваться в качестве компенсаторного механизма поддержания определенного уровня процессов ремоделирования внеклеточного матрикса в условиях воспалительной активности.

При оценке содержания Il-4 в сыворотке крови у пациенток с ранними стадиями ОА не выявлено существенных отличий в функционировании противовоспалительного звена системы цитокиновой регуляции от клинически здоровых доноров-добровольцев. Однако данные литературы свидетельствуют, что более поздние стадии заболевания характеризуются выраженным цитокиновым дисбалансом. В связи с этим можно предположить, что участие противовоспалительного звена системы цитокинов является более поздним механизмом, участвующим в реализации воспалительно-деструктивных изменений суставных структур при ОА.

Заключение. Ранние стадии ОА характеризуются дегенеративными изменениями суставного гиалинового хряща, что подтверждается результатами T2*-релаксометрии и повышением экскреции с мочой коллагена II типа.

Дегенеративно-дистрофические изменения суставного гиалинового хряща на ранних стадиях первичного ОА неразрывно связаны с гиперпродукцией медиаторов провоспалительного звена системы цитокинов.

При развитии ранних стадий ОА концентрация хрящевого гликопротеина в сыворотке крови нарастает более выраженно по сравнению с Il-1β, что сопровождается перестройкой системы корреляций концентраций провоспалительных цитокинов и параметров дегенеративно-дистрофических изменений суставного хряща, которая отражает нарастание регуляторного значения YKL-40.

Повышение содержания в сыворотке крови воспалительных медиаторов на ранних стадиях ОА не сопровождается изменениями показателей противовоспалительной активности системы цитокинов.

Конфликт интересов. Работа выполнена в рамках государственного задания НИИТОН ФГБОУ ВО «Саратовский государственный медицинский университет им. В. И. Разумовского» Минздрава России «Разработка комплексной методики раннего выявления нарушений ремоделирования суставного хряща у лиц с повышенным риском развития остеоартроза крупных суставов» (регистрационный номер АААА-А18-118020290176-9).

Авторский вклад: концепция и дизайн исследования, получение и обработка данных, анализ и интерпретация результатов, написание статьи — Е. В. Гладкова, А. Н. Иванов; утверждение рукописи для публикации — А. Н. Иванов.

References (Литература)

1. Shirokova I, Litvak N. The prospects of symptom-modifying therapy of degenerative and dystrophic diseases of locomotor system. Remedium 2016; (9): 24–7. Russian (Широкова И., Литвак Н. Перспективы симптом-модифицирующей терапии дегенеративно-дистрофических заболеваний опорно-двигательного аппарата. Ремедиум: Журнал о российском рынке лекарств и медицинской технике 2016; (9): 24–7).

2. Povzun AS, et al. Assessment of the current economic efficiency of treatment of patients with osteoarthritis in Saint Petersburg and its perspectives. Herald of North-Western State Medical University named after I. I. Mechnikov 2017; 9 (3): 89–96.

3. Zabolotnykh I. Joint diseases. St. Petersburg: Spetslit, Litres, 2017; 256 p. Russian (Заболотных И. Болезни суставов. СПб.: Спецлит, Litres, 2017; 256 с.).

4. Chichasova NV. Nonsteroidal anti-inflammatory drugs in the treatment of osteoarthritis: the problem of choice in terms of safety and impact on cartilage. Consilium Medicum 2017; 199): 122–8. Russian (Чичасова Н.В. Нестероидные противовоспалительные препараты в лечении остеоартрита: проблема выбора с учетом безопасности и влияния на хрящ. Consilium Medicum 2017; 19 (9): 122–8).

5. Karyakina EV, Gladkova EV, Persova EA, et al. Characteristics of blood cytokine profile and functionalities of bone tissue in osteoarthrosis patients with major joints damage. Cytokines and inflammation 2015; 14 (2): 92–6. Russian (Карякина Е.В., Гладкова Е.В., Персова Е.А. и др. Особенности цитокинового профиля крови и функционального состояния костной ткани у больных остеоартрозом с поражением крупных суставов. Цитокины и воспаление 2015; 14 (2): 92–6).

6. Bai Z, Guo XH, Tang C, et al. Effects of Artesunate on the Expressions of Insulin-Like Growth Factor-1, Osteopontin and C-Telopeptides of Type II Collagen in a Rat Model of Osteoarthritis. Pharmacology 2018; 101 (1-2): 1–8.

7. Gerasimenko MA, Zhuk EV, Lenkovets AS, et al. Efficiency of cellular technologies in the treatment of gonarthrosis. Medical Journal 2018; (3): 3–16. Russian (Герасименко М.А., Жук Е.В., Ленковец А.С. и др. Эффективность клеточных технологий в лечении гонартроза. Медицинский журнал 2018; (3): 3–16).

8. Novikov AA, Aleksandrova EN, Nasonov EL. Elaboration and application of the diagnostic index based on multivariate analysis of biomarkers to determine the activity of rheumatoid arthritis. Rheumatology Science and Practice 2014; 52 (1): 72–8. Russian (Новиков А.А., Александрова Е.Н., Насонов Е.Л. Создание и применение диагностического индекса, основанного на многопараметрическом анализе биомаркеров, для определения активности ревматоидного артрита. Научно-практическая ревматология 2014; 52 (1): 72–8).

9. Makeeva EI, Shubina AT, Karpov YuA. YKL-40 is a new marker of inflammation in patients with cardiovascular disease. Kardiologicheskii vestnik 2015; 10 (2): 72–8. Russian (Макеева Е.И., Шубина А.Т., Карпов Ю.А. YKL-40 — новый маркер воспаления у больных с сердечно-сосудистыми заболеваниями. Кардиологический вестник 2015; 10 (2): 72–8).

10. Väänänen T, Koskinen A, Paukkeri EL, et al. YKL-40 as a novel factor associated with inflammation and catabolic mechanisms in osteoarthritic joints. Mediators of inflammation 2014: 78.

11. Avdeeva AS, Novikov AA, Aleksandrova EN, et al. An association of cytokine levels with disease activity, autoantibody levels, and joint destructive changes in early rheumatoid arthritis. Nauchno-prakticheskaya revmatologiya 2015; 53 (4): 385–90. Russian (Авдеева А.С., Новиков А.А., Александрова Е.Н. и др. Связь уровней цитокинов с активностью заболевания, уровнем аутоантител и деструктивными изменениями суставов при раннем ревматоидном артрите. Научно-практическая ревматология 2015; 53 (4): 385–90).

12. Klementyeva VI, Chernyshova TV, Sarycheva YuA. Evaluation of cartilage and subchondral bone tissue in patients at early stages of gonarthrosis. Modern problems of science and education 2016; (4): 36. Russian (Клементьева В.И., Чернышева Т.В., Сарычева Ю.А. Оценка состояния хряща и субхондральной костной ткани у больных на ранних стадиях гонартроза. Современные проблемы науки и образования 2016; (4): 36).

13. Bay-Jensen AC, et al. Identification of an inflammatory phenotype with higher likelihood of progression in OA: Analysis of womac pain sub-questions, C3M and U-CTX–II from two phase 3 randomized clinical trials with treatment of symptomatic knee osteoarthritis. Osteoarthritis and Cartilage 2015; (23): A70.

14. Kabalyk MA. The physical properties and characteristics of the articular cartilage organization in osteoarthritis. Kazan Medical School Diary 2016; (4): 40–3. Russian (Кабалык М.А. Физические свойства и особенности организации суставного хряща при остеоартрозе. Дневник казанской медицинской школы 2016; (4): 40–3).

15. Mendel OI, Luchinina LV, Mendel V. Aging and osteoarthritis: Chronic nonspecific inflammation as a link between aging and osteoarthritis (review). Advances in Gerontology 2015; 28 (2): 274–83. Russian (Мендель О.И., Лучихина Л.В., Мендель В. Старение и остеоартроз: Хроническое неспецифическое воспаление как связующее звено между старением и остеоартрозом (обзор). Успехи геронтологии 2015; 28 (2): 274–83).

16. Dalen S van, et al. Interleukin-1 does not aggravate joint inflammation and cartilage destruction in experimental osteoarthritis. Osteoarthritis and Cartilage 2016; (24): S326.

17. Haywood L, et al. Inflammation and angiogenesis in osteoarthritis. Arthritis & Rheumatism: Official Journal of the American College of Rheumatology 2003; 48 (8): 2173–7.

18. Zabello TV, Miromanov AM, Miromanova NA. Genetic aspects of development of an osteoarthrosis. Fundamental Research 2015; 9 (1): 1970–6. Russian (Забелло Т.В., Мироманов А.М., Мироманова Н.А. Генетические аспекты развития остеоартроза. Фундаментальные исследования 2015; 9 (1): 1970–6).

19. Tsvetkova ES, et al. The prospects of cyclooxygenase-2 inhibitors application in osteoarthrosis. Simeyna meditsina 2014; (4): 58–60. Russian (Цветкова Е.С. и др. Перспективы применения ингибиторов циклооксигеназы-2 при остеоартрозе. Сімейна медицина 2014; (4): 58–60).

20. Koroy PV. Osteoarthritis: clinical features, diagnosis, treatment. Vestnik molodogo uchyonogo 2016; 13 (2): 22–8. Russian (Корой П.В. Остеоартрит: клиника, диагностика, лечение. Вестник молодого ученого 2016; 13 (2): 22–8).

УДК 617–089.844:616–001.5:611.717.4 Оригинальная статья

ИНТРАМЕДУЛЛЯРНЫЙ ОСТЕОСИНТЕЗ В ЛЕЧЕНИИ ПОСЛЕДСТВИЙ ПЕРЕЛОМОВ ПЛЕЧЕВОЙ КОСТИ

К.А. Гражданов *— НИИ травматологии, ортопедии и нейрохирургии ФГБОУ ВО «Саратовский ГМУ им. В.И. Разумовского» Минздрава России, старший научный сотрудник отдела инновационных проектов в травматологии и ортопедии, кандидат медицинских наук;* ***А.П. Барабаш*** *— НИИ травматологии, ортопедии и нейрохирургии ФГБОУ ВО «Саратовский ГМУ им. В.И. Разумовского» Минздрава России, начальник отдела инновационных проектов в травматологии и ортопедии, заслуженный деятель науки и техники, профессор, доктор медицинских наук;* ***Ю.А. Барабаш*** *— НИИ травматологии, ортопедии и нейрохирургии ФГБОУ ВО «Саратовский ГМУ им. В.И. Разумовского» Минздрава России, главный научный сотрудник отдела инновационных проектов в травматологии и ортопедии, доктор медицинских наук;* ***О.А. Кауц*** *— НИИ травматологии, ортопедии и нейрохирургии ФГБОУ ВО «Саратовский ГМУ им. В.И. Разумовского» Минздрава России, старший научный сотрудник отдела инновационных проектов в травматологии и ортопедии, кандидат медицинских наук.*

INTRAMEDULLARY OSTEOSYNTHESIS IN THE TREATMENT OF HUMERUS FRACTURE CONSEQUENCES

K.A. Grazhdanov *— Scientific Research Institute of Traumatology, Orthopedics and Neurosurgery of Saratov State Medical University n.a. V.I. Razumovsky, Department of Innovative Projects in Traumatology and Orthopedics, Senior Research Assistant, Candidate of Medical Sciences;* ***A.P. Barabash*** *— Scientific Research Institute of Traumatology, Orthopedics and Neurosurgery of Saratov State Medical University n.a. V.I. Razumovsky, Head of the Department of Innovative Projects in Traumatology and Orthopedics, Doctor of Medical Sciences, Professor;* ***Yu.A. Barabash*** *— Scientific Research Institute of Traumatology, Orthopedics and Neurosur-*

gery of Saratov State Medical University n.a. V. I. Razumovsky, Department of Innovative Projects in Traumatology and Orthopedics, Chief Research Assistant, Doctor of Medical Sciences; ***O.A. Kauts*** *— Scientific Research Institute of Traumatology, Orthopedics and Neurosurgery of Saratov State Medical University n.a. V. I. Razumovsky, Department of Innovative Projects in Traumatology and Orthopedics, Senior Research Assistant, Candidate of Medical Sciences.*

Дата поступления — 24.08.2018 г. Дата принятия в печать — 06.09.2018 г.

Гражданов К.А., Барабаш А.П., Барабаш Ю.А., Кауц О.А. **Интрамедуллярный остеосинтез в лечении последствий переломов плечевой кости. Саратовский научно-медицинский журнал 2018; 14 (3): 523–529.**

Цель: ретроспективный анализ результатов хирургического лечения пациентов с последствиями травм плечевой кости с применением блокируемых интрамедуллярных конструкций. *Материал и методы.* Группу наблюдения составили 69 пациентов с несросшимися переломами и ложными суставами диафиза плечевой кости, среди которых женщин в возрасте 56,7±11,5 года было 39 (56,5%), мужчин в возрасте 52,3±9,8 года 30 (43,4%). В ходе выполнения хирургического вмешательства для фиксации отломков им имплантированы блокируемые интрамедуллярные стержни, в том числе 12 (17%) пациентам с несросшимися переломами диафиза плечевой кости после консервативного лечения и 57 (83%) с ложными суставами плеча. Для диагностики и контроля процессов восстановления целостности костных структур использовались клинический (восстановление функции конечности) и рентгенологический (признаки сращения) методы исследования; для оценки результатов лечения применялась стандартизированная система оценки исходов переломов костей опорно-двигательного аппарата и их последствий (СОИ-1). *Результаты.* У всех пациентов с несросшимися переломами диафиза плечевой кости достигнута консолидация перелома в сроки до 6 месяцев после операции, исходы лечения по системе СОИ-1 у них составили 85–94% от анатомо-функциональной нормы; у 50 пациентов с ложными суставами достигнуто сращение плечевой кости, исходы лечения составили 74–90%. *Заключение*. Использование интрамедуллярных блокирующихся конструкций обеспечивает необходимую для сращения перелома прочность фиксации плечевой кости с возможностью ранней функциональной реабилитации суставов верхней конечности.

Ключевые слова: интрамедуллярный остеосинтез, перелом, плечевая кость.

Grazhdanov KA, Barabash AP, Barabash YuA, Kauts OA. **Intramedullary osteosynthesis in the treatment of humerus fracture consequences. Saratov Journal of Medical Scientific Research 2018; 14 (3): 523–529.**

Aim: retrospective analysis of surgical treatment results of patients with the consequences of humerus fractures by locking intramedullary constructions. *Material and Methods.* 69 patients with ununited fractures and false joints of humerus diaphysis (39 females, 56.7±11.5 yrs (56.5%) and 30 males, 52.3±9.8 yrs (43.5%)) comprised observation group. In the course of surgical intervention they were treated by locking intramedullary rods to perform fragment anchorage, this including 12 patients (17%) with ununited humerus diaphysis fractures after conservative treatment, and 57 (83%) with false humerus joints. Clinical (limb functional restoration) and X-ray (integrity signs) methods were applied for the diagnostics and control of integrity restoration in bone structures; for the assessment of treatment outcomes we used standardized system of outcomes of locomotor fractures and their consequences (SOI-1). *Results.* Consolidation of the fracture up to 6 months postoperatively was observed in all patients with ununited humerus fractures, treatment outcomes by SOI were 85–94% of anatomic and physiological norm. The consolidation of humerus bone occurred in 50 patients with false joints with treatment outcome 74–90% of the norm. *Conclusion.* The use of intramedullary locking constructions provides anchorage endurance that is necessary for bone consolidation with the potential of early functional rehabilitation of upper limb joints.

Key words: intramedullary osteosynthesis, fracture, humerus.

Введение. Доля переломов плечевой кости среди всех травм конечностей составляет 7–12% [1, 2]. Несмотря на достижения современной травматологии, количество неудовлетворительных исходов лечения переломов длинных трубчатых костей остается высоким — до 26%. Причины компрометации репаративного процесса следующие: интерпозиция мягких тканей между отломками, недостаточное обездвиживание перелома, нарушение кровоснабжения кортикального слоя кости и параоссальных тканей, аваскулярный некроз концов отломков с формированием дефекта костной ткани [3–5]. Замедленное сращение и ложные суставы плечевой кости встречаются в 12,5% случаев ложных суставов другой локализации [6].

Сложность лечения последствий травм плечевой кости заключается в полиморфности патологических состояний, приводящих к появлению ложных суставов или костных дефектов, ограниченном количестве методов лечения, способных в короткие сроки полноценно восстановить поврежденную кость. Учитывая значительные сроки консолидации костных фрагментов, хирургическая реабилитация пациентов с данным видом патологии подразумевает использование для скрепления отломков устройств, обеспечивающих стабильную фиксацию последних и возможность ранней функциональной реабилитации поврежденной конечности.

Цель: провести ретроспективный анализ результатов хирургического лечения пациентов с последствиями травм плечевой кости с применением блокируемых интрамедуллярных конструкций.

Материал и методы. Группу наблюдения составили 69 пациентов с несросшимися переломами и ложными суставами диафиза плечевой кости, среди которых женщин в возрасте 56,7±11,5 года было 39 (56,5%), мужчин в возрасте 52,3±9,8 года 30 (43,4%). Среди пациентов было 39 (56,5%) женщин и 30 (43,4%) мужчин. Из них: в трудоспособном возрасте до 55 лет 24 женщины (61,5%), старше 55 лет 15 (38,4%) женщин; мужчин трудоспособного возраста до 60 лет 24 человека (80%), старше 60 лет 6 (20%).

По уровню повреждения диафиза плечевой кости пациенты распределились следующим образом: 12 (17,3%) наблюдений — верхняя треть диафиза, 42 (60,8%) — средняя треть и граница средней и нижней трети диафиза, 15 (21,7%) — нижняя треть диафиза плечевой кости.

Сроки обращения пациентов с момента получения травмы зависели от проводимого им ранее лечения по месту жительства. Так, 12 (17,39%) пациентов с несросшимися переломами диафиза плечевой кости ранее лечились консервативно и были оперированы в нашей клинике в сроки от 1 до 4 ме-

Ответственный автор — Гражданов Константин Александрович
Тел.: +7 (906) 3023094
E-mail: koctas1976@mail.ru

сяцев после получения первичной травмы. Учитывая давность травмы, а также выявленные в ходе предоперационного обследования патологические изменения в зоне отломков плечевой кости, у данной группы пациентов установлен диагноз несросшегося перелома диафиза плечевой кости. Среди 57 пациентов, которым мы выполняли повторные оперативные вмешательства по поводу последствий травм плечевой кости, сроки обращения были от 8 месяцев до 2 и более лет с момента первичной травмы. Учитывая давность травмы и клинико-рентгенологические признаки, в 30 случаях мы диагностировали у пациентов фиброзный ложный сустав и 27 случаях ложный сустав в форме дефекта, ориентируясь на классификацию Н. С. Косинской (1961).

Для диагностики и контроля процессов восстановления целостности костных структур использовались клинический (восстановление функции конечности) и рентгенологический (признаки сращения) методы исследования.

Для оценки результатов лечения пациентов использовалась стандартизированная система оценки исходов переломов костей опорно-двигательного аппарата и их последствий СОИ-1 по 16 анатомо-функциональным показателям, выраженным в процентах [7]. На момент начала лечения в нашей клинике, с учетом ограничения функции поврежденного сегмента, отклонения от анатомо-функциональной нормы по СОИ-1 составляли 55–58%.

Технология оперативного лечения. Выполняя хирургическое вмешательство пациентам с последствиями травм плечевой кости, мы придерживались следующего алгоритма: доступ к плечевой кости, удаление ранее установленных металлоконструкций (при их наличии), визуальная ревизия концов отломков, удаление рубцовой ткани, экономная моделирующая резекция концов отломков, вскрытие и восстановление проходимости костномозговых каналов, адаптация костных отломков, установка интрамедуллярного фиксатора, восстановление анатомического образа кости (замещение дефекта костной ткани при его наличии), стимуляция регенераторного процесса.

Доступы к плечевой кости использовали стандартные в зависимости от уровня поражения диафиза. Использовали передненаружный доступ для обнажения плечевой кости в верхней и средней третях диафиза, нижненаружный доступ для обнажения нижней трети диафиза плечевой кости или задний с пересечением локтевого отростка.

После вскрытия зоны патологии удаляли ранее установленные конструкции, производили визуальную ревизию зоны патологии, что позволяло выявить наличие мягкотканого интерпозита, установить наличие склеротических изменений концов отломков, оценить величину и формы дефекта костной ткани.

Концы отломков освобождали от рубцовых тканей и обрабатывали до кровоточащей кости, что позволяло восстановить кровоснабжение кортикального слоя кости. На данном этапе часто возникала проблема наличия склероза концов отломков при патологическом процессе длительностью 1 год и более. Склеротически измененные, лишенные кровоснабжения концы отломков препятствовали заживлению костной раны, в связи с чем приходилось прибегать к экономной резекции концов отломков. Чтобы не формировалось укорочение конечности, производили искусственную реконструкцию гаверсовой системы в концах отломков с возможностью трансплантации костномозгового содержимого в зону патологии [8].

Следующим этапом выполняли восстановление костномозговой полости плечевой кости и адаптацию костных отломков. Резекцию замыкательных пластинок, вскрытие и высверливание костномозговых каналом обеих отломков до здорового косного мозга, высверливание изнутри костномозгового канала способствовало заживлению костной раны за счет вовлечения в процесс эндоста. Удаляли неровности, избытки костной мозоли, которые могли помешать максимально плотному сопоставлению отломков, при необходимости концы отломков моделировали друг к другу, выполнив их косую симметричную резекцию.

Выполнив все предварительные этапы оперативного вмешательства, приступали к скреплению отломков интрамедуллярным стержнем, длина и диаметр интрамедуллярной конструкции подбирались индивидуально в зависимости от величины плечевой кости. Точка введения стержня определялась уровнем повреждения плечевой кости: в 14 (20,2%) случаях, когда перелом локализовался в нижней трети диафиза или на границе средней и нижней трети диафиза, произведен ретроградный доступ к каналу плечевой кости, в остальных 55 (79,71%) случаях антеградно. После введения металлоконструкции в канал плечевой кости отломки плотно сопоставлялись, и осуществлялась дистальная и проксимальная блокировка стержня по 2–4 винта под контролем электронно-оптического преобразователя.

Восстановление анатомического образа кости подразумевало формирование полноценного цилиндра диафиза в зоне патологического процесса, восполнение дефицита костной ткани, возникшего на фоне асептического некроза кости или во время интраоперационных манипуляций (удаление нежизнеспособных тканей, резекция склерозированных концов отломков). Для замещения дефектов плечевой кости мы использовали губчатые аутотрансплантаты, а также искусственные композитные гранулированные костно-пластические материалы по методикам, разработанным в нашей клинике [9, 10]. Заключительным этапом оперативного вмешательства была стимуляция регенераторного процесса. Для активизации процессов костеобразования в зоне патологии мы использовали простую и хорошо зарекомендовавшую себя методику продольной реваскуляризирующей остеотомии концов отломков.

В послеоперационном периоде оперированную конечность фиксировали в косыночной повязке в течение 3–4 недель. Активную разработку движений в плечевом и локтевом суставе рекомендовали проводить после удаления послеоперационных швов. Рентгенологический контроль заживления костной раны проводили через 2, 6, 12 месяцев после операции.

Результаты. Проведенный нами ретроспективный анализ 69 историй болезни пациентов с последствиями травм диафиза плечевой кости показывает важное социально-экономическое значение данной патологии, так как среди наших пациентов большую часть составили лица трудоспособного возраста: женщины до 55 лет 62% и 80% мужчины до 60 лет. Наши исследования свидетельствуют о том, что наибольшее количество несросшихся переломов и ложных суставов плечевой кости формируется в средней трети и нижней трети диафиза. Указанные уровни повреждения в совокупности оставили 83% среди обратившихся к нам больных.

Анализируя возникновение несросшихся переломов и ложных суставов диафиза плечевой кости

среди пациентов, обратившихся в нашу клинику, мы выделяем следующие основные причины: неправильный выбор тактики лечения и неадекватный ранее выполненный остеосинтез. Так, 12 (17,3%) пациентов ранее лечились консервативно и обратились к нам в сроки до 4 месяцев с момента получения травмы с несросшимися переломами диафиза плечевой кости, эти случаи мы рассматриваем как ошибку выбора тактики лечения. Среди 57 (82,6%) пациентов, которым мы выполняли повторные оперативные вмешательства по поводу последствий травм плечевой кости, сроки обращения были от 8 месяцев до 2 и более лет с момента первичной травмы, в этих случаях как причины несращения перелома плечевой кости мы рассматриваем неадекватный остеосинтез с нарушением технологии его проведения. Из анамнеза заболевания больных, которым ранее проводилось хирургическое лечение, выявлено, что в 14 (24,5%) случаях для скрепления перелома использовался аппарат внешней фиксации. Компрометация процессов консолидации перелома плечевой кости при использовании аппаратов внешней фиксации связана с недостаточной репозицией перелома, ранним снятием внешнего фиксатора, что приводило к формированию фиброзного, тугоподвижного ложного сустава плечевой кости. Несостоятельный интрамедуллярный остеосинтез плечевой кости выявлен у 16 (28%) пациентов, эти случаи мы рассматриваем как несоблюдение технологии использования конструкции. При использовании стержней без блокировки (2 наблюдения) выявлен необоснованный отказ от иммобилизации в раннем послеоперационном периоде. Интрамедуллярный блокируемый остеосинтез в 14 (20,2%) наблюдениях скомпрометирован неадекватным выбором размера конструкции и недостаточным погружением ее в канал плечевой кости, неполной репозицией перелома и использованием недостаточного для стабилизации перелома количества блокирующих винтов. Описанные отступления от технологии интрамедуллярной фиксации явились причинами нестабильности перелома, формирования фиброзного ложного сустава, а также нарушения функции плечевого сустава. Наиболее тяжелые последствия оперативного лечения переломов диафиза плечевой кости мы наблюдали после применения накостного остеосинтеза у 27 (47,3%) пациентов. Здесь выявлены ложные суставы со значительными разрушениями кортикального слоя с дефектами костной ткани. Причинами их развития мы считаем высокую травматичность первичной операции, недостаточную прочность фиксации перелома, необоснованный отказ от иммобилизации или ее раннее прекращение.

Всем пациентам, обратившимся в нашу клинику, после предоперационной подготовки, включавшей клинико-рентгенологическое и лабораторное обследование, проведены оперативные вмешательства по описанному ранее алгоритму с использованием для фиксации перелома интрамедуллярных конструкций с блокированием отечественных и зарубежных производителей. Результаты хирургической реабилитации 69 пациентов с последствиями травм плечевой кости прослежены в сроки от 6 месяцев и более. У 12 (17,3%) пациентов с несросшимися переломами плечевой кости достигнута консолидация перелома в сроки до 6 месяцев после операции, исходы лечения по системе СОИ-1 составили 85–94% от анатомо-функциональной нормы. Среди 57 (82,6%) клинических наблюдений лечения ложных суставов плечевой кости сращение достигнуто у 50 (87,7%) пациентов с

Рис. 1. Рентгенограммы плечевой кости больного З. 35 лет на момент госпитализации

оценкой анатомо-функциональных исходов 74–90% от нормы. У 6 (10,5%) пациентов рентгенологически консолидация не была отмечена, однако жалоб пациенты не предъявляли и полностью использовали конечность в бытовой и трудовой деятельности, в связи с чем отказались от повторного оперативного вмешательства. В 1 (1,7%) случае мы были вынуждены полностью удалить металлоконструкцию в связи с развитием гнойного воспаления.

Для иллюстрации результатов лечения пациентов с последствия травм плечевой кости приводим клинические примеры.

Больной З. 35 лет обратился в травматолого-ортопедическое отделение №1 через 2 года после получения первичной травмы. Ранее больному последовательно выполнялся накостный, интрамедуллярный и чрескостный остеосинтез плечевой кости. После клинико-рентгенологического обследования пациенту установлен диагноз: фиброзный ложный сустав левой плечевой кости, состояние после неоднократных оперативных вмешательств (рис. 1).

Больному выполнено оперативное вмешательство: ревизия зоны перелома, моделирующая резекция концов отломков плечевой кости, вскрытие и восстановление проходимости костномозгового канала плечевой кости, реваскуляризирующая остеоперфорация концов отломков, остеосинтез интрамедуллярным блокирующимся стержнем, продольная остеотомия концов отломков плечевой кости. С учетом качества костной ткани для обеспечения стабильности перелома дистальная и проксимальная блокировка осуществлялась тремя винтами. Для профилактики развития послеоперационной гематомы в мягкие ткани установлен активный дренаж (рис. 2).

Послеоперационный период протекал без осложнений, дополнительная иммобилизация левой верхней конечности осуществлялась в косыночной повязке в течение двух недель. После снятия швов пациенту были разрешены активные движения в локтевом и плечевом суставе, через 4 недели после операции пациент вернулся к активной трудовой деятельности и был выписан. На контрольных рентгенограммах левого плеча через 8 месяцев после операции отмечена консолидация перелома, к этому

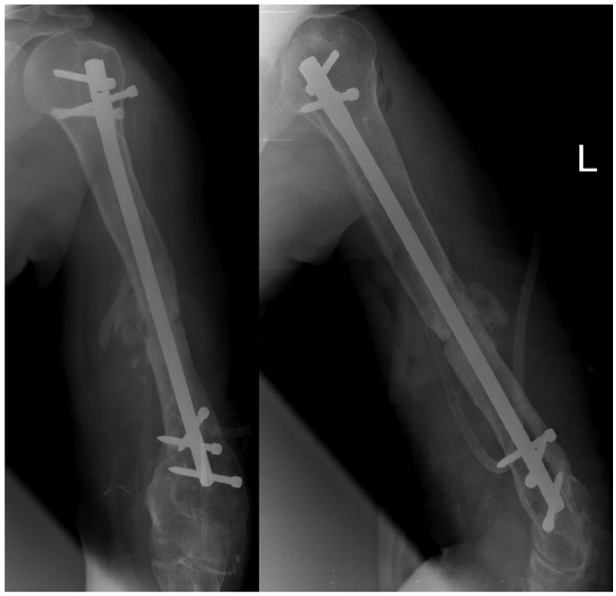

Рис. 2. Рентгенограммы плечевой кости больного З. 35 лет после выполнения оперативного вмешательства

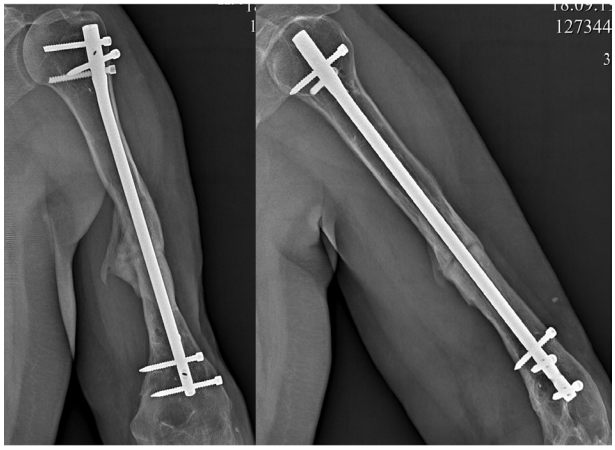

Рис. 3. Рентгенограммы плечевой кости больного З. 35 лет через 8 месяцев после выполнения оперативного вмешательства

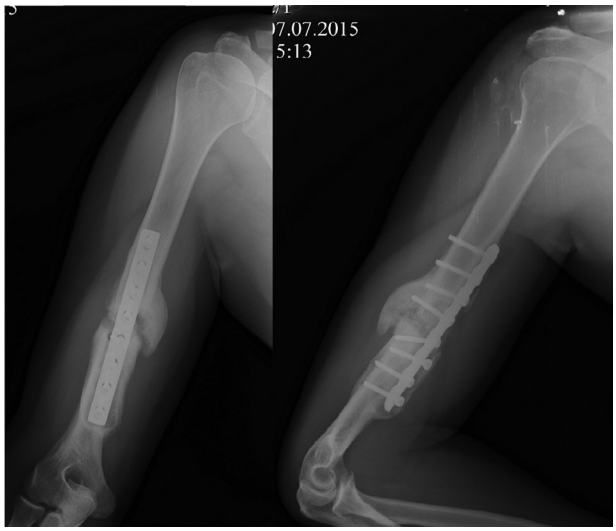

Рис. 4. Рентгенограммы плечевой кости больного К. 38 лет на момент госпитализации

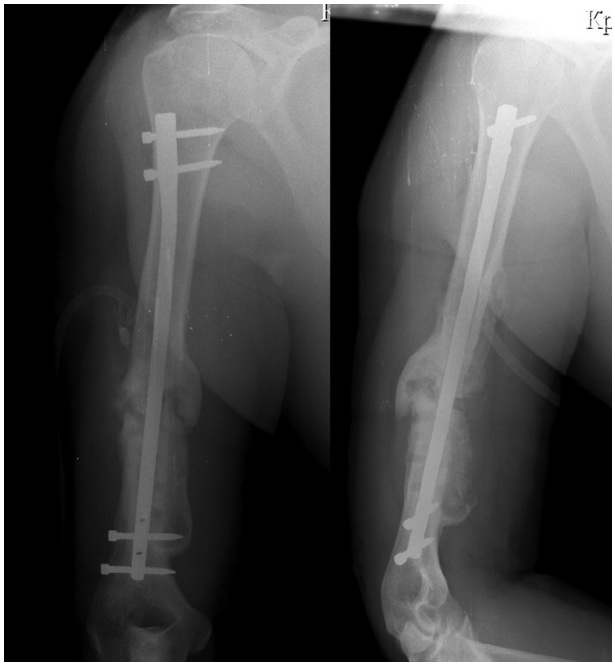

Рис. 5. Рентгенограммы плечевой кости больного К. 38 лет после оперативного вмешательства

моменту движения в плечевом и локтевом суставах были в полном объеме, жалоб пациент не предъявлял (рис. 3).

Больной К. 38 лет обратился в травматолого-ортопедическое отделение №1 через 1 год после первичной травмы. Ранее по месту жительства пациенты был выполнен накостный остеосинтез. После клинико-рентгенологического обследования больному установлен диагноз: ложный сустав с дефектом костной ткани в средней трети диафиза правой плечевой кости, состояние после накостного остеосинтеза (рис. 4).

Больному выполнено оперативное вмешательство по ранее описанному алгоритму. Интрамедуллярная конструкция установлена антеградно, стабилизация стержня по 2 блокирующих винта проксимально и дистально, пластика дефекта выполнена собственной костной тканью из гиперостальной мозоли, для профилактики образования внутритканевых гематом устанавливался активный дренаж (рис. 5).

Послеоперационный период протекал благоприятно, дополнительная иммобилизация правой верхней конечности в косыночной повязке в течение двух недель, до снятия швов, после чего пациент был выписан с больничного листа и вернулся к активной трудовой деятельности. На контрольных рентгенограммах через 10 месяцев с момента операции отмечена полная консолидация в зоне перелома плечевой кости, движения в суставах правой верхней конечности в полном объеме, жалоб пациент не предъявлял (рис. 6).

Обсуждение. Хирургическая реабилитация пациентов с последствиями травы диафиза плечевой кости является важной социально-экономической проблемой современной медицины. Основные причины развития компрометации процессов консолидации переломов плечевой кости следующие: необоснованный отказ от проведения хирургического лечения, а также нарушения технологии оперативного лечения и тактики ведения больных в послеоперационном пе-

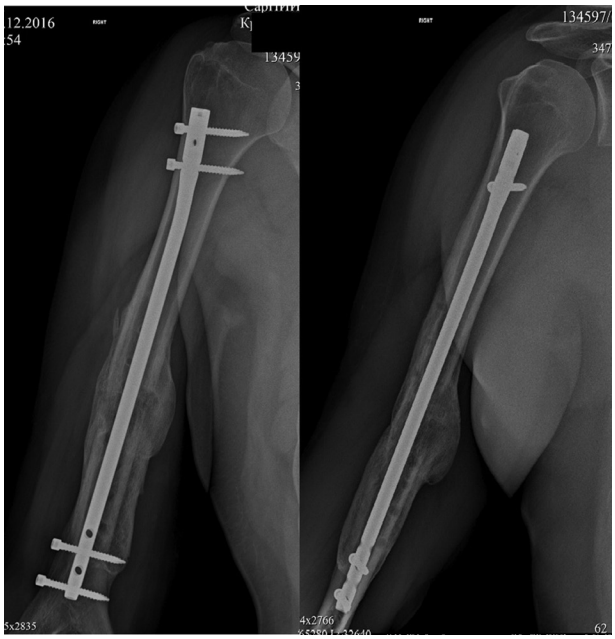

Рис. 6. Рентгенограммы плечевой кости больного К. 38 лет через 10 месяцев после оперативного вмешательства

риоде. Учитывая соотношение количества и тяжести осложнений, использование накостной фиксации диафизарных переломов плеча переломов является наименее обоснованным [11].

Техника хирургической реабилитации пациентов с последствиями травм диафиза плечевой кости должна включать в себя тщательную обработку концов отломков, стимуляцию регенераторного процесса, восстановление анатомического образа кости и стабильную фиксацию. Использование интрамедуллярных блокирующихся конструкций обеспечивает необходимую для сращения перелома прочность скрепления плечевой кости с возможностью ранней функциональной реабилитации суставов верхней конечности. В отдельных случаях, когда нам не удалось добиться консолидации перелома, при отсутствии возможности проведения повторного оперативного вмешательства или отказе пациента от продолжения лечения, прочно установленный интрамедуллярный стержень выполняет роль своеобразного протеза диафиза плечевой кости и позволяет больному полностью использовать конечность в трудовой и бытовой деятельности.

Заключение. Использование интрамедуллярных блокирующихся конструкций обеспечивает необходимую для сращения перелома прочность фиксации плечевой кости с возможностью ранней функциональной реабилитации суставов верхней конечности.

Конфликт интересов. Работа выполнена в рамках инициативного плана НИИТОН ФГБОУ ВО «Саратовский государственный медицинский университет им. В.И. Разумовского» Минздрава России «Совершенствование методов диагностики, лечения и профилактики травм и заболеваний опорно-двигательной и нервной систем». Регистрационный номер АААА-А18-118060790019-0.

Авторский вклад: концепция и дизайн исследования — А.П. Барабаш, К.А. Гражданов; получение и обработка данных, анализ и интерпретация результатов, написание статьи — К.А. Гражданов, Ю.А. Барабаш, О.А. Кауц; утверждение рукописи для публикации — А.П. Барабаш.

References (Литература)

1. Eldzarov PE, Zelyanin AS, Filippov VV. Surgical treatment of consequences of femoral fractures. Khirurgiya: Zhurnal im. N.I. Pirogova 2010; (9): 47–52. Russian (Елдзаров П.Е., Зелянин А.С., Филиппов В.В. Оперативное лечение больных с последствиями переломов плечевой кости. Хирургия: Журнал им. Н.И. Пирогова 2010; (9): 47–52).

2. Neverov VA, Chernyaev AN, Shinkarenko DV. Therapeutic approach to humeral bone fractures complicated by peripheral nerve trauma. Vestnik khirurgii im. I.I. Grekova 2015; (6): 42–5. Russian (Неверов В.А., Черняев А.Н., Шинкаренко Д.В. Тактика лечения переломов плечевой кости, осложненных повреждением периферических нервов. Вестник хирургии им. И.И. Грекова 2015; (6): 42–5).

3. Barabash AP, Kaplunov AG, Barabash YuA, et al. False joints of long bones (treatment techniques and outcomes). Saratov, 2010; 130 p. Russian (Барабаш А.П., Каплунов А.Г., Барабаш Ю.А. и др. Ложные суставы длинных костей (технологии лечения, исходы). Саратов: Изд-во Сарат. гос. мед. ун-та, 2010; 130 с.).

4. Zuev PP. Locking intramedullary osteosynthesis in the treatment of diaphysal ununited fractures and false joints of femoral bone. In: Classics and innovations in traumatology and orthopedics: collection of abstr. of All-Russian Science and Research Conf. to the 75-th anniversary of Prof.A. P. Barabash. Saratov, 2016; p. 147–51. Russian (Зуев П.П. Блокируемый интрамедуллярный остеосинтез при лечении диафизарных несросшихся переломов и ложных суставов бедренной кости. В кн.: Классика и инновации в травматологии и ортопедии: сб. материалов Всерос. науч.-практ. конф., посвящ. 75-летию проф. А.П. Барабаша. Саратов, 2016; с. 147–51).

5. Zuev PP, Barabash AP, Barabash YuA. Locking intramedullary osteosynthesis in treatment of femur fracture consequences. Modern problems of science and education 2017; (5): 11. Russian (Зуев П.П., Барабаш А.П., Барабаш Ю.А. Блокируемый интрамедуллярный остеосинтез при лечении последствий переломов бедренной кости. Современные проблемы науки и образования 2017; (5): 11).

6. Compression-distraction osteosynthesis in the treatment of false joints of humerus: methodological recommendations, contrib / G.A. Ilizarov, V.I. Shevtsov. Kurgan: KNIIEKOT, 1974; p. 6–7. Russian (Компрессионно-дистракционный остеосинтез при лечении ложных суставов плечевой кости: метод. рекомендации / сост.: Г.А. Илизаров, В.И. Шевцов. Курган: КНИИЭКОТ, 1974; с. 6–7).

7. Mironov SP, Mattis ER, Trotsenko VV. Standardized assessment of outcomes of locomotor fractures and their consequences. (SOI-1). In: Standardized investigations in traumatology and orthopedics. M., 2008; p. 24–6. Russian (Миронов С. П., Маттис Э.Р., Троценко В.В. Стандартизированная оценка исходов переломов костей опорно-двигательного аппарата и их последствий (СОИ-1). В кн.: Стандартизированные исследования в травматологии и ортопедии. М., 2008; с. 24–6).

8. Method of treating false joints of long bones: Pat. RF 2438608, IPC A61B17/56 / Barabash AP, Barabash AA, Grazhdanov KA, et al. Applicant and patent holder Saratov Research Institute of Traumatology and Orthopedics. №2010121613; claimed 27.05.2010; published 10.10.2012, bul. №1. Russian (Способ лечения ложных суставов длинных костей: пат. 2438608 РФ, МПК А61В17/56 / Барабаш А.П., Барабаш А.А., Гражданов К.А. и др.; заявитель и патентообладатель ФГУ «СарНИИТО» Минздравсоцразвития России. №2010121613; заявл. 27.05.2010; опубл. 10.10.2012, бюл. №1).

9. Method of treating long healing, ununited fractures and false joints of long bones: Pat. RF 2406462, IPC A61B17/56 / Barabash YuA, Barabash AA, Balayan VD, et al. Applicant and patent holder Saratov Research Institute of Traumatology and Orthopedics. №2009133052; published 02.09.2009. Russian (Способ лечения длительносрастающихся, несросшихся переломов и ложных суставов длинных костей: пат. 2406462 РФ, МПК А61В17/56 / Барабаш Ю.А., Барабаш А.А., Балаян В.Д. и др.; заявитель и патентообладатель ФГУ «СарНИИТО» Минздравсоцразвития России. №2009133052; опубл. 02.09.2009).

10. Method of plasty of defects of long tubular bones: Pat. RF 2463012, IPC A61B17/56 / Grazhdanov KA, Rusanov AG. Applicant and patent holder Saratov Research Institute of Traumatology and Orthopedics. №2011130003; claimed 19.07.2011; published

10.10.2012, bul. №28. Russian (Способ пластики дефектов длинных трубчатых костей: Пат. 2463012, МПК A61B17/56 / Гражданов К.А., Русанов А.Г.; заявитель и патентообладатель ФГУ "СарНИИТО" Минздравсоцразвития России. № 2011130003; заявл. 19.07.11; опубл. 10.10.12, бюл. №28).

11. Nikolenko VN, Fomicheva OA. Morphology of sources vascularization in the humerus diaphysis. Morphological newsletter 2007; 1 (1-2): 95–8. Russian (Николенко В.Н., Фомичева О.А. Морфология источников кровоснабжения диафиза плечевой кости. Морфологические ведомости 2007; 1 (1-2): 95–8).

УДК 617–089.844:617.58:612.6 Оригинальная статья

ПРИМЕНЕНИЕ МЕТОДИКИ УПРАВЛЯЕМОГО РОСТА ДЛЯ КОРРЕКЦИИ ОСЕВЫХ ДЕФОРМАЦИЙ НИЖНИХ КОНЕЧНОСТЕЙ У ДЕТЕЙ

М.М. Дохов *— НИИ травматологии, ортопедии и нейрохирургии ФГБОУ ВО «Саратовский ГМУ им. В.И. Разумовского» Минздрава России, научный сотрудник отдела инновационных технологий в травматологии и ортопедии, кандидат медицинских наук;* ***Т.С. Машуков*** *— ФГБОУ ВО «Саратовский ГМУ им. В.И. Разумовского» Минздрава России, ассистент кафедры травматологии и ортопедии;* ***А.В. Сертакова*** *— НИИ травматологии, ортопедии и нейрохирургии ФГБОУ ВО «Саратовский ГМУ им. В.И. Разумовского» Минздрава России, научный сотрудник отдела инновационных технологий в травматологии и ортопедии, кандидат медицинских наук;* ***С. А. Рубашкин*** *— НИИ травматологии, ортопедии и нейрохирургии ФГБОУ ВО «Саратовский ГМУ им. В.И. Разумовского» Минздрава России, старший научный сотрудник отдела инновационных технологий в травматологии и ортопедии; министерство здравоохранения Саратовской области, главный внештатный детский специалист травматолог-ортопед, кандидат медицинских наук;* ***М.Х. Тимаев*** *— НИИ травматологии, ортопедии и нейрохирургии ФГБОУ ВО «Саратовский ГМУ им. В.И. Разумовского» Минздрава России, врач травматолог-ортопед;* ***С. А. Куркин*** *— НИИ травматологии, ортопедии и нейрохирургии ФГБОУ ВО «Саратовский ГМУ им. В.И. Разумовского» Минздрава России, заведующий детским травматолого-ортопедическим отделением, кандидат медицинских наук.*

THE METHOD OF CONTROLLED GROWTH FOR THE CORRECTION OF AXIAL DEFORMITIES OF LOWER EXTREMITIES IN CHILDREN

M.M. Dokhov *— Scientific Research Institute of Traumatology, Orthopedics and Neurosurgery of Saratov State Medical University n.a. V.I. Razumovsky, Department of Innovative Technologies in Traumatology and Orthopedics, Research Assistant, Candidate of Medical Sciences;* ***T.S. Mashukov*** *— Saratov State Medical University n.a. V.I. Razumovsky, Department of Traumatology and Orthopedics, Teaching Assistant;* ***A.V. Sertakova*** *— Scientific Research Institute of Traumatology, Orthopedics and Neurosurgery of Saratov State Medical University n.a. V.I. Razumovsky, Department of Innovative Technologies in Traumatology and Orthopedics, Research Assistant, Candidate of Medical Sciences;* ***S. A. Rubashkin*** *— Scientific Research Institute of Traumatology, Orthopedics and Neurosurgery of Saratov State Medical University n.a. V.I. Razumovsky, Department of Innovative Technologies in Traumatology and Orthopedics, Senior Research Assistant; Ministry of Health of Saratov Region, Chief External Expert in Child Traumatology and Orthopedics, Candidate of Medical Sciences;* ***M.Kh. Timaev*** *— Scientific Research Institute of Traumatology, Orthopedics and Neurosurgery of Saratov State Medical University n.a. V.I. Razumovsky, Traumatologist and Orthopedist of Child Traumatology and Orthopedics Department;* ***S. A. Kurkin*** *— Scientific Research Institute of Traumatology, Orthopedics and Neurosurgery of Saratov State Medical University n.a. V.I. Razumovsky, Head of Child Traumatology and Orthopedics Department, Candidate of Medical Sciences.*

Дата поступления — 24.08.2018 г. Дата принятия в печать — 06.09.2018 г.

Дохов М.М., Машуков Т.С., Сертакова А.В., Рубашкин С. А., Тимаев М.Х., Куркин С. А. **Применение методики управляемого роста для коррекции осевых деформаций нижних конечностей у детей. Саратовский научно-медицинский журнал 2018; 14 (3): 529–532.**

Цель: оценить результаты применения методики управляемого роста в коррекции деформаций нижних конечностей у детей. *Материал и методы*. Выполнен анализ результатов хирургического лечения 37 детей от 3 до 13 лет с осевыми деформациями нижних конечностей, с вальгусными (20) и варусными (17) деформациями нижних конечностей на уровне коленных суставов. Всем пациентам выполнено хирургическое вмешательство с использованием методики управляемого роста: временный эпифизиодез наружных отделов дистальных зон роста бедренных костей. Оценку результатов применения методики управляемого роста проводили в сроки от 3 до 14 месяцев для вальгусной и от 6 до 15 месяцев для варусной деформации нижних конечностей. *Результаты*. Оценка результатов применения методик управляемого роста свидетельствовала о клинически и рентгенологически определяемом уменьшении величин бедренно-большеберцового угла перед удалением металлоконструкции при вальгусной деформации в 4,1 раза, при варусной в 3,8 раза. *Заключение*. Метод управляемого роста — высокоэффективный способ коррекции осевых деформаций конечностей у детей, отличающийся малой травматичностью.

Ключевые слова: управляемый рост, деформация нижних конечностей, вальгусная и варусная деформации.

Dokhov MM, Mashukov TS, Sertakova AV, Rubashkin SA, Timaev MKh, Kurkin SA. **The method of controlled growth for the correction of axial deformities of lower extremities in children. Saratov Journal of Medical Scientific Research 2018; 14 (3): 529–532.**

Aim: to estimate the outcomes of the method of controlled growth in the correction of axial deformities of lower extremities in children. *Material and Methods.* We fulfilled the analysis of surgical results of 37 children aged 3–13 yrs. with leg axial deformities, valgus (20) and varus (17) leg deformities at the level of knee joints. All patients were operated in the growth area with the method of controlled growth — temporary epiphysiodesis of external portions of distal growth areas in femoral bones. The assessment of controlled growth method was conducted at 3–14 months for valgus and 6–15 months for varus leg deformities. *Results.* The assessment of controlled growth method use indicated clinically and X-ray proved reduction in femoral-tibial angle before the elimination of metal construction in valgus deformity 4.1 times, in varus 3.8 times. *Conclusion.* The method of controlled growth is highly effective correction method for axial deformities of lower extremities in children, and is minimally traumatizing.

Key words: controlled growth, leg deformities, valgus and varus deformities.

Введение. За время роста коленный сустав претерпевает физиологические изменения, которые не носят обязательный характер. По времени вначале возникает варусная, а затем вальгусная деформации во фронтальной плоскости. В возрасте от рождения до одного года варусная деформация коленного сустава может достигать 30°. После одного года с момента начала осевой нагрузки на нижние конечности происходит уменьшение варусной деформации и в среднем к полутора-двум годам большеберцово-бедренный угол приближается к 0°. Вальгусная деформация коленного сустава развивается на втором-третьем году жизни. Максимальный угол вальгусной деформации отмечен в возрасте 3–4 лет и может достигать 20°. После 4 лет происходит постепенное уменьшение вальгусной деформации, и к 7–8 годам значение большеберцово-бедренного угла приближается к соответствующему значению у взрослых и составляет в среднем от 6 до 10°. Описанные изменения являются физиологическим процессом и не требуют лечения. Требуют дополнительного обследования и лечения случаи, когда процесс носит односторонний характер, если определяется выраженная деформация, наличие наследственного характера изменений. Сочетание деформации нижних конечностей с обменными нарушениями также требует обследования и лечения [1, 2].

Ранее для коррекции осевых деформаций конечностей использовались корригирующие остеотомии с применением различных вариантов остеосинтеза (винты, спицы, пластины, аппараты внешней фиксации). Однако эти методики имеют ряд недостатков, таких как травматичность вмешательства, необходимость внешней иммобилизации и длительный реабилитационный период [3, 4].

Методика управляемого роста берет свое начало от операции, предложенной Д. Фемистром в 1933 г., который формировал синостоз между эпифизом и метафизом кости. Метод имел недостаток — необратимость, вследствие чего часто формировалась гиперкоррекция. В 1949 г. W.P. Blount предложил выполнять временный эпифизиодез для коррекции осевых деформаций конечностей у детей с помощью скоб. Однако методика не получила широкого распространения в связи с большим количеством осложнений, самыми частыми из которых были деформации скоб и их миграция. Следующим этапом в развитии методики стало использование винтов, проводимых через зоны роста. Методика дала хорошие результаты, но в связи с необратимыми изменениями, возникающими в ростковой зоне от длительного нахождения винтов, от нее отказались [5–7].

В 2004 г. П.М. Стивенс предложил использовать для временного эпифизиодеза 8-образную пластину с двумя винтами, которые проводятся над и под зоной роста. Способ обладает такими преимуществами, как малоинвазивность и удобство в применении, и лишен недостатков предыдущих методик [8].

Цель: оценить результаты применения методики управляемого роста в коррекции деформаций нижних конечностей у детей.

Материал и методы. Выполнен анализ результатов лечения 37 детей, сопоставимых по возрасту, без сопутствующих обменных нарушений, имеющих осевые деформации нижних конечностей, которые проходили лечение в детском травматолого-ортопедическом отделении НИИТОН СГМУ в период с 2013 по 2017 г. Среди них 20 имели вальгусную деформацию нижних конечностей на уровне коленных суставов (1-я группа), 17 — варусную (2-я группа).

В план обследования пациентов включали обзорные рентгенограммы с определением механической оси нижней конечности — линии, соединяющей центр вращения головки бедренной кости и центр голеностопного сустава. Для выявления степени выраженности деформации определяли проекцию механической оси конечности на коленный сустав (рис. 1 *слева*).

Проекция механической оси конечности в зону от 0 до +3 соответствовала вальгусной деформации, а от 0 до –3 — варусной. Расположение механической оси конечности в зоне от –1 до +1 входило в пределы физиологической нормы. Нахождение механической оси в 2 и 3 квадрантах (за исключением физиологического варуса у детей младше двух лет и физиологического вальгуса у детей до 6–7 лет) являлось показанием к хирургическому вмешательству (рис. 1 *справа*).

Всем пациентам выполнена операция: временный эпифизиодез зон роста восьмиобразными пластинами. У 30 детей произведена временная блокировка дистальной зоны роста бедренной кости, у 7 детей выполнен временный эпифизиодез дистальной зоны роста бедренной кости и проксимальной зоны роста большеберцовой кости. Пластины устанавливались субфасциально без поднадкостничного выделения кости.

Нагрузки на оперированные конечности разрешали с первых суток после операции. В послеоперационном периоде (через 3 месяца после вмешательства) выполнялись контрольные рентгенограммы коленных суставов для определения стабильности металлоконструкции. Далее пациенты приглашались на контрольные осмотры каждые 3 месяца. При клинически определяемой коррекции деформации выполнялись повторные обзорные рентгенограммы нижних конечностей и металлоконструкции удалялись.

Все клинические исследования осуществляли в соответствии с рекомендациями для врачей по проведению биомедицинских исследований с участием человека в качестве объекта исследования (Хельсинки, 1964), статьей 21 Конституции РФ, Основами законодательства РФ об охране здоровья граждан (№5487–1 от 22.07.1993, с изм. от 20.12.1999).

Статистическая обработка полученных данных выполнена с помощью надстройки к программе Microsoft Exel — AtteStat. В связи с небольшим количеством наблюдений для анализа использована непараметрическая статистика. Определяли медиану и квартили (Me (25%; 75%)), для доказательства значимости различий в группах использовали U-критерий Манна — Уитни. Различия считались значимыми при $p<0,05$.

Результаты. Результаты хирургического лечения оценивались клинически и рентгенологически (таблица).

Основными жалобами родителей были наличие деформации нижних конечностей, нарушение походки, частые падения ребенка. Все пациенты до оперативного вмешательства проходили неоднократно курсы физиофункционального лечения по месту жительства без видимого эффекта. На рентгенограммах нижних конечностей средние значения величины большеберцово-бедренного угла составили 20,5° (19,5°; 23°) при вальгусной деформации и 19° (19°; 20°) при варусной.

Ответственный автор — Дохов Магомед Мачраилович
Тел.: +7 (962) 6178527
E-mail: maga_med@inbox.ru

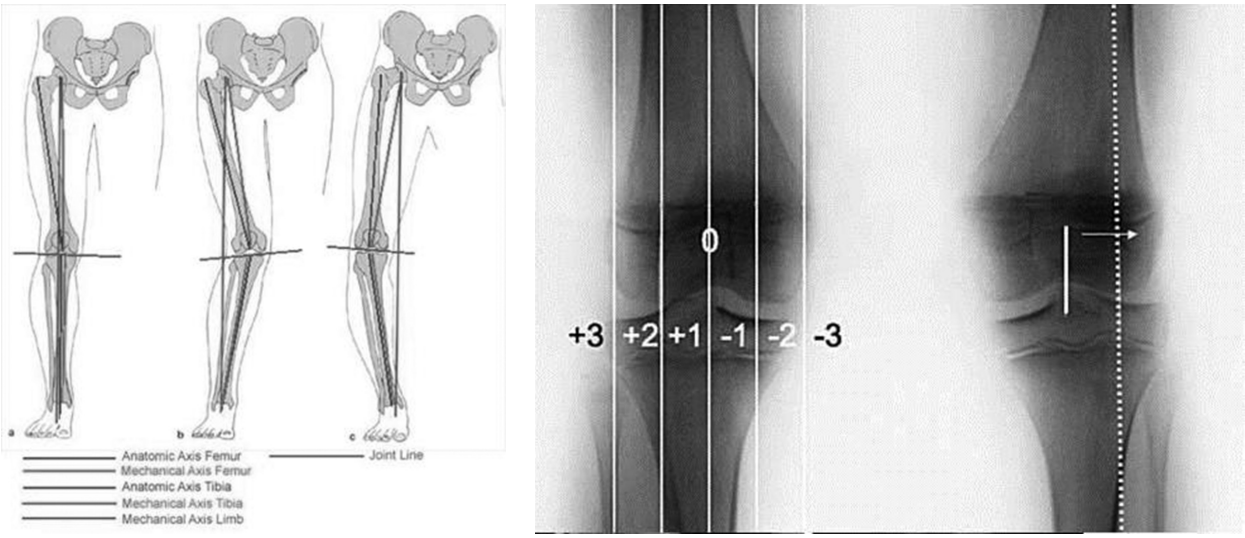

Рис. 1. Определение проекции механической оси нижней конечности (*рис. слева*) на квадранты коленного сустава (*рис. справа*) (Stevens P. M., 2012)

Динамика углов деформации нижних конечностей до и после коррекции

Группы	Угол деформации, °	
	до коррекции	после коррекции
Пациенты с вальгусной деформацией	20,5° (19,5°; 23°)	6° (5°; 7,5°) p<0,05
Пациенты с варусной деформацией	19° (19°; 20°)	5° (4°; 6°) p<0,05

Примечание: данные представлены в виде Me (25%; 75%); p — значимость различий величины угла деформации до и после коррекции.

Оценка результатов применения методики управляемого роста проводилась в сроки от 3 до 14 (10 (8; 11)) месяцев для вальгусной и от 6 до 15 (10 (8; 11)) месяцев при варусной деформации нижних конечностей. Применение временного эпифизиодеза дало удовлетворительные клинические результаты в 35 случаях (95%).

У 1 (2,7%) пациента неудовлетворительный результат был связан с миграцией металлоконструкции, выявленной на контрольном осмотре через 3 месяца. В связи с этим пластина была удалена, однако спустя 6 месяцев выполнена повторная установка пластины. В 1 (2,7%) случае неудовлетворительный результат связан с гиперкоррекцией деформации. Пациент из отдаленного района впервые пришел на контрольный осмотр спустя год после установки пластины, когда родители начали отмечать обратную деформацию (из варусной деформации сформировалась вальгусная деформация).

Во всех остальных случаях отмечалось клинически и рентгенологически определяемое исправление деформации нижних конечностей. На контрольных рентгенограммах, выполненных перед удалением металлоконструкций, бедренно-большеберцовый угол составил 6° (5°; 7,5°) при вальгусной деформации и 5° (4°; 6°) при варусной.

Приводим *клинический пример* применения методики управляемого роста для коррекции осевых деформаций нижних конечностей у детей.

Пациент К. 4 лет поступил в детское травматолого-ортопедическое отделение НИИТОН СГМУ с диагнозом: варусная деформация нижних конечностей на уровне коленных суставов. При рентгенометрии большеберцово-бедренный угол составил 18° (рис. 2). Проекция механической оси конечности располагалась медиальнее третьей зоны. Выполнена операция: временный эпифизиодез наружных отделов дистальных зон роста бедренных костей. Через 11 месяцев произошла коррекция деформации (большеберцово-бедренный угол составил 6° и отклонился в сторону вальгуса), конструкции удалены. Иммобилизация на этапах лечения не использовалась.

Обсуждение. Методика управляемого роста отличается высокой эффективностью, безопасностью и простотой. Манипуляции с зоной роста малоинвазивны, малотравматичны, не требуют применения внешней иммобилизации, не ограничивают активность и сохраняют качество жизни ребенка. Отсутствие внешней иммобилизации и, следовательно, необходимости ухода за ребенком обусловливает экономическую выгоду данной методики.

Наше исследование подтвердило опыт, полученный в других клиниках (как российских, так и зарубежных), и показало высокую эффективность методики в коррекции осевых деформаций нижних конечностей у детей. Манипуляции на зоне роста дают возможность полностью устранить биомеханические изменения, возникающие в результате модификации оси конечностей. В наших наблюдениях в 95% случаев удалось полностью устранить деформацию за одно вмешательство. В двух случаях отмечались неудовлетворительные результаты. Первый случай связан с миграцией металлоконструкции, однако после повторного вмешательства через 6 месяцев деформация была устранена. Причины миграции винта установить не удалось. Во втором случае (гиперкор-

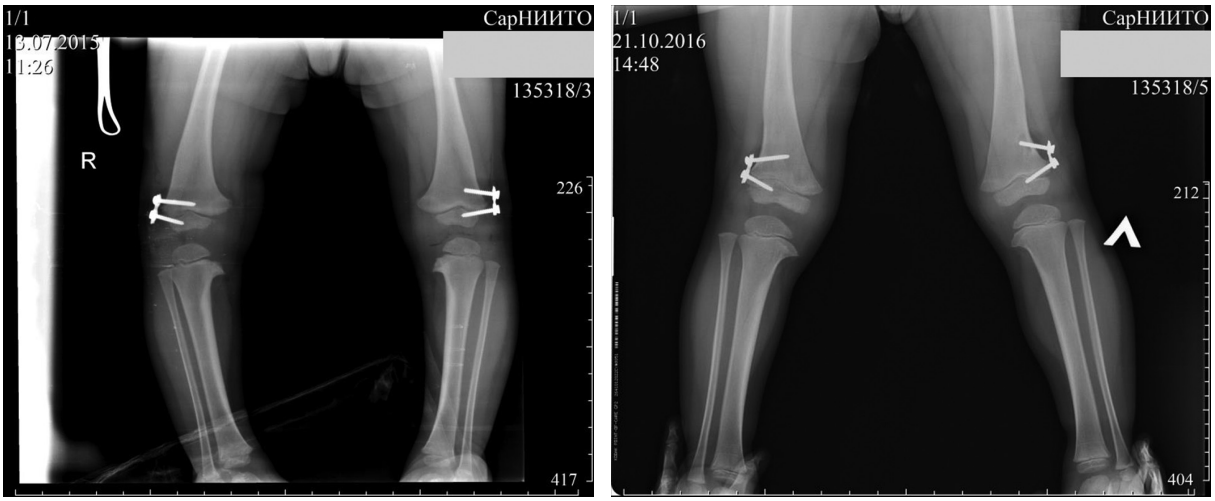

Рис. 2. Рентгенограммы пациента К. 4 лет с варусной деформацией нижних конечностей на уровне коленных суставов сразу после установки восьмиобразных пластин (*рис. слева*) и перед удалением пластин через 11 месяцев (*рис. справа*)

рекция) неудовлетворительный результат связан с невыполнением рекомендаций врача. Инфекционных осложнений в наблюдаемых случаях не было. Частота осложнений в нашем исследовании не превышала аналогичный показатель клиник, использующих данную методику. Дети вертикализировались на вторые-третьи сутки после операции. В раннем послеоперационном периоде восстанавливался нормальный объем активных и пассивных движений в коленном суставе. Весь период лечения (от установки до удаления пластин) дети вели полноценный образ жизни, продолжали посещать дошкольные и школьные учреждения [7, 8].

С момента внедрения методики управляемого роста в работу отделения количество корригирующих остеотомий, выполняемых в связи с осевыми деформациями нижних конечностей, снизилось в несколько раз. Единичные вмешательства продолжают выполняться при наличии деформации у детей постпубертатного возраста, когда потенциал зон роста недостаточен для коррекции имеющихся деформаций.

В настоящее время показания к применению методики расширяются и проводятся исследования о возможности применения данной методики у детей с деформациями других сегментов конечностей.

Заключение. Метод управляемого роста — высокоэффективный способ коррекции осевых деформаций конечностей у детей. Метод отличается малой травматичностью, высокой эффективностью, небольшим количеством осложнений. Способ позволяет не ограничивать активность детей и помогает им быстро вернуться к обычному образу жизни. Собственный опыт применения данной методики дал возможность снизить количество травматичных вмешательств в несколько раз.

Конфликт интересов. Работа выполнена в рамках инициативного плана НИИТОН ФГБОУ ВО «Саратовский государственный медицинский университет им. В.И. Разумовского» Минздрава России «Совершенствование методов диагностики, лечения и профилактики травм и заболеваний опорно-двигательной и нервной систем». Регистрационный номер АААА-А18-118060790019-0.

Авторский вклад: концепция и дизайн исследования — М.М. Дохов, С. А. Куркин, А.В. Сертакова, С. А. Рубашкин; получение и обработка данных, анализ и интерпретация результатов, написание статьи — М.М. Дохов, Т.С. Машуков, М.Х. Тимаев; утверждение рукописи для публикации — С. А. Куркин.

References (Литература)

1. Morenko ES, Kenis VM. Guided growth for correction of axial deformities of the knee in children. Pediatric Traumatology, Orthopaedics and Reconstructive Surgery 2016; (1): 57–63. Russian (Моренко Е.С., Кенис В.М. Коррекция осевых деформаций коленного сустава у детей методом управляемого роста. Ортопедия, травматология и восстановительная хирургия детского возраста 2016; (1): 57–63).

2. Blount W, Clarke G. Control of bone growth by epiphyseal stapling: a preliminary report. J Bone Joint Surg Am 1949; 31 (3): 464–78.

3. Kenis VM, Klychkova IYu, Melchenko EV, et al. Guided growth technique for correction of lower extremity deformities in children. Vestnik travmatologii i ortopedii im. N.N. Priorova 2013; (4): 50–5. Russian (Кенис В.М., Клычкова И.Ю., Мельченко Е.В., и др. Коррекция деформаций нижних конечностей у детей с помощью метода управляемого роста. Вестник травматологии и ортопедии им. Н.Н. Приорова 2013; (4): 50–5).

4. Uryev GA, Beletsky AV, Sokolovsky OA, et al. Control of growth by correction of axial deformities and shortening of the lower extremities in children and teenagers. Aktual'nye voprosy travmatologii i ortopedii detskogo vozrasta: Vserossiiskaya nauchno-prakticheskaya konferentsiya s mezhdunarodnym uchastiem, Kurgan (13–15 June 2013); p. 206–7. Russian (Урьев Г.А., Белецкий А.В., Соколовский О.А. и др. Управление ростом при коррекции осевых и укорачивающих деформаций нижних конечностей у детей и подростков. Актуальные вопросы травматологии и ортопедии детского возраста: Всероссийская научно-практическая конференция с международным участием, Курган (13–15 июня 2013); с. 206–7).

5. Ryzhov PV, Pirogova NV, Shmelkov AV. Application of the method of temporary blocking of growth zones in the treatment of deformities of the lower extremities in children. Science and Innovations in Medicine 2017; (3): 58–61. Russian (Рыжов П.В., Пирогова Н.В., Шмельков А.В. Применение метода временного блокирования зон роста при лечении деформаций нижних конечностей у детей. Наука и инновации в медицине 2017; (3): 58–61).

6. Korzh NA, Khmyzov SA, Korol'kov AI, et al. The method of temporary growth zone block in treating low extremity deformities in children (a review of literature). Orthopaedics, Traumatology and Prosthetics 2013; (2): 114–21. Russian (Корж Н.А. Хмызов С. А. Корольков А.И. и др. Метод временного блокирования зон роста при лечении деформаций нижних конечностей у детей. Ортопедия, травматология и протезирование 2013; (2): 114–21).

7. Stevens PM, MacWilliams B, Mohr R. Gait analysis of stapling for genu valgum. J Pediatr Orthop 2004; (24): 70–4.

8. Stevens PM, Novais EN. Multilevel guided growth for hip and knee varus secondary to chondrodysplasia. J Pediatr Orthop 2012; 32 (6): 626–30.

УДК 612.414.44:57.024:159.944.4:599.323.9–092.9 (045) Оригинальная статья

МОРФОФУНКЦИОНАЛЬНОЕ СОСТОЯНИЕ СЕЛЕЗЕНКИ ПОД ВЛИЯНИЕМ СВЕТОВОГО ДЕСИНХРОНОЗА В ЭКСПЕРИМЕНТЕ

О.В. Злобина *— ФГБОУ ВО «Саратовский ГМУ им. В.И. Разумовского» Минздрава России, доцент кафедры гистологии, цитологии, эмбриологии, кандидат медицинских наук;* ***А.Н. Иванов*** *— НИИ травматологии, ортопедии и нейрохирургии ФГБОУ ВО «Саратовский ГМУ им. В.И. Разумовского» Минздрава России, заведующий отделением клинической лабораторной диагностики, ведущий научный сотрудник отдела фундаментальных и клинико-экспериментальных исследований, доктор медицинских наук;* ***А.Ю. Каретникова*** *— ФГБОУ ВО «Саратовский ГМУ им. В.И. Разумовского» Минздрава России, студент 2-го курса лечебного факультета;* ***Е.С. Терехина*** *— ФГБОУ ВО «Саратовский ГМУ им. В.И. Разумовского» Минздрава России, студент 2-го курса лечебного факультета;* ***И.О. Бугаева*** *— ФГБОУ ВО «Саратовский ГМУ им. В.И. Разумовского» Минздрава России, заведующая кафедрой гистологии, цитологии, эмбриологии, профессор, доктор медицинских наук.*

MORPHOFUNCTIONAL STATE OF SPLEENING UNDER LIGHT DESYNCHRONOSIS IN THE EXPERIMENT

O.V. Zlobina *— Saratov State Medical University n.a. V.I. Razumovsky, Department of Histology, Cytology, Embryology, Assistant Professor, Candidate of Medical Sciences;* ***A.N. Ivanov*** *— Scientific Research Institute of Traumatology, Orthopedics and Neurosurgery of Saratov State Medical University n.a. V.I. Razumovsky, Department of Fundamental, Clinical and Experimental Studies, Head of Department of Laboratory Diagnostics, Leading Research Assistant, Doctor of Medical Sciences;* ***A.Yu. Karetnikova*** *— Saratov State Medical University n.a. V.I. Razumovsky, Faculty of Medicine, 2nd year Student;* ***E.S. Terekhina*** *— Saratov State Medical University n.a. V.I. Razumovsky, Faculty of Medicine, 2nd year Student;* ***I.O. Bugaeva*** *— Saratov State Medical University n.a. V.I. Razumovsky, Head of Department of Histology, Cytology, Embryology, Professor, Doctor of Medical Sciences.*

Дата поступления — 24.08.2018 г. Дата принятия в печать — 06.09.2018 г.

Злобина О.В., Иванов А.Н., Каретникова А.Ю., Терехина Е.С., Бугаева И.О. **Морфофункциональное состояние селезенки под влиянием светового десинхроноза в эксперименте. Саратовский научно-медицинский журнал 2018; 14 (3): 533–536.**

Цель: изучить влияние светового десинхроноза на морфофункциональное состояние селезенки белых крыс-самцов. *Материал и методы.* Исследование светового десинхроноза проведено на 48 крысах-самцах с использованием модели «Light Light» с мощностью освещения 300 лк в светлое и 500 лк в темное время суток. Лабораторные животные в эксперименте разделены на четыре группы (контрольную и три опытных), в которых они подвергались световому воздействию в течение одних суток, 10 суток, 21 суток. При морфометрии гистологических срезов селезенки оценивались следующие параметры: площадь лимфоидных фолликулов белой пульпы, площадь В- и Т-зависимых зон белой пульпы, количество герминативных центров и иммунобластов в В- и Т-зонах. *Результаты.* На 1-е сутки эксперимента установлен рост площади лимфоидного фолликула, периартериальной и В-зависимой зон, увеличение количества иммунобластов и центров размножения. К 10-м суткам происходило частичное восстановление указанных показателей относительно контрольных значений. На 21-е сутки эксперимента наблюдалось снижение динамики роста всех морфометрических показателей селезенки. *Заключение.* Световой десинхроноз с использованием модели «Light Light» приводит к развитию патологии иммунной системы с обширным сдвигом всех измеряемых показателей.

Ключевые слова: *морфофункциональное состояние селезенки, морфометрические критерии, световой десинхроноз, иммунитет.*

Zlobina OV, Ivanov AN, Karetnikova AYu, Terekhina ES, Bugaeva IO. **Morphofunctional state of spleening under light desynchronosis in the experiment. Saratov Journal of Medical Scientific Research 2018; 14 (3): 533–536.**

Aim: to study the effects of light desynchronosis on the morphofunctional state of the spleen of white male rats. *Material and Methods.* The study of light desynchronosis was carried out on 48 male rats using the Light Light model with an illumination power of 300 lx in the daylight and 500 lx in the dark. The laboratory animals in the experiment were divided into four groups: the control and three experimental ones, in which they were exposed to light for 1 day, 10 days, 21 days respectively. In the course of morphometry of histological sections of the spleen, the following parameters were assessed: the area of white pulp lymphoid follicles, B- and T-dependent zones of white pulp, the number of germinative centers and immunoblasts in B- and T-zones. *Results.* On day 1 of the experiment, an increase in the area of the lymphoid follicle, periarterial and B-dependent zones, an increase in the number of immunoblasts and reproduction centers was registered. By the 10th day there was a partial restoration of these indicators relative to the control values. On the 21st day of the experiment, a decrease in the growth dynamics of all the morphometric parameters of the spleen was observed. *Conclusion.* Light desynchronosis induces by the Light Light model leads to the development of the pathology of the immune system with an extensive shift of all measurable indicators.

Key words: morphofunctional state of the spleen, morphometric criteria, light desynchronosis, immunity.

Введение. Существование человека и всех биологических видов зависит от многих условий среды: климата, времени года, суточных ритмов. В связи с этим большинство процессов в организме человека цикличны [1–2]. Синхронизация всех органов и систем играет важнейшую роль в поддержании гомеостаза и осуществлении обмена веществ. В современном мире, широко использующем развитые технологии, где условия жизни моделирует в большей степени искусственная среда, свет является одним из синхронизирующих факторов для работы всего организма. Повсеместное внедрение искусственного освещения создает предпосылки для выраженного изменения в синхронизации циркадианных ритмов, что может провоцировать развитие светового десинхроноза. Десинхроноз — это несогласованность биологических ритмов человека, включая смену циклов сна и бодрствования, с суточными изменениями светового режима, вызывающая нарушения обмена веществ, гомеостаза и иммунитета [3]. Наиболее подвержены влиянию светового десинхроноза люди, часто осуществляющие перелеты на дальние расстояния со сменой часовых поясов, регулярно работающие в ночное время суток, жители северных и полярных

Ответственный автор — Злобина Ольга Вячеславовна
Тел.: +7 (8452) 669803
E-mail: zlobinaow@mail.ru

областей. Воздействия искусственной среды, изменяющие циркадные ритмы человека, могут привести к развитию болезней эндокринной, сердечно-сосудистой, нервной, иммунной систем, а также стать фактором риска формирования онкологических заболеваний [4–5].

Иммунная система человека — одна из самых чувствительных в организме, она первая реагирует на различные неблагоприятные факторы [6]. Ключевая роль в формировании иммунной защиты принадлежит самому большому периферическому органу иммуногенеза — селезенке. Важнейшей функцией этого органа является создание иммунного ответа на возникающие воздействия, т.е. она участвует в поддержании определенного уровня адаптационного потенциала организма [7–8].

Однако до настоящего времени не проводилось исследований морфофункциональных изменений, которые происходят в органах иммунной системы, в частности в селезенке, в ответ на световое воздействие. Названные нерешенные проблемы, обусловленные влиянием светового десинхроноза, определяют актуальность и необходимость пристального исследования.

Цель: изучить влияние светового десинхроноза на морфофункциональное состояние селезенки белых крыс-самцов.

Материал и методы. Исследования проведены на базе научно-исследовательской лаборатории кафедры гистологии, цитологии и эмбриологии ФГБОУ ВО Саратовский ГМУ им. В.И. Разумовского Минздрава России. Все эксперименты выполнены в соответствии с Хельсинкской декларацией о гуманном отношении к животным, Женевской конвенцией «Internetional Guiding Principals for Biomedical Involving Animals» (Geneva, 1990) и одобрены этическим комитетом ФГБОУ ВО Саратовский ГМУ им. В.И. Разумовского Минздрава России (протокол №4 от 06.12.2016).

Экспериментальные исследования проведены на 48 нелинейных крысах-самцах массой 190–230 г. Световой десинхроноз моделировался при помощи изменения режима освещения в лаборатории с использованием модели «Light Light» (в светлое время суток интенсивность постоянного освещения 300 лк, в темное 500 лк) [9].

Лабораторные животные в эксперименте разделены на четыре группы (контрольную и три опытных, по 12 самцов в каждой), в которых животные подвергались световому воздействию в течение одних суток, 10 суток, 21 суток.

После исследования крыс выводили из эксперимента путем передозировки препаратов: внутримышечной комбинации телазола (Zoetis Inc, США) в дозе 0,2 мл/кг и ксиланита (Нита-Фарм, Россия) в дозе 0,2 мг/кг.

Для гистологического и морфологического исследования образцы селезенки изымались, фиксировались в 10%-ном растворе нейтрального формалина и готовились по стандартной методике с окрашиванием гематоксилином и эозином.

Морфологический и морфометрический анализ гистологических препаратов проводили с помощью медицинского микровизора проходящего света mVizo-103 при 5- и 63-кратном увеличении объектива.

При морфометрии гистологических срезов селезенки оценивались следующие параметры: площадь лимфоидных фолликулов белой пульпы, периартериальных зон, В-зависимых зон белой пульпы; количество реактивных центров и иммунобластов в В- и Т-зонах в десяти полях зрения.

Статистические результаты подсчитаны с помощью программы Statistica 10 (StatSoft®, США). Значимыми считали изменения при $p<0,05$. Для каждого исследуемого параметра вычисляли медиану (Me) и межквартильный размах. Достоверность полученных значений оценивали при помощи U-критерия Манна–Уитни.

Результаты. В ходе проведенного морфологического и морфометрического исследования установлено, что на 1-е сутки эксперимента наблюдался достоверный рост площади лимфоидного фолликула на 27% по отношению к данным контрольной группы. Показатели размеров периартериального влагалища и В-зависимой зоны белой пульпы также повысились по сравнению с контролем на 92 и 41% соответственно. На 1-е сутки эксперимента увеличилось количество вторичных лимфоидных фолликулов на 33% по отношению к интактной группе. Рост площади В- и Т-зависимых зон сопровождался увеличением количества иммунобластов: этот показатель в 1,5 раза выше, чем в контрольных данных (таблица).

На 10-е сутки после круглосуточного освещения наблюдался достоверный рост площади лимфоидного фолликула белой пульпы на 18% при сопоставлении со значениями контроля. Однако по отношению к 1-м суткам имелась тенденция к незначительному снижению показателя. Отмечены изменения в размерах функциональных зон лимфоидных узелков белой пульпы. В то же время площадь В-зависимой зоны, достоверно увеличиваясь на 35% по отношению к интактной группе, демонстрировала тенденцию к снижению показателей в сравнении с 1-ми сутками. При этом количество реактивных центров имело следующую динамику: в отличие от показателей животных группы контроля эти значения достоверно уменьшались на 33% и имели тенденцию к снижению на 50% относительно 1-х суток. Показатель площади лимфоидной периартериальной муфты после 10-дневного светового воздействия превышал контрольные значения на 35%, а при сопоставлении с 1-ми сутками снижался на 29%. Увеличение длительности круглосуточного освещения привело к уменьшению площади В- и Т-зависимых зон, что выразилось в достоверном сокращении количества иммунобластов на 26% по отношению к 1-м суткам. Однако сохранялось статистически значимое увеличение показателя в сравнении с данными контрольной группы на 83 и 56% соответственно.

На 21-е сутки эксперимента наблюдалось снижение динамики роста всех морфометрических показателей селезенки. Установлено, что происходило достоверное уменьшение площади лимфоидного фолликула белой пульпы относительно контрольных величин на 34%. При сравнении показателя с 1-ми и 10-ми сутками также отмечалось его существенное снижение на 48 и 45% соответственно. Помимо этого, к 21-м суткам происходило сокращение роста функциональных зон лимфоидных узелков. Установлено, что размер Т-зависимой зоны достоверно снижался относительно показателей интактной группы на 17%. Однако при сопоставлении с данными животных, находившихся при световом воздействии в течение одних и десяти суток, эта величина статистически значимо уменьшалась на 57 и 39% соответственно. В то же время, по данным исследования в опытной группе, достоверно сокращалась площадь В-зависимой зоны по отношению к показателям контроля на 35%.

Морфометрические показатели структур селезенки при световом десинхронозе в эксперименте на белых крысах-самцах

Показатель	Контрольная группа	Первая опытная (1-е сутки)	Вторая опытная (10-е сутки)	Третья опытная (21-е сутки)
Площадь фолликула, мкм^2	0,131 (0,107; 0,149)	0,166 (0,152; 0,171) p_1<0,001	0,158 (0,135; 0,166) p_1=0,002 p_2=0,171	0,086 (0,080; 0,091) p_1<0,001 p_2<0,001 p_3<0,001
Площадь Т-зоны, мкм^2	0,051 (0,042; 0,072)	0,098 (0,091; 0,116) p_1<0,001	0,069 (0,062; 0,076) p_1=0,019 p_2<0,001	0,042 (0,037; 0,050) p_1<0,001 p_2<0,001 p_3<0,001
Площадь В-зоны, мкм^2	0,031 (0,023; 0,037)	0,044 (0,041; 0,047) p_1<0,001	0,042 (0,036; 0,046) p_1<0,001 p_2=0,366	0,020 (0,017; 0,023) p_1=0,002 p_2<0,001 p_3<0,001
Количество реактивных центров, шт. в 10 п.з. об. 5х	6 (5; 7)	8 (7; 9) p_1=0,008	4 (4; 5) p_1=0,005 p_2=0,179	1 (1; 2) p_1<0,001 p_2<0,001 p_3<0,001
Иммунобласты В В-зоне, шт. в 10 п.з. об. 63х	6 (5; 7)	15 (13; 16) p_1<0,001	11 (10; 12) p_1<0,001 p_2<0,001	1 (1; 2) p_1<0,001 p_2<0,001 p_3<0,001
Иммунобласты в Т-зоне, шт. в 10 п.з. об. 63х	8 (6; 9)	17 (15; 17) p_1<0,001	13 (11; 14) p_1<0,001 p_2<0,001	1 (1; 2) p_1<0,001 p_2<0,001 p_3<0,001

Примечание: в каждом случае приведены медиана, верхний и нижний квартили; p_1 — значимость различий по сравнению с контрольной группой; p_2 — по сравнению с первой опытной группой (1-ми сутками); p_3 — по сравнению со второй опытной группой (10-ми сутками).

Данная величина снизилась на 53% в сравнении с таковой по окончании 1- и 10-дневного круглосуточного светового воздействия. Наряду с уменьшением площади, занимаемой периартериальными влагалищами и лимфоидными узелками, в них снижалось количество иммунобластов: в В-зависимой зоне на 83%, в Т-зависимой зоне на 87% при сопоставлении с интактной группой. У опытной группы на 21-е сутки эксперимента наблюдалось сокращение показателя на 93% относительно значений животных на 1-е и 10-е сутки. Отмечено, что происходило выраженное уменьшение количества герминативных центров, они выявились в единичных лимфатических узелках. Так, данный показатель достоверно снижался при сравнении с контрольными значениями, 1-ми и 10-ми сутками на 83, 88 и 75% соответственно.

Обсуждение. В условиях искусственного десинхроноза и постоянного светового воздействия на сетчатку развивается стрессовая реакция, стимулирующая выделение мелатопсина — нейромедиатора ретиногипоталамического тракта, супрессирующего выработку эпифизарного мелатонина. [9] Изменение морфофункционального состояния селезенки связано со снижением выработки мелатонина под воздействием света как мощного стрессорного фактора. Мелатонин — основной гормон пинеальной железы, регулирующий циркадные ритмы живых организмов и оказывающий иммуностимулирующее действие, увеличивая пролиферацию Т- и В- лимфоцитов [10].

В условиях нехватки мелатонина и длительного раздражения рецепторов сетчатки происходит повышение в крови концентрации аденокортикотропного гормона, который увеличивает секрецию катехоламинов и глюкокортикоидов, принимающих непосредственное участие в развитии стресс-реакции [11].

Так, в результате острого воздействия мощного стрессора на 1-е сутки происходит увеличение пролиферативной активности клеток лимфоидного ряда, сопровождающееся достоверным увеличением Т- и В-зависимых зон и количества иммунобластов в них, что связано с активацией стресс-реализующих систем и выбросом катехоламинов.

При дальнейшем влиянии светового десинхроноза к 10-м суткам происходит восстановление площади Т- и В-зависимых зон и количества иммунобластов, что обусловлено падением концентрации катехоламинов [12]. В условиях стойкой нехватки мелатонина наблюдается снижение бластотрансформации и пролиферации Т- и В-лимфоцитов, содержащих рецепторы, чувствительные к колебаниям концентрации пинеального гормона [13].

На 21-е сутки эксперимента формируются устойчивые изменения в морфофункциональном состоянии селезенки. При продолжительном освещении сетчатки происходит активация симпатоадреналовой и гипоталамо-гипофизарно-адреналовой стресс-реализующих систем, что в значительной степени объясняет полученные результаты. Хроническая нехватка эпифизарного мелатонина приводит к обширному сдвигу иммунного профиля, сопровождающегося падением всех измеряемых показателей [14]. Наблюдается достоверное снижение пролиферативной и бластотрансформационной активности с характерным снижением как площадей Т- и В-зависимых зон, так и иммунобластов в этих зонах.

Заключение. Выявленные морфологические и морфометрические изменения в селезенке свидетельствуют о негативном влиянии светового десинхроноза на органы иммуногенеза. Обнаруженные сдвиги всех измеряемых показателей связаны с активацией симпатоадреналовой стресс-реализующей

системы. Вследствие нарушения циркадианных ритмов человека возникает обширная стрессовая реакция, характеризующаяся сначала приспособлением к условиям среды, а при дальнейшем световом воздействии срывом всех адаптационных механизмов. Таким образом, световой десинхроноз с использованием модели «Light Light» приводит к развитию патологии иммунной системы, сопровождающейся угнетением всех измеряемых показателей.

Конфликт интересов. Экспериментальное исследование выполнено в рамках государственного задания ФГБОУ ВО Саратовский ГМУ им. В.И. Разумовского Министерства здравоохранения РФ по теме «Разработка математической модели для оценки скорости трансформации функциональных изменений в целостном организме при световом десинхронозе в необратимые морфологические изменения органов-мишеней в эксперименте».

Авторский вклад: концепция и дизайн исследования — О.В. Злобина, А.Н. Иванов, И.О. Бугаева; получение и обработка данных, написание статьи — О.В. Злобина, А.Ю. Каретникова, Е.С. Терехина; анализ и интерпретация результатов — О.В. Злобина, А.Н. Иванов, А.Ю. Каретникова, Е.С. Терехина; утверждение рукописи для публикации — А.Н. Иванов, И.О. Бугаева.

References (Литература)

1. Rapoport SI, Chibisov SM, Blagonravov ML. Actual problems of chronobiology and chronomedicine (according to the materials of the congress). Clinical Medicine 2013; (9): 71–3. Russian (Рапопорт С. И, Чибисов С. М., Благонравов М.Л. Актуальные проблемы хронобиологии и хрономедицины (по материалам съезда). Клиническая медицина 2013; (9): 71–3).

2. Yezhov SN, Krivoschekov SG. Chronoresistance, biorhythms and functional reserves of the body in the phases of desynchronosis with temporary adaptation. Bulletin of the Siberian Branch of the Russian Academy of Medical Sciences 2004; (4): 77–83. Russian (Ежов С. Н., Кривощеков С. Г. Хронорезистентность, биоритмы и функциональные резервы организма в фазах десинхроноза при временной адаптации. Бюллетень СО РАМН 2004; (4): 77–83).

3. Lotosh TA, Vinogradova IA, Bukalev AV, et al. Modifying effect of constant illumination on the organism of rats depending on the time of onset of exposure. Fundamental Research 2013; 5 (2): 308–13. Russian (Лотош Т.А., Виноградова И.А., Букалев А.В. и др. Модифицирующее влияние постоянного освещения на организм крыс в зависимости от сроков начала воздействия. Фундаментальные исследования 2013; 5 (2): 308–13).

4. Kostenko EV, Manevich TM, Razumov NA. Desynchronosis as one of the most important factors in the emergence and development of cerebrovascular diseases. Lechebnoe delo 2013; (2): 104–16. Russian (Костенко Е.В., Маневич Т.М., Разумов Н.А. Десинхроноз как один из важнейших факторов возникновения и развития цереброваскулярных заболеваний. Лечебное дело 2013; (2): 104–16).

5. Anisimov VN, Vinogradova IA, Bukalev AV, et al. Light desynchronosis and risk of malignant neoplasms in humans: state of the problem. Voprosy Onkologii 2013; 59 (3): 302–13. Russian (Анисимов В.Н., Виноградова И.А., Букалев А.В. и др. Световой десинхроноз и риск злокачественных новообразований у человека: состояние проблемы. Вопросы онкологии 2013; 59 (3): 302–13).

6. Chava SV, Buklis YuV. Structural characterization of immune formations of the spleen of mice after exposure to a low-intensity radiation factor. Morphological newsletter 2011; (4): 65–9. Russian (Чава С. В., Буклис Ю.В. Структурная характеристика иммунных образований селезенки мышей после воздействия радиационного фактора низкой интенсивности. Морфологические ведомости 2011; (4): 65–9).

7. Makalish TP. Morphofunctional features of the spleen when exposed to the body of factors of different genesis. Taurian Medical and Biological Bulletin 2013; 16 (1): 265–9. Russian (Макалиш Т.П. Морфофункциональные особенности селезенки при воздействии на организм факторов различного генеза. Таврический медико-биологический вестник 2013; 16 (1): 265–9).

8. Zaitsev VB, Fedorovskaya NS, Dyakonov DA, et al. Morphological and functional characteristics of the human spleen. Vyatka Medical Bulletin 2011; (3-4): 3–6. Russian (Зайцев В.Б., Федоровская Н.С., Дьяконов Д.А. и др. Морфофункциональные характеристики селезёнки человека. Вятский медицинский вестник 2011; (3-4): 3–6).

9. Anisimov VN, Vinogradova IA, Panchenko AV, et al. Light-at-night-induced circadian disruption, cancer and aging. Current Aging Science 2012; 5 (3): 170–7.

10. Khomenko VG. Melatonin as a product of the pineal gland in the regulation of physiological functions of the body. Health and education in the XXI century 2013; 15 (1-4): 33–6. Russian (Хоменко В.Г. Мелатонин как продукт шишковидной железы в регуляции физиологических функций организма. Здоровье и образование в XXI веке 2013; 15 (1-4): 33–6).

11. Osikov MV, Gizinger OA, Ogneva OI. The mechanism of influence of melatonin on the immune status in experimental desynchronosis in conditions of LED lighting. Medical Immunology 2015; 17 (6): 517–24. Russian (Осиков М.В., Гизингер О.А., Огнева О.И. Механизм влияния мелатонина на иммунный статус в экспериментальном десинхронозе в условиях светодиодного освещения. Медицинская иммунология 2015; 17 (6): 517–24).

12. Poryadin GV. Stress and pathology: a methodological guide. Russian State Medical University, 2009; p. 23–5. Russian (Порядин Г.В. Стресс и патология: метод. пособие. РГМУ, 2009; с. 23–5).

13. Arushanyan EB, Beyer EV. Immunotropic properties of epiphyseal melatonin. Experimental and Clinical Pharmacology 2002; 65 (5): 73–80. Russian (Арушанян Э.Б., Бейер Э.В. Иммунотропные свойства эпифизарного мелатонина. Экспериментальная и клиническая фармакология 2002; 65 (5): 73–80).

14. Kaladze NN, Sobolev EM, Skoromnaya NN. Results and prospects of studying the physiological, pathogenetic and pharmacological effects of melatonin. Theoretical Medicine 2010; 23 (2): 156–66. Russian (Каладзе Н.Н., Соболева Е.М., Скоромная Н.Н. Итоги и перспективы изучения физиологических, патогенетических и фармакологических эффектов мелатонина. Теоретична медицина 2010; 23 (2): 156–66).

УДК 616.72.2:616–089 Обзор

КОМПЛЕКСНАЯ ДИАГНОСТИКА И ВОЗМОЖНОСТИ ЛЕЧЕНИЯ ГЛУБОКОЙ ИМПЛАНТАТ-АССОЦИИРОВАННОЙ ИНФЕКЦИИ КОЛЕННОГО СУСТАВА (ОБЗОР)

Р.А. Зубавленко — *ФГБОУ ВО «Саратовский ГМУ им. В.И. Разумовского» Минздрава России, аспирант кафедры травматологии и ортопедии;* ***В.Ю. Ульянов*** *— НИИ травматологии, ортопедии и нейрохирургии ФГБОУ ВО «Саратовский ГМУ им. В.И. Разумовского» Минздрава России, заместитель директора по научной и инновационной деятельности, доктор медицинских наук.*

COMPLEX DIAGNOSTICS AND TREATMENT POTENTIAL OF DEEP IMPLANT-ASSOCIATED INFECTION OF KNEE JOINT (REVIEW)

R.A. Zubavlenko *— Saratov State Medical University n.a. V.I. Razumovsky, Department of Traumatology and Orthopedics, Post-Graduate Student;* ***V.Yu. Ulyanov —*** *Scientific Research Institute of Traumatology, Orthopedics and Neurosurgery of Saratov State Medical University n.a. V.I. Razumovsky, Deputy Director for Science and Innovations, Doctor of Medical Sciences.*

Дата поступления — 24.08.2018 г. Дата принятия в печать — 06.09.2018 г.

Зубавленко Р.А., Ульянов В.Ю. **Комплексная диагностика и возможности лечения глубокой имплантат-ассоциированной инфекции коленного сустава (обзор). Саратовский научно-медицинский журнал 2018; 14 (3): 537–540.**

Приведен обзор открытых литературных источников по вопросам комплексной диагностики и возможностей лечения имплантат-ассоциированной инфекции области коленного сустава. Описываются клинические признаки, возможности лабораторной диагностики глубокой имплантат-ассоциированной инфекции с точки зрения чувствительности и специфичности, а также основные методы хирургического лечения данной патологии.

Ключевые слова: имплантат-ассоциированная инфекция, коленный сустав, диагностика, лечение.

Zubavlenko RA, Ulyanov VYu. **Complex diagnostics and treatment potential of deep implant-associated infection of knee joint (review). Saratov Journal of Medical Scientific Research 2018; 14 (3): 537–540.**

The review of open access literature on the issues of complex diagnostics and treatment potential of implant-associated infection of the knee joint area was given in the article. We describe clinical signs, the potential of laboratory diagnostics of deep implant-associated infection from the point of view of sensitivity and specificity as well as main methods of surgical treatment of the pathology.

Key words: implant-associated infection, knee joint, diagnostics, treatment.

Начало тотального эндопротезирования (ТЭП) базируется на многолетнем опыте предшествующих поколений ортопедов, стремившихся помочь страдающим пациентам. Еще великий русский хирург и ученый Н.И. Пирогов в начале 30-х гг. XVIII в. аргументировал мысли о возможности замещения патологически пораженных или травмированных концов крупных суставов искусственными.

ТЭП коленного сустава имеет вековую историю. Полная замена коленного сустава была сделана с помощью подвесного эндопротеза, сконструированного по принципу шарнирного сустава, в 1957 г. С 1968 г. операции по ТЭП коленного сустава стали проводиться повсеместно. В настоящее время ТЭП крупных суставов стало «золотым стандартом» лечения больных с терминальной стадией остеоартроза.

Однако, как любое хирургическое вмешательство, тотальное эндопротезирование крупных суставов не лишено осложнений. Самым тяжелым из них является глубокая имплантат-ассоциированная инфекция, которая легко может свести на нет все усилия хирурга и пациента на пути к достижению положительного результата. Согласно сведениям, имеющимся в регистре эндопротезирования коленного сустава РНИИТО им. Р.Р. Вредена, во временном интервале с 2011 по 2014 г. доля реТЭП области коленного сустава на фоне развития глубокой имплантат-ассоциированной инфекции составляет более 59% [1].

Российские клинические рекомендации в зависимости от характера течения инфекционного процесса подразумевают первичную и вторичную имплантат-ассоциированную инфекцию; по тяжести течения — осложненную, по уровню поражения –1, 2, 3 и 4-го уровней. Имплантат-ассоциированная инфекция является самостоятельным заболеванием, имеющим собственные коды по МКБ-10 (Z96.6, T84, T84.5, T84.6, T84.7) [2].

Одним из основных механизмов развития имплантат-ассоциированной инфекции является экзогенная контаминация микроорганизмами области операционной раны аэрогенными или контактными путями, развивающаяся интраоперационно в случаях первичного ТЭП коленного сустава. Важную роль играет и эндогенная контаминация, развивающаяся вследствие гематогенной и лимфогенной транслокации микробной флоры из очагов хронического инфекционного воспаления [3, 4]. Кроме того, существуют случаи смешения эндогенного и экзогенного типов, т.е. заражение происходит экзогенным путем (извне), но инфекция остается в «спящем» виде до определенных обстоятельств. Такую инфекцию можно считать эндогенной, поскольку возбудитель живет в организме еще до развития процесса активного заражения.

Основные системные факторы, способствующие развитию имплантат-ассоциированной инфекции коленного сустава: перенесенные ранее инфекции вне области суставов, предшествующие операции на сегменте конечности, ожирение, декомпенсированный сахарный диабет, ревматологические заболевания в стадии обострения, наркомания и иммунодефицитные состояния, патология печени в стадии обострения. Местной причиной, имеющей значение в возникновении имплантат-ассоциированной инфекции, является ранняя первичная асептическая нестабильность компонентов эндопротеза и влияние

Ответственный автор — Зубавленко Роман Андреевич
Тел.: +7 (903) 0230027
E-mail: sarniito@yandex.ru

микрочастиц износа металлов (кобальт, хром, титан) [5, 6].

Диагностика имплантат-ассоциированной инфекции коленного сустава, особенно при ее хроническом течении, может оказаться порой не такой простой. Классические признаки воспаления, такие как болевой синдром в зоне сустава, покраснение кожных покровов, локальная или системная гипертермия, лейкоцитоз со сдвигом формулы влево, ускорение скорости оседания эритроцитов и концентрации С-реактивного протеина, часто отсутствуют. Так, в гайдлайн (AAOS, 2010) с целью выявления имплантат-ассоциированной инфекции крупных суставов дается рекомендация одновременного определения скорости оседания эритроцитов и С-реактивного протеина в периферической крови. Может отсутствовать и патогномоничный симптом — свищевой ход, имеющий сообщение с полостью сустава [7].

Боль в области оперированного сустава может не только возникать из-за наличия воспаления, но и быть обусловлена неинфекционными проблемами, такими как неправильная установка компонентов эндопротеза, венозные тромбоэмболические осложнения, асептическая нестабильность компонентов эндопротеза, случаи боли неясной этиологии, аллергические реакции и прочие.

Многие доктора предпочитают пациентам с болью после первичного ТЭП коленного сустава проводить дорогостоящие методы исследования (компьютерная и магнитно-резонансная томографии, сцинтиграфия), что часто неоправдано. Осуществлять одновременно малоинвазивную диагностику, включающую аспирацию суставного аспирата с последующим бактериологическим (*Staphylococcus aureus* и коагулазонегативные *Staphylococcus epidermidis*, грамотрицательные бактерии, микробные ассоциации, энтерококки и анаэробы) и гистологическим исследованиями (количество лейкоцитов в синовиальной жидкости более 2000/мкл и более 70 % гранулоцитов), является «золотым стандартом» в диагностике имплантат-ассоциированной инфекции [8].

С 2005 г. стали появляться работы, подтверждающие специфичность интерлейкина-6 (ИЛ-6) для выявления имплантат-ассоциированной инфекции. С целью выявления имплантат-ассоциированной инфекции возможно использование прокальцитонина и фактора некроза опухоли-α (TNF-α). В работе F. Bottner продемонстрировано, что содержание прокальцитонина более 0,3 нг/мл и TNF-α более 40 нг/мл является специфичным для диагностики имплантат-ассоциированной инфекции, однако чувствительность определения повышения данных показателей низкая [9–13].

Для подтверждения имплантат-ассоциированной инфекции коленного сустава интраоперационно у всех больных повторно проводится забор материала для микробиологического, цитологического и гистологического исследований.

Воздействие ультразвуком на удаленные компоненты эндопротеза способствует разрушению адгезированной на абиотическую поверхность имплантируемой конструкции бактериальной биологической пленки, обеспечивая более высокий процент выделения при бактериологическом исследовании чистой культуры. Бактериологическое исследование образцов таких биологических материалов, как суставной аспират или образцы тканей, полученных во время оперативного вмешательства, часто не эффективно. Культивирование жидкости, полученной в результате ультразвуковой обработки компонентов эндопротеза, позволяет количественно определить микробную обсемененность, а также продемонстрировать рост чувствительности относительно других бактериологических методов [14]. Это особенно важно тогда, когда больным проводили антибактериальную терапию в предоперационном периоде. Применение этой методики способствовало увеличению частоты выявления имплантат-ассоциированной инфекции у больных с латентными ее формами, считавшимися ранее асептическим расшатыванием компонентов эндопротеза. Комплексная трактовка данных микробиологического анализа извлеченных интраоперационно компонентов эндопротеза с определением класса перипротезной мембраны способствует последовательному повышению диагностической значимости методики [15].

В настоящее время установлено ведущее значение *S. aureus* и *S. epidermidis* в этиологической структуре имплантат-ассоциированной инфекции, что связано с их возможностью активно образовывать многоуровневые бактериальные биологические пленки на абиотических поверхностях имплантируемых конструкций. Жизнедеятельность микроорганизмов в структуре биологических пленок делает затруднительной выявление имплантат-ассоциированной инфекции и уменьшает эффективность антибактериальной терапии, в том числе препаратами, обладающими высокой активностью в отношении метициллин-резистентных стафилококков [16, 17].

Учитывая изложенное, можно заключить, что только совокупность лабораторных и интраскопических данных и микробиологическое изучение извлеченных интраоперационно компонентов эндопротеза с помощью ультразвука дают возможность со значительной вероятностью выявить имплантат-ассоциированную инфекцию и идентифицировать ее этиологический фактор [18].

Хирургическое лечение перипротезной инфекции зависит от ряда факторов, а именно: от срока и причин возникновения инфекционного процесса, его распространенности, состояния имплантируемой конструкции (стабильный или нестабильный) и окружающей ее костной ткани, а также сопутствующей патологии пациента [19].

В настоящее время выделяют три способа хирургического лечения перипротезной инфекции коленного сустава: с сохранением компонентов эндопротеза; с удалением компонентов эндопротеза с отсроченным замещением его (одно- или двухэтапным); с перманентным удалением (резекционные артропластики, артродезы, ампутации) [20].

Тактика лечения пациентов с глубокой имплантат-ассоциированной инфекцией с сохранением стабильности эндопротеза изменялась во времени. Первоначально этим больным осуществлялась ревизия эндопротеза, дебридмент с сохранением последнего, приточно-отточное дренирование в сочетании с длительной рациональной антибактериальной терапией, что приводило к излечиванию патологического процесса только лишь в 21–30 % случаев [21, 22]. Следует учитывать возможность образования на абиотической поверхности микробной биологической пленки, устойчивой к механическим и химическим воздействиям и антибактериальным препаратам, что послужило причиной для отказа от этой методики [23, 24]. С течением времени процедурой выбора стало удаление всех компонентов эндопро-

теза для лечения большинства случаев глубокой перипротезной инфекции. [25].

Стоит отметить, что встречаемость эффективной эрадикации инфекционного процесса при двухэтапном способе лечения больше, чем при одноэтапном, но меньше, чем при резекционных способах [26].

Проблема лечения имплантат-ассоциированной инфекции коленного сустава состоит в создании «единого комплекса мероприятий» при выборе хирургической тактики лечения больных, направленного на микробную деконтаминацию области хирургического вмешательства, сохранение анатомических взаимоотношений в суставе и полной или ограниченной функциональности, что обеспечивает скорейшее восстановление опороспособности конечности и повышает эффективность последующего реТЭП сустава. Больше всего указанным условиям соответствуют операции двухэтапного реТЭП с применением артикулирующих спейсеров, импрегнированных антимикробными химиопрепаратами [27]. Первым этапом удаляют все имплантаты, выполняют тщательный дебридмент и устанавливают цементный спейсер на 12 недель. Применение последнего дает возможность не только купировать гнойный процесс, но и сохранить больному активные движения в суставе. В случае ликвидации инфекционного процесса артикулирующий спейсер заменяют на классический эндопротез. [28].

История использования спейсеров на основе «костного цемента» с антибиотиками в составе для лечения глубокой имплантат-ассоциированной инфекции крупных суставов датируется 1988–1989 гг., а первый промышленный артикулирующий спейсер был представлен в 1992 г.: система для коленного сустава PROSTALAC® — Prosthesis with Antibiotic-Loaded Acrylic Cement (De Puy, США) [29].

Однако выбор спейсеров различных конфигураций является нерешенной задачей. Позитивными моментами последних могут быть местная антибактериальная терапия, сокращение объема мертвого пространства, сохранение объема движений в коленном суставе. К недостаткам относят возможность перипротезных переломов, нестабильности и смещения спейсера [30].

Таким образом, можно говорить о том, что данная тема недостаточно изучена и требует дальнейшего углубленного исследования. Имеющиеся методики диагностического поиска малоинформативны, что приводит к запоздалой диагностике, а многочисленные различные способы консервативного и хирургического лечения имплантат-ассоциированной инфекции свидетельствуют об отсутствии единого подхода к лечению данной категории пациентов.

Конфликт интересов. Работа выполнена в рамках государственного задания «Оптимизация тактики диагностического поиска и лечения скрытой перипротезной инфекции области коленного сустава» (регистрационный номер АААА-А18-118020290181-3).

Авторский вклад: концепция и дизайн исследования — Р. А. Зубавленко, В. Ю. Ульянов; получение данных — Р. А. Зубавленко; анализ данных — Р. А. Зубавленко; интерпретация результатов — Р. А. Зубавленко; написание статьи — Р. А. Зубавленко; утверждение рукописи для публикации — В. Ю. Ульянов.

References (Литература)

1. Preobrazhenskiy PM, Kazemirskiy AV, Goncharov MYu. Current views on diagnosing and treatment of patients with periprosthetic infection after the knee arthroplasty. Genij ortopedii 2016; (3): 94–104. Russian (Преображенский П. М., Каземирский А. В., Гончаров М. Ю. Современные взгляды на диагностику и лечение пациентов с перипротезной инфекцией после эндопротезирования коленного сустава. Гений ортопедии 2016; (3): 94–104).

2. Saveliev VS. Russian national guidelines for classification of the infection nature with respect to the level of injury. M., 2009; 92 p. Russian (Савельев В. С. Российские национальные рекомендации характера инфекции по уровням поражения. М., 2009; 92 с.).

3. Norkin IA, Shpinyak SP, Girkalo MV, Barabash AP. Outcomes of surgical treatment of infectious complications after large joints arthroplasty. Vestnik travmatologii i ortopedi im. N. N. Priorova 2014; (3): 67–71. Russian (Норкин И. А., Шпиняк С. П., Гиркало М. В., Барабаш А. П. Исходы хирургического лечения инфекционных осложнений тотального эндопротезирования крупных суставов. Вестник травматологии и ортопедии им. Н. Н. Приорова 2014; (3): 67–71).

4. Slobodskoy AB, Osintsev EYu, Lezhnev AG. Complications in Hip Arthroplasty. Vestnik travmatologii i ortopedii im. N. N. Priorova 2011; (3): 59–63. Russian (Слободской А. Б., Осинцев Е. Ю., Лежнев А. Г. Осложнения после эндопротезирования тазобедренного сустава. Вестник травматологии и ортопедии им. Н. Н. Приорова 2011; (3): 59–63).

5. Mamonova IA, Gladkova EV, Ulyanov VYu, et al. The characteristics of cellular element of immunity before and after endoprosthesis of large joints. Saratov Journal of Medical Scientific Research 2016; 12 (2): 182–5. Russian (Мамонова И. А., Гладкова Е. В., Ульянов В. Ю. и др. Особенности состояния клеточного звена иммунитета до и после эндопротезирования крупных суставов. Саратовский научно-медицинский журнал 2016; 12 (2): 182–5).

6. Spinayk SP, Barabash AP, Lyasnikova AV. The use of spacers in the treatment of infectious complications in total knee replacement. Modern problems of science and education 2015; (5): 3. Russian (Шпиняк С. П., Барабаш А. П., Лясникова А. В. Применение спейсеров в лечении инфекционных осложнений тотального эндопротезирования коленного сустава. Современные проблемы науки и образования 2015; (5): 3).

7. The diagnosis of periprosthetic joint infections of the hip and knee guideline and evidence report. Adopted by the American Academy of Orthopaedic Surgeons. Board of Directors June 18, 2010. http://www.aaos.org/research/guidelines/PJIguideline.pdf

8. Artini M, Romano C, Manzoli L, et al. Staphylococcal IgM enzyme-linked immunosorbent assay for diagnosis of periprosthetic joint infections. J Clin Microbiol 2011; 49 (1): 423–5.

9. Austin MS, Ghanem E, Joshi A, et al. A simple, cost-effective screening protocol to rule out periprosthetic infection. J Arthroplasty 2008; (23): 65–8.

10. Bottner F, Wegner A, Winkelmann W, et al. Interleukin-6, procalcitonin and TNF-alpha: markers of peri-prosthetic infection following total joint replacement. J Bone Joint Surg Br 2007; (89): 94–9.

11. Di Cesare PE, Chang E, Preston CF, Liu CJ. Serum interleukin-6 as a marker of periprosthetic infection following total hip and knee arthroplasty. J Bone Joint Surg Am 2005; (87): 1921–7.

12. Glehr M, Friesenbichler J, Hofmann G, Bernhardt GA, Zacherl M, et al. Novel biomarkers to detect infection in revision hip and knee arthroplasties. Clin Orthop Relat Res 2013; 471 (8): 2621–8.

13. Trampuz A, Piper KE, Jacobson MJ, Hanssen AD, Unni KK, Osmon DR, et al. Sonication of removed hip and knee prostheses for diagnosis of infection. N Engl J Med 2007; 357 (7): 654–63.

14. Janz V, Wassilew GI, Hasart O, Matziolis G, Tohtz S, Perka C. Evaluation of sonicate fluid cultures in comparison to histological analysis of the periprosthetic membrane for the detection of periprosthetic joint infection. Int Orthop 2013; 37 (5): 931–6.

15. Shpinyak SP. The optimization of diagnostics and treatment of periprosthetic knee infection: Proceedings of Regional Traumatologists and Orthopedists Community. Saratov, 2017. Russian (Шпиняк С. П. Оптимизация диагностики и лечения перипротезной инфекции коленного сустава: Заседание Областного общества травматологов-ортопедов. Саратов, 2017).

16. Shpinyak SP. The choice of surgical intervention in periprosthetic knee infection. In: Technological innovations in traumatology, orthopedics and neurosurgery: integrity of research and practice the materials of All-Russian Research and Practice Conference with international participation. Saratov: Amirit, 2017; 344–7. Russian (Шпиняк С. П. Выбор оперативного вмешательства при перипротезной инфекции коленного сустава. В сб.: Технологические инновации в травматологии, ортопедии и нейрохирургии: интеграция науки и практики: мат-лы Всеросс. науч.-практ. конф. с междунар. уч. Саратов: Амирит, 2017; 344–7).

17. Kraay MJ, Goldberg VM, Fitzgerald SJ, Salata MJ. Cementless two-staged total hip arthroplasty for deep periprosthetic infection. Clin Orthop 2005; (441): 243–9.

18. Kundu ZS, Gupta V, Gogna P, Sangwan SS. Partial-limb salvage after persistent infection in the distal femoral prosthesis: straight-plasty — a novel technique. J Coll Physicians Surg Pak 2014; 24 (3): 213–5. DOI: 03.2014/JCPSP.213215.

19. Siebel T, Kelm J, Porsch M, Regitz T, Neumann WH. Two-stage exchange of infected knee arthroplasty with an prosthesis-like interim cement spacer. Acta Orthop Belg 2002; (68): 150–6.

20. Slobodskoy AB, Osintsev EYu, Lezhnev AG. Complications after hip joint arthroplasty. Vestnik travmatologii i ortopedii imeni N.N. Priorova 2011; (3): 59–63. Russian (Слободской А.Б., Осинцев Е.Ю., Лежнев А.Г. Осложнения после эндопротезирования тазобедренного сустава. Вестник травматологии и ортопедии 2011; (3): 59–63).

21. Kuzmin II, Isaeva MP. The problem of infectious complications in joint arthroplasty. Vladivostok: Dalnauka, 2006; 123 p. Russian (Кузьмин И.И., Исаева М.П. Проблема инфекционных осложнений в эндопротезировании суставов. Владивосток: Дальнаука, 2006; 123 с.).

22. Booth RE Jr, Lotke PA. The results of spacer block technique in revision of infected total knee arthroplasty. Clin Orthop Relat Res 1989; (248): 57–60.

23. Wilde AH, Ruth JT. Two-stage reimplantation in infected total knee arthroplasty. Clin Orthop Relat Res 1988; (236): 23–35.

24. Duncan CP, Beauchamp CP, Masri B. The antibiotic loaded joint replacement system: A novel approach to the management of the infected knee replacement. J Bone Joint Surg (Br) (suppl III) 1992; (74): 296.

25. Haddad FS, et al. The PROSTALAC functional spacer in two-stage revision for infected knee replacements. J Bone Joint Surg (Br) 2000; (82): 807–12.

26. Hsieh PH, Shih CH, Chang YH, Lee MS, Shih HN, Yang WE. Two-stage revision hip arthroplasty for infection: comparison between the interim use of antibiotic-loaded cement beads and a spacer prosthesis. J Bone Joint Surg Am 2004; 86-A (9): 1989–97.

27. Jung J, Schmid NV, Kelm J, Schmitt E, Anagnostakos K. Complications after spacer implantation in the treatment of hip joint infections. Int J Med Sci 2009; 6 (5): 265–73.

28. Efimenko NA, Gritsuk AA, Sereda AP, et al. Preventive treatment of surgical infections in traumatology and orthopedics: the use of antibiotics in bone cement. Infeksii v khirurgii 2009; (2): 15–27. Russian (Ефименко Н.А., Грицук А.А., Середа А.П. и др. Профилактика инфекций области хирургического вмешательства в травматологии и ортопедии: использование антибиотика в костном цементе. Инфекции в хирургии 2009; (2): 15–27).

29. Kuropatkin GV, Akhtyamov IF. Bone cement in traumatology and orthopedics. 2nd edition, revised. Kazan: TaGraf, 2014; 188 p. Russian (Куропаткин Г.В., Ахтямов И.Ф. Костный цемент в травматологии и ортопедии. 2-е изд., доп. и перераб. Казань: ТаГраф, 2014; 188 с.).

30. Nadev AA, Fitzek J, Gorbachev V, et al. The method of temporary replacement of implants in the revision of haematic knee and hip implants. Clinical gerontology 2008; (2): 47–52. Russian (Надев А.А., Фитцек Ж., Горбачев В. и др. Методика временного замещения имплантатов при ревизии нагноившихся эндопротезов коленного и тазобедренного суставов. Клиническая геронтология 2008; (2); 47–52).

УДК 617–089.844:611.986 Обзор

АСПЕКТЫ МИНИ-ИНВАЗИВНОЙ ХИРУРГИИ СТАТИЧЕСКИХ ДЕФОРМАЦИЙ ПЕРЕДНЕГО ОТДЕЛА СТОП (ОБЗОР)

А.М. Имамов *— НИИ травматологии, ортопедии и нейрохирургии ФГБОУ ВО «Саратовский ГМУ им. В.И. Разумовского» Минздрава России, врач травматолог-ортопед;* ***И.А. Норкин*** *— директор НИИ травматологии, ортопедии и нейрохирургии ФГБОУ ВО «Саратовский ГМУ им. В.И. Разумовского» Минздрава России, профессор, доктор медицинских наук;* ***О.Ю. Воскресенский*** *— НИИ травматологии, ортопедии и нейрохирургии ФГБОУ ВО «Саратовский ГМУ им. В.И. Разумовского» Минздрава России, заведующий травматолого-ортопедическим отделением №2, врач травматолог-ортопед, кандидат медицинских наук;* ***О.Л. Емкужев*** *— НИИ травматологии, ортопедии и нейрохирургии ФГБОУ ВО «Саратовский ГМУ им. В.И. Разумовского» Минздрава России, врач травматолог-ортопед, кандидат медицинских наук;* ***К.М. Мурадалиев*** *— НИИ травматологии, ортопедии и нейрохирургии ФГБОУ ВО «Саратовский ГМУ им. В.И. Разумовского» Минздрава России, врач травматолог-ортопед;* ***В.В. Зоткин*** *— НИИ травматологии, ортопедии и нейрохирургии ФГБОУ ВО «Саратовский ГМУ им. В.И. Разумовского» Минздрава России, врач травматолог-ортопед;* ***Р.А. Зубавленко*** *–ФГБОУ ВО «Саратовский ГМУ им. В.И. Разумовского» Минздрава России, кафедра травматологии и ортопедии, аспирант.*

THE ASPECTS OF MINIMALLY INVASIVE SURGERY OF FOREFOOT STATIC DEFORMITIES (REVIEW)

A.M. Imamov — *Scientific Research Institute of Traumatology, Orthopedics and Neurosurgery of Saratov State Medical University, traumatologist and orthopedist;* ***I.A. Norkin —*** *Director of Scientific Research Institute of Traumatology, Orthopedics and Neurosurgery of Saratov State Medical University, Professor, Doctor of Medical Sciences;* ***O.Yu. Voskresenskiy —*** *Scientific Research Institute of Traumatology, Orthopedics and Neurosurgery of Saratov State Medical University, Head of Second Traumatology and Orthopedics Department, traumatologist and orthopedist, Candidate of Medical Sciences;* ***O.L. Emkuzhev —*** *Scientific Research Institute of Traumatology, Orthopedics and Neurosurgery of Saratov State Medical University, traumatologist and orthopedist, Candidate of Medical Sciences;* ***K.M. Muradaliev —*** *Scientific Research Institute of Traumatology, Orthopedics and Neurosurgery of Saratov State Medical University, traumatologist and orthopedist;* ***V.V. Zotkin —*** *Scientific Research Institute of Traumatology, Orthopedics and Neurosurgery of Saratov State Medical University, traumatologist and orthopedist;* ***R.A. Zubavlenko*** *— Department of Traumatology and Orthopedics of Saratov State Medical University, post-graduate student.*

Дата поступления — 24.08.2018 г. Дата принятия в печать — 06.09.2018 г.

***Имамов А.М., Норкин И.А., Воскресенский О.Ю., Емкужев О.Л., Мурадалиев К.М., Зоткин В.В., Зубавленко Р.А.* Аспекты мини-инвазивной хирургии статических деформаций переднего отдела стоп (обзор). Саратовский научно-медицинский журнал 2018; 14 (3): 540–545.**

Обзор посвящен различным подходам к возможностям мини-инвазивной хирургии при лечении статических деформаций переднего отдела стоп. Основу для мини-инвазивной коррекции статических деформаций переднего отдела стопы составляют методологические подходы, направленные на осуществление нефиксируемых клиновидных остеотомий первой плюсневой кости и основной фаланги большого пальца при сбережении противоположного основанию клина кортикального слоя, а также центральных плюсневых костей, удлиняющих тенотомий разгибателей без наложения сухожильного шва, что обеспечивает правильную с ортопедической точки зрения ориентацию головок плюсневых костей под влиянием ранней полной физической нагрузки на стопу и создает препятствие избыточному перемещению сухожильных концов.

Ключевые слова: мини-инвазивная хирургия, стопа, передний отдел, статические деформации.

***Imamov AM, Norkin IA, Voskresenskiy OYu, Emkuzhev OL, Muradaliev KM, Zotkin VV, Zubavlenko RA.* The aspects of minimally invasive surgery of forefoot static deformities (review). Saratov Journal of Medical Scientific Research 2018; 14 (3): 540–545.**

The review illustrates various approaches to the potential of minimally invasive surgery in forefoot static deformities treatment. We demonstrated that methods aimed at the performance of nonlocking wedge osteotomy of first metatarsal bone and of proximal phalanx of big toe with preservation of cortex wedge contralateral to the base as well as of central metatarsal, extending tenotomies of flexors without tendon suture are the base for minimally invasive correction of forefoot static deformities providing orthopedically correct orientation of metatarsal heads under the early full postoperative load on the foot and preventing excessive dislocation of tendon ends.

Key words: minimally invasive surgery, foot, forefoot, static deformities.

Технологический прогресс в травматологии и ортопедии обеспечил совершенствование методов хирургического лечения различных заболеваний стоп, ранее считавшихся весьма значительным бременем как для больных, так и большинства практикующих врачей-ортопедов. Хирургическая коррекция деформаций стопы в настоящее время нацелена на ортопедическое восстановление всех компонентов статической деформации, а также компонентов, определяющих ее возникновение и развитие. С целью адекватного решения данных задач ранее хирургами осуществлялись обширные открытые оперативные доступы [1, 2].

Особенностью современной хирургии стоп является вектор, направленный на распространение мини-инвазивных способов, обеспечивающих уменьшение частоты встречаемости типичных для открытой хирургии осложнений и продолжительности реабилитации в послеоперационном периоде [3]. В хирургии переднего отдела стопы мини-инвазивный подход обеспечивает осуществление операций под электронно-оптической навигацией через небольшие доступы без скелетирования и препаровки инструментируемых анатомических образований [4].

Мини-инвазивная хирургия стоп продвигалась подиатрами не только в сторону осуществления реконструктивных вмешательств. Так, в 1965 г. B. Addante продемонстрировал в подиатрической медицине способ закрытой остеоклазии центральных плюсневых костей, выполняемую им для устранения натоптышей, сопровождающихся болевым синдромом [5]. Значительным дефектом таковых мини-инвазивных вмешательств стала необходимость многократного (каждые 3–6 месяцев), повторения инъекций или замены интродьюсеров, что приводило к вторичным дегенеративным процессам жировой клетчатки и сильно повысило вероятность инфекционно-воспалительных осложнений.

В 1990 г. P. Bosch разработал мини-инвазивную вариацию операции G. Hohmann. При ее выполнении участки первой плюсневой кости крепились проведенной через прокол кожных покровов спицей, конец ее не инвагинировался в окружающие мягкотканые элементы. Последнюю удаляли в среднем через месяц, а нагрузку на стопу допускали сразу же. Предложенная P. Bosch операция была подхвачена в Италии: B. Magnan предложил осуществлять идентичную операцию на пятой плюсневой кости и показал преимущества остеотомии в лечении как невыраженной, так и грубой вальгусной деформации большого пальца стопы. В 1997 г. впервые в Италии был реализован курс обучения мини-инвазивным способам хирургической коррекции деформаций стоп [5].

Развитие мини-инвазивной хирургии стоп в Европе позволило одному из ведущих ортопедов Северной Америки S. Barrett заявить о возникшем реэкспорте и потребности в возрождении чрескожной хирургии. Чрескожная хирургия стопы основана в США хирургами-подиатрами несколько десятилетий тому назад и в течение определенного времени продолжала оставаться практически неизведанной для хирургов-ортопедов [6]. Данная тенденция связана с высокой мотивацией подиатров к обеспечению амбулаторной хирургической помощи. Им необходимо было разрабатывать хирургические вмешательства, сопровождающиеся незначительной травматичностью, возможностью их осуществления под местной анестезией, непродолжительным и безболезненным периодом реабилитации в послеоперационном периоде. В большой степени фундаментальные предпосылки для прогресса мини-инвазивной хирургии стоп определены M. Davidson (1969), B. Helal (1975), S. Pedowitz (1988) и E. Leventen (1990), которые показали вероятность нагружения стоп непосредственно после осуществления корригирующих остеотомий центральных плюсневых костей без внутренней фиксации остеотомированных фрагментов. Такая ситуация связывалась с тем, что под влиянием раннего нагружения дистальные фрагменты плюсневых костей перемещаются в ортопедически выгодном направлении и их головки «находят» оптимальное расположение. Так, B. Helal (1975), проанализировал в собственной работе исходы различных способов остеотомий, определив их недостатки: поперечные и близкие к ним остеотомии давали дорсальный изгиб плюсневой кости без ее укорочения. Использование Z-образных остеотомий обеспечивало необходимое укорочение, но требовало внутренней фиксации и

Ответственный автор — Имамов Аслан Муайедович
Тел.: +7 (917) 2146262
E-mail: sarniito@yandex.ru

значительного периода разгрузки в послеоперационном периоде. Осуществив поперечные остеотомии на границе средней и дистальной третей центральных плюсневых костей по способу, разработанному W. Thomas (1969), B. Helal обнаружил, что наилучшие клинические результаты были достигнуты при перемещении остеотомированных фрагментов на полный поперечник. Данное смещение обеспечивало не только укорочение плюсневых костей, но и дорсализацию их головок. B. Helal разработал оригинальную методику косой остеотомии, включавшей «телескопическое» перемещение фрагментов. Частой хирургической манипуляцией при мини-инвазивных хирургических вмешательствах являются тенотомии разгибателей, осуществляемые для купирования молоткообразной деформации пальцев. Пересечение сухожилия длинного разгибателя посредством прокола кожи без дополнительного сшивания диктуется «фиброапоневротической структурой, прочно фиксирующей его к подошвенной поверхности плюснефалангового сустава и основанию основной фаланги» [7]. Фокусировались ли на данном анатомическом образовании подиатры, первыми внедрившие описанную манипуляцию в повседневную жизнь, или дошли до необходимости ее выполнения эмпирическим путем, из открытых информационных источников, неизвестно. Однако на данные S. Sarrafian имеется ссылка в руководстве M. de Prado (2003). P. Golano, один из авторов руководства, наглядно продемонстрировал крепление сухожилия межсухожильными растяжениями, фиксирующими проксимальный конец пересеченного сухожилия от избыточного перемещения и определяющими последующую реинсерцию. Другим важным фактором позитивного результата чрескожной хирургии стало тщательное наложение фиксирующей повязки, наложению которой придавалась ведущая роль и в традиционной хирургии до момента возникновения внутренних фиксаторов.

Одним из значимых условий для возникновения и успешного внедрения в клиническую работу мини-инвазивной хирургии является комбинация в ходе одной хирургической сессии компонентов «открытой» и мини-инвазивной инструментации, что может быть возможным не только в период практической отработки минимально инвазивных методик, но и в рутинной клинической работе подиатра, владеющего навыками чрескожной хирургии.

Наиболее ранние сведения об остеотомии плюсневой кости, произведенной при hallux valgus, встречаются в работе J. Reverdin (1881). Первое описание закрытой клиновидной остеотомии отводится ортопеду из Британии A. Barker (1884), суть операции которого была примитивной и доступной каждому, кто был ознакомлен с рутинно осуществляющимися в тот период остеотомиями по поводу genu valgum. Очевидно, что восприятие простоты выполнения хирургических приемов было ошибочным, так как базировалось на стаже применения всего лишь единственной операции. Позднее ортопед из Соединенных Штатов Америки W. Peabody (1931), в 1927 г. продемонстрировавший на Клиническом конгрессе в Детройте видеозапись хирургического вмешательства Ревердина в комбинации с восстановлением внутренней боковой связки и уже тогда применявший при осуществлении остеотомии моторную пилу, не рекомендовал использование этой техники практикующим ортопедам, «готовым выделять лишь полчаса на операцию по поводу hallux valgus».

Канонически остеотомии первой плюсневой кости подразделяются на дистальные, проксимальные (базальные) и диафизарные [9, 10]. Прототипом впервые выполненной чрескожной остеотомии первой плюсневой кости стала операция Вильсона, первоначально применявшаяся им для коррекции ювенильного hallux valgus. Остеосинтез костных фрагментов авторской методикой не осуществлялся. После хирургического вмешательства стопу фиксировали гипсовой лонгетой до уровня коленного сустава. Суть мини-инвазивной вариации остеотомии Вильсона была представлена Л. Вейлем (L. Weil) в 1970-х гг. ортопедам С. Кесслеру, учителю С. Айшема, и А. Плону (S. Kessler, A. Plon). Кесслер осуществлял данную остеотомию через минимальный тыльный доступ, используя фрезу Shannon 44. Линия пропила ориентировалась им под углом по типу остеотомии Weil [10, 11], что преследовало цель предупреждать дорсальное смещение головки первой плюсневой кости. Позднее A. Plon и B. Arnold видоизменили остеотомию в V-образную, осуществляя последнюю из медиального хирургического доступа. Эти авторы впервые стали маркировать отверстие спицей в центре головки, осуществляя от него тыльное и подошвенное плечи распила. Внутренняя фиксация костных фрагментов не осуществлялась. На полтора месяца посредством повязки фиксировали стопу. Осуществляли данное хирургическое вмешательство амбулаторно. Отдельными ортопедами чрескожная остеотомия Вильсона осуществляется и в настоящее время [11]. Данная операция предполагает два способа ее выполнения: без остеосинтеза или с фиксацией двумя вводимыми через проколы кожи спицами. Нестабильность костных фрагментов — главный негативный момент первого способа выполнения, хотя и спицы не дают значительной стабилизации. Свободные концы спиц увеличивают риск повреждения кожных покровов и инфекционно-воспалительных осложнений. Сложности в выборе ортопедической обуви в послеоперационном периоде также определяют отрицательные моменты операции.

Более известной, чем чрескожная модификация операции Вильсона, стала остеотомия Ревердина — Айшема [12], разработчик которой решил осуществлять клиновидную остеотомию не перпендикулярно — от тыльной к подошвенной поверхности первой плюсневой кости, а под углом — от тыльного-дистального к подошвенному-проксимальному. Данная ориентация дает относительную возможность стабилизации фрагментов и снижает риск травматизации сесамовидного гамака за счет проксимализации пропила в области шейки первой плюсневой кости [12]. Наибольшую стабильность фрагментам кости дает обеспечение целостности латерального кортикального слоя: при осуществлении вмешательства фреза должна быть ориентирована на расстоянии 2–3 мм от него. Завершается выполнение открытой клиновидной остеотомии ручной остеоклазией.

Операция Ревердина — Айшема во всех случаях комбинируется с остеотомией Akin и латеральным релизом первого плюснефалангового сустава. В 1991 г. в США были представлены данные ретроспективного исследования применения нефиксируемых чрескожных дистальных остеотомий [13]. Благодаря этим исследованиям установлено, что подобный тип операций составляет альтернативу традиционным способам хирургического лечения деформаций стоп. T. Bauer (2010), один из французских коллег S. Isham, изучив исходы 104 вмешательств, осуществленных в

период с 2004 по 2006 г., советовал лимитировать показания к проведению операции Ревердина — Айшема, используя ее в случаях изолированной невыраженной вальгусной деформации первого пальца на фоне увеличенного угла наклона кнаружи дистальной суставной поверхности первой плюсневой кости при конгруэнтном первом плюснефаланговом суставе.

Максимально распространенной стала операция Боша, которую также называют операцией Боша — Маньяна, во время которой после выполнения фрезой через медиальный микродоступ линейной субкапитальной остеотомии первой плюсневой кости головку ее смещают кнаружи вплоть до полного поперечника с помощью специального инструмента. Фиксацию костных фрагментов выполняют спицей, вводимой через прокол кожи у внутреннего края ногтевой пластинки вдоль внутреннего края фаланг первого пальца и головки первой плюсневой кости непосредственно в костномозговой канал первой плюсневой кости. Удаляется спица через месяц после операции. Положительные моменты данного хирургического вмешательства состоят в его технической простоте и минимальной травматичности, отсутствии потребности в эксцизии медиального экзостоза головки и латеральном релизе, возможности ликвидации вывиха сесамовидных костей. К негативным последствиям относится возникновение свободного конца спицы над кожными покровами, наличие костного выступа в месте вхождения спицы в канал плюсневой кости, невозможность осуществления остеотомии Akin. В 2011 г. A. Scala представил на III Международном конгрессе по мини-инвазивной хирургии стопы в Брюгге данные об исходах 156 модифицированных хирургических вмешательств Bosch, при выполнении последних спица проводилась не через первый палец. Ранее J. Asuncion и D. Poggio (2009) продемонстрировали способ крепления фрагментов плюсневой кости спицей с нарезкой. Данные технические подходы дают возможность осуществить одновременное осуществление остеотомии основной фаланги. B. Magnan (2008) рекомендует осуществлять ее открытую нефиксируемую клиновидную остеотомию. Однако значительная вероятность замедленной консолидации или отсутствия таковой, вероятно, не даст возможности данному варианту остеотомии Akin получить распространение в клинической практике.

Аналогичная вариация дистальной линейной остеотомии первой плюсневой кости широко распространяется итальянскими хирургами — это так называемая операция SERI. (от англ.: simple, effective, rapid and inexpensive, т.е. простая, эффективная, быстрая и дешевая), которая осуществляется через небольшой разрез пилой с узким лезвием. Так, S. Giannini доказывает, что применение пилы препятствует укорочению первой плюсневой кости и обеспечивает точную ориентацию плоскости остеотомии.

В последнее время усилия хирургов, способствующих развитию чрескожной хирургии, нацелены на внедрение методов внутренней фиксации остеотомий, изменяющих величину первого межплюсневого угла. Прототипом для врачей стала шевронная остеотомия, возможности, преимущества и недостатки которой широко известны. Посылы к разработке мини-инвазивных модификаций шевронной остеотомии осуществлялись и в традиционной хирургии стопы, но основывались на принципе оптимизации тех или иных этапов операции с учетом значительного хирургического опыта, а не на внесении кардинальных изменений в оперативные приемы. Наиболее часто в технике чрескожной шевронной остеотомии подвергаются критике неконтролируемое смещение и прочность фиксации головки [14]. Однако самым серьезным этапом хирургического вмешательства является остеосинтез. P. Carret и соавт. (2011), предварительно сообщая об исходах 56 чрескожных шевронных остеотомий, отметили, что лишь разработка и внедрение оригинальных устройств для остеосинтеза оптимизируют технологию введения винтов, являющуюся трудной составляющей этой хирургической операции.

Критических работ, посвященных дистальным чрескожным остеотомиям первой плюсневой кости, в доступной литературе недостаточно. Основываются эти исследования лишь на ограниченном опыте или малой выборке больных. Так, A. Kadakia и соавт. (2007), осуществив только 13 дистальных линейных остеотомий, пришли к выводу о недопустимо высокой распространенности осложнений (несращение, замедленная консолидация, остеонекроз головки, потеря коррекции). Общеизвестно, что это первые в практической деятельности специалистов чрескожные вмешательства, характеризующиеся пролонгацией кривой обучения. Именно данными обстоятельствами объяснялась значительная частота встречаемости неудовлетворительных исходов лечения. Описанный специалистами остеонекроз головки первой плюсневой кости является одним из характерных осложнений осуществляемых традиционными способами дистальных остеотомий. Отдельными специалистами ограничивается их применение у пациентов в возрасте 60 лет и старше вследствие недостаточного кровоснабжения головки и снижения минеральной плотности костной ткани в этот период [14, 15].

В работах отдельных авторов, рассматривающих вопросы чрескожной хирургии, осложнение в виде асептического некроза головки первой плюсневой описывается крайне редко. По данным W. Edwards (2005), остеонекроз возникает как следствие травматичной диссекции мягких тканей. Кроме того, к обозначенному необходимо добавить важность активного прижатия пальцев для нормальной ходьбы, последняя часто недооценивается практикующими врачами и не расценивается приверженцами остеотомии Weil как осложнение. Данный факт обусловлен тем, что при анализе ходьбы важная роль традиционно отводится определению величины давления в области головок плюсневых костей и пальцев [16]. W. L. Hughes и соавт. выполнили подобарографическое исследование интактных стоп 160 больных во время движения. Обнаружилось, что пальцы касаются пола в фазу контакта и давление под их кончиками аналогично таковому под головками плюсневых костей. Изучая подвижность пальцев у больных после выполнения дистальной метафизарной остеотомии, V. Darcel и соавт. (2009) в серии из 222 стоп обнаружили сохранение физиологического объема движений в плюснефаланговых суставах в 85% и формирование контрактуры только лишь в 0,5% случаев. Наряду с этим, J. Henry с соавт. (2011) при сопоставлении результатов двух хирургических вмешательств не зафиксировали статистически достоверных различий данного показателя, обратив внимание лишь на большую продолжительность отеков в послеоперационном периоде и заявив на основании полу-

ченных данных об отсутствии каких-либо преимуществ чрескожной техники. При этом специалисты выполняли оперативный доступ к плюсневым костям типичным остроконечным скальпелем и из данного доступа скелетировали зону остеотомии рашпилем с внешней и внутренней сторон, образуя резервную полость для работы фрезой, что, по нашему мнению, усиливало инвазивность операции. Отеки являются распространенным осложнением чрескожных остеотомий центральных плюсневых костей. В 16–22% случаев они встречаются в послеоперационном периоде до 3–4 месяцев [17] и, как правило, полностью купируются к 6 месяцам, не оказывая воздействия на конечный результат [18]. T. Bauer (2009) считает, что отеки свойственны для послеоперационного периода после дистальной метатарзальной мини-инвазивной остеотомии и не должны рассматриваться как осложнение. Аналогичное видение можно отметить и среди специалистов традиционного направления, которым представляется, что отеки не следует относить к осложнениям хирургической операции, так как они не являются симптомами ортопедической патологии.

Чрескожные вмешательства подробно описаны в руководстве M. de Prado и соавт. (2003), в котором приводятся данные о возможности выполнения латеральных экзостозэктомий головки пятой плюсневой кости в комбинации с медиальными капсулотомиями пятого плюснефалангового сустава (аналог латерального релиза при операциях на первом луче); субкапитальных, нефиксируемых диафизарных и базальных остеотомий пятой плюсневой кости. Здесь же отмечается также, что наиболее часто эти операции завершаются остеотомией основной фаланги пятого пальца (аналог остеотомии Akin). В свою очередь, ортопеды, пропагандирующие остеотомии Боша — Маньяна и мини-инвазивные SERI-остеотомии первой плюсневой кости, доказывают целесообразность осуществления аналогичных операций и на пятом луче [19].

Таким образом, хирургия статических деформаций переднего отдела стопы в настоящее время претерпевает значительный подъем. Некоторыми ортопедами разрабатываются новые и совершенствуются уже существующие способы хирургических вмешательств, инструментарий для их осуществления, устройства для фиксации костных фрагментов. На современном этапе практикующему врачу предоставляется возможность выбора способа решения практически любой из стоящих перед ним задач в зависимости от имеющегося у него хирургического опыта, оснащенности и традиций лечебно-профилактического учреждения. Наряду с этим, традиционная «открытая» хирургия стопы не всегда идет «в ногу» с общим развитием современной хирургии в направлении минимальной инвазивности, а также не всегда соответствует пожеланиям сегодняшних больных.

Конфликт интересов. Работа выполнена в рамках инициативного плана НИР НИИТОН ФГБОУ ВО «Саратовский государственный медицинский университет им. В. И. Разумовского» Минздрава России.

Авторский вклад: написание статьи — А. М. Имамов, И. А. Норкин, О. Ю. Воскресенский, О. Л. Емкужев, К. М. Мурадалиев, В. В. Зоткин, Р. А. Зубавленко; утверждение рукописи статьи для публикации — И. А. Норкин.

References (Литература)

1. Ezhov MYu. Foot: Degenerative and dystrophic diseases of foot and ankle joint. Nizhny Novgorod, 2011; 366 p. Russian (Ежов М. Ю. Стопа: Дегенеративно-дистрофические заболевания стопы и голеностопного сустава. Н. Новгород, 2011; 336 с.).

2. Kardanov AA, Makinyan LG, Lukin MP. Surgical treatment of first ray of a foot: history and contemporaneity. Moscow, 2008. 104 p. Russian (Карданов А. А., Макинян JI.Г., Лукин М. П. Оперативное лечение деформаций первого луча стопы: история и современные аспекты. М., 2008. 104 с.).

3. Zarogodniy NV. Herringbone osteotomy and SCARF osteotomy in the treatment of hallux valgus deformity. In: VIII Congress of Russian Traumatologists and Orthopedists: abstr. Samara, 2006; p. 186–7. Russian (Загородний Н. В. Шевронная остеотомия и остеотомия «SCARF» в лечении вальгусной деформации I пальцев стоп. В сб.: VIII съезд травматологов-ортопедов России: тез. докл. Самара, 2006; с. 186–7).

4. Minasov BSh, Gutov SP, Bilyalov AR, et al. The diagnostics of degenerative and dystrophic diseases of a foot. Ufa, 2005; 56 p. Russian (Минасов Б. Ш., Гутов С. П., Билялов А. Р. и др. Диагностика дегенеративно-дистрофических заболеваний стопы. Уфа, 2005; 56 с.).

5. Kotelnikov GP, Chernov AP, Losev II, et al. Our experience of surgical treatment of hallux valgus on great toe. Traumatology and orthopedics of Russia 2008; 2 (suppl): 120. Russian (Котельников Г. П., Чернов А. П., Лосев И. И. и др. Наш способ оперативного лечения вальгусного отклонения первого пальца стопы. Травматология и ортопедия России 2008; 2 (приложение): 120).

6. Minasov BSh, Gutov SP, Bilyalov AR, et al. Surgical treatment of degenerative and dystrophic foot deformities. Ufa, 2005; 84 p. Russian (Минасов Б. Ш., Гутов С. П., Билялов А. Р. и др. Хирургическое лечение дегенеративно-дистрофических заболеваний стоп. Уфа, 2005; 84 с.).

7. Barouk LS. Forefoot reconstruction. Paris: Springer Verlag, 2002; p. 359–64.

8. Maffulli N, Easley M, eds. Minimally Invasive Surgery of the Foot and Ankle. Springer Verlag London Limited, 2011; 470 p.

9. Robinson AH. Limbers JP. Modern concepts in the treatment of hallux valgus. Bone Joint Surg Br 2005; 87: 1038–45.

10. Imamov AM. Minimally invasive surgical and restorative treatment of forefoot deformities: PhD abstract. Saratov, 2016; 25 p. Russian (Имамов А. М. Малоинвазивное хирургическое и восстановительное лечение деформаций переднего отдела стоп: автореф. дис. … канд. мед. наук. Саратов, 2016; 25 с.).

11. Imamov AM, Kireev SI, Kireev VS, et al. Minimally invasive surgical correction of foot static deformities. In: Classics and innovations in traumatology and orthopedics: Proceedings of All-Russian research and practice conference for the 75th anniversary of Professor A. P. Barabash, 2016; p. 157–9. Russian (Имамов А. М., Киреев С. И., Киреев В. С. и др. Малоинвазивная хирургическая коррекция статических деформаций стоп. В сб.: Классика и инновации в травматологии и ортопедии: сборник материалов Всероссийской научно-практической конференции, посвященной 75-летию профессора А. П. Барабаша, 2016; с. 157–9).

12. Imamov AM, Emkuzhev OL, Kireev VS, et al. Navigation technology of subcutaneous distal osteotomy of metatarsal bones. In: The contribution of young scientists into the development of traumatology, orthopedics and neurosurgery: Proceedings of Research and Practice Conference of Young Scientists for the 75th anniversary of Professor V. G. Ninel, 2014; p. 45–7. Russian (Имамов А. М., Емкужев О. Л., Киреев В. С. и др. Навигационная технология подкожной дистальной остеотомии плюсневых костей. В сб.: Вклад молодых ученых в развитие травматологии, ортопедии и нейрохирургии: Научно-практическая конференция молодых ученых, посвященная 75-летию профессора В. Г. Нинеля, 2014; с. 45–7).

13. De Prado M, Ripoll PL, Vaquero J, et al. Tratamiento quirurgico per cutaneo del hallux mediante osteotomies multiples. Rev Orthop Traumatol 2003; 47: 406–16.

14. Berezhnoy SYu, Afanasyev DS. Transcutaneous osteotomy of central metatarsal bones in the treatment of static metatarsalgia. Astrakhan Medical Journal 2010; 5 (4): 83–6. Russian (Бережной С. Ю., Афанасьев Д. С. Чрескожная остеотомия центральных плюсневых костей в лечении статических метатарсалгий. Астраханский медицинский журнал 2010; 5 (4): 83–6).

15. Tadg AA, Protsko VG, Cherevtsov VN, et al. The comparison of the results of Weil and Helal osteotomies for

the treatment of metatarsalgia in secondary dislocation of the metatarsophalangeal joints 2, 3 and 4 metatarsals. Kazan Medical School Diary 2017; 3 (17): 54–61. Russian (Тадж А.А., Процко В.Г., Черевцов В.Н. и др. Сравнение результатов Хелал и Вейль остеотомии для лечения метатарзалгии при вторичном вывихе в плюснефаланговых суставах 2,3 и 4 плюсневых костей. Дневник казанской медицинской школы 2017; 3 (17): 54–61).

16. Khrennikov YaB, Pavlov VP. Combination treatment for anterior foot deformities via reconstructive and joint-sparing surgery in patients with rheumatoid arthritis. Rheumatology science and practice 2011; (3): 82–5. Russian (Хренников Я.Б., Павлов В.П. Комплексное лечение деформаций переднего отдела стоп у больных ревматоидным артритом с использованием реконструктивных и суставосберегающих операций. Научно-практическая ревматология 2011; (3): 82–5).

17. Kopysova VA, Kaplun VA, Gorodilov VZ, et al. Reconstructive operations in static foot deformity. Vestnik travmatologii i ortopedii im. N.N. Prioriva 2010; (2): 66–9. Russian (Копысова В.А., Каплун В.А., Городилов В.З. и др. Реконструктивные операции при статической деформации стопы. Вестник травматологии и ортопедии им. Н.Н. Приорова 2010; (2): 66–9).

18. Bezgodkov YuA, Al D, Oslanova AG. Biomechanical investigations of patients with foot deformities. Modern problems of science and education 2014; (2): 308. Russian (Безгодков Ю.А., Аль Д., Осланова А.Г. Биомеханические исследования у больных с деформациями стоп. Современные проблемы науки и образования 2014; (2): 308).

19. Rasputin DA. The features of forefoot treatment in elderly patients. In: Kotelnikov GP, Bulgakova SV, eds. Clinical and fundamental aspects of gerontology. Samara: Samara State Medical University, 2017; p. 386–9. Russian (Распутин Д.А. Особенности лечения заболеваний переднего отдела стоп у пациентов старшей возрастной группы. В сб.: Клинические и фундаментальные аспекты геронтологии / под ред. Г.П. Котельникова, С. В. Булгаковой. Самара: Самар. гос. мед. ун-т, 2017; с. 386–9).

УДК 616–092.6:616–008.63:616.72–018.3:616.728.3 Оригинальная статья

РОЛЬ ПРОВОСПАЛИТЕЛЬНЫХ ЦИТОКИНОВ И ФЕРМЕНТНОГО ЗВЕНА АНТИОКСИДАНТНОЙ СИСТЕМЫ В ДЕСТРУКЦИИ ГИАЛИНОВОГО ХРЯЩА НА РАННИХ СТАДИЯХ ПЕРВИЧНОГО ГОНАРТРОЗА

Е.В. Карякина *— НИИ травматологии, ортопедии и нейрохирургии ФГБОУ ВО «Саратовский ГМУ им. В.И. Разумовского» Минздрава России, главный научный сотрудник отдела фундаментальных и клинико-экспериментальных исследований, профессор, доктор медицинских наук;* ***Е.В. Гладкова*** *— НИИ травматологии, ортопедии и нейрохирургии ФГБОУ ВО «Саратовский ГМУ им. В.И. Разумовского» Минздрава России, начальник отдела фундаментальных и клинико-экспериментальных исследований, кандидат биологических наук;* ***Д.М. Пучиньян*** *— НИИ травматологии, ортопедии и нейрохирургии ФГБОУ ВО «Саратовский ГМУ им. В.И. Разумовского» Минздрава России, главный научный сотрудник отдела фундаментальных и клинико-экспериментальных исследований, профессор, доктор медицинских наук;* ***Н.А. Ромакина*** *— НИИ травматологии, ортопедии и нейрохирургии ФГБОУ ВО «Саратовский ГМУ им. В.И. Разумовского» Минздрава России, старший научный сотрудник отдела инновационных технологий в травматологии и ортопедии, кандидат медицинских наук;* ***С. В. Белова*** *— НИИ травматологии, ортопедии и нейрохирургии ФГБОУ ВО «Саратовский ГМУ им. В.И. Разумовского» Минздрава России, старший научный сотрудник отдела фундаментальных и клинико-экспериментальных исследований, доктор биологических наук.*

THE ROLE OF PROINFLAMMATORY CYTOKINES AND OF THE ENZYME ELEMENT OF ANTIOXIDANT SYSTEM IN THE DESTRUCTION OF HYALIN CARTILAGE AT THE EARLY STAGES OF PRIMARY GONARTHROSIS

E.V. Karyakina *— Scientific Research Institute of Traumatology, Orthopedics and Neurosurgery of Saratov State Medical University n.a. V.I. Razumovsky, Department of Fundamental, Clinical and Experimental Studies, Chief Research Assistant, Professor, Doctor of Medical Sciences;* ***E.V. Gladkova*** *— Scientific Research Institute of Traumatology, Orthopedics and Neurosurgery of Saratov State Medical University n.a. V.I. Razumovsky, Head of the Department of Fundamental, Clinical and Experimental Studies, Candidate of Biological Sciences;* ***D.M. Puchinyan*** *— Scientific Research Institute of Traumatology, Orthopedics and Neurosurgery of Saratov State Medical University n.a. V.I. Razumovsky, Department of Fundamental, Clinical and Experimental Studies, Chief Research Assistant, Professor, Doctor of Medical Sciences;* ***N.A. Romakina*** *— Scientific Research Institute of Traumatology, Orthopedics and Neurosurgery of Saratov State Medical University n.a. V.I. Razumovsky, Department of Innovative Projects in Traumatology and Orthopedics, Senior Research Assistant, Candidate of Medical Sciences;* ***S. V. Belova*** *— Scientific Research Institute of Traumatology, Orthopedics and Neurosurgery of Saratov State Medical University n.a. V.I. Razumovsky, Department of Fundamental, Clinical and Experimental Studies, Senior Research Assistant, Doctor of Biological Sciences.*

Дата поступления — 24.08.2018 г. Дата принятия в печать — 06.09.2018 г.

Карякина Е.В., Гладкова Е.В., Пучиньян Д.М., Ромакина Н.А., Белова С. В. **Роль провоспалительных цитокинов и ферментного звена антиоксидантной системы в деструкции гиалинового хряща на ранних стадиях первичного гонартроза. Саратовский научно-медицинский журнал 2018; 14 (3): 545–549.**

Цель: сравнительная оценка состояния суставного (гиалинового) хряща, провоспалительного звена цитокинового профиля и ферментного звена антиоксидантной системы крови у здоровых и больных на ранних стадиях первичного гонартроза. *Материал и методы*. У 34 больных с начальными проявлениями гонартроза (ГА) (основная группа) и 20 практически здоровых лиц (контрольная группа) в сыворотке крови иммуноферментным методом изучено содержание олигомерного матриксного белка хряща (COMP), супероксиддисмутазы 2 (митохондриальной) (СОД2) и ИЛ-1β. *Результаты*. В сыворотке крови больных ГА содержание COMP (Me=20,67 пг/мл; 25%-ный квартиль 14,70; 75%-ный квартиль 27,15) и ИЛ-1β (Me=4,74 пг/мл; 25%-ный квартиль 3,93; 75% квартиль 5,90) было статистически значимо выше ($p<0,05$), чем в группе контроля: COMP (Me=15,27 пг/мл; 25%-ный квартиль 8,86; 75%-ный квартиль 20,76) и ИЛ-1β (Me=3,59 пг/мл; 25%-ный квартиль 2,75; 75%-ный квартиль 3,83 пг/мл). При корреляционном анализе в контрольной группе выявлены: положительная сильная корреляция между COMP и ИЛ-1β ($r=+0,70$; $p=0,01$) и тенденция к отрицательной умеренной связи между COMP и СОД2 ($r=–0,43$; $p=0,08$); в основной группе между этими показателями связи были слабыми, статистически незначимыми. *Заключение*. У больных на ранних стадиях первичного ГА по сравнению со здоровыми лицами подтверждены наличие деструктивных процессов в суставном (гиалиновом) хряще и активация провоспалитель-

ного звена цитокинового профиля и ферментного звена антиоксидантной системы крови. При корреляционном анализе обнаружено снижение у больных ГА силы функциональных связей между показателями COMP — ИЛ-1β и COMP — СОД2, что свидетельствовало об изменении регуляторных влияний провоспалительных цитокинов и ферментного звена антиоксидантной системы крови на структурно-метаболическое состояние суставного (гиалинового) хряща в начальной стадии процесса.

Ключевые слова: остеоартроз, коленный сустав, олигомерный матриксный белок хряща, интерлейкин-1β, супероксиддисмутаза 2.

***Karyakina EV, Gladkova EV, Puchinyan DM, Romakina NA, Belova SV.* The role of pro-inflammatory cytokines and the enzyme element of antioxidant system in the destruction of hyalin cartilage at the early stages of primary gonarthrosis. Saratov Journal of Medical Scientific Research 2018; 14 (3): 545–549.**

Aim: comparative assessment of the state of joint (hyaline) cartilage, pro-inflammatory component of cytokine profile and enzyme element of blood antioxidant system in healthy individuals and patients at the early stages of gonarthrosis. *Materials and Methods*. The content of cartilage oligomeric matrix protein (COMP), superoxide dismutase-2 (mitochondrial) (SOD-2) and interleukin-1β (IL-1β) was studied in 34 individuals with initial signs of gonarthrosis (main group) and in 20 conventionally healthy individuals (control group) in blood serum by ELISA. *Results.* In the serum of patients with GA, the content of COMP (Me=20.67 pg/ml; 25% quartile 14.70; 75% quartile 27.15) and IL-1β (Me=4.74 pg/ml; 25% quartile 3.93; 75% quartile 5.90) was statistically significantly higher (p<0.05) than in the control group: COMP (Me=15.27 pg/ml; 25% quartile 8.86; 75% quartile 20.76 and IL-1β (Me=3.59 pg/ml; 25% quartile 2.75; 75% quartile 3/83). A correlation analysis in the control group revealed a positive strong correlation between COMP and IL-1β (r=+0.70; p=0.01) and a tendency toward a negative moderate association between COMP and SOD2 (r=–0.43; p=0.08); in the main group between these indicators, the connections were weak, statistically insignificant. *Conclusion.* Patients in the early stages of primary GA compared with healthy individuals confirmed the presence of destructive processes in the articular (hyaline) cartilage and the activation of the proinflammatory element of the cytokine profile and the enzyme level of the antioxidant system of the blood. The correlation analysis revealed a decrease in the strength of functional links in patients with GA, between the indicators of COMP — IL-1β and COMP — SOD2, which indicated a change in the regulatory effects of proinflammatory cytokines and the enzyme element of the antioxidant system of the blood on the structural-metabolic state of the articular (hyaline) cartilage in the initial stage process.

Key words: osteoarthritis, knee joint, cartilage oligomeric matrix protein (COMP), interleukin-1β (IL-1β), superoxide dismutase (SOD2).

Введение. Гонартроз (ГА), или деформирующий остеоартроз коленного сустава (КС), является хронической прогрессирующей патологией, характеризующейся дегенеративно-дистрофическими и воспалительными изменениями суставного (гиалинового) хряща, субхондральной кости, а в развернутой стадии заболевания — и всех остальных тканей пораженного сустава [1]. Первичный остеоартроз, возникающий спонтанно, без предшествующих травм и заболеваний КС, обычно развивается у пациентов средних и старших возрастных групп и чаще наблюдается у женщин [2].

Гонартроз занимает первое место по распространенности среди артрозов всех локализаций, и частота его встречаемости в популяции год от года неизменно возрастает. Вопросы диагностики, лечения и профилактики ГА являются важной медико-социальной проблемой, учитывая значительную распространенность, а также прогрессирующий характер течения заболевания, часто приводящего к инвалидности людей трудоспособного возраста.

Лечение ГА, как и любой другой патологии, наиболее эффективно в начальной стадии заболевания, однако ранняя диагностика сопряжена с целым рядом существенных трудностей [1, 2]. Последнее связано с неярко выраженной клинической картиной в дебюте заболевания, проявляющейся в основном незначительным болевым синдромом и, соответственно, поздним обращением за врачебной помощью. Оптимизация ранней диагностики ГА определяется усовершенствованием инструментально-лабораторных подходов на основе изучения патогенетических механизмов развития начальных проявлений воспалительно-дегенеративного процесса в тканях пораженных суставов.

Как известно, основными патогенетическими механизмами в развернутой стадии остеоартроза являются выраженные морфо-функциональные нарушения в суставах [3, 4], причем в настоящее время значительная роль в повреждении суставных тканей отводится воспалительному компоненту [5–7]. Существенное значение имеет нарушение ремоделирования суставного (гиалинового) хряща, в определенной мере сопряженное с активацией провоспалительных цитокинов и относительной недостаточностью антиоксидантной системы (АОС), в том числе ее ферментного звена. Однако, несмотря на имеющиеся публикации по проблеме, особенности структурно-метаболических нарушений на ранних стадиях дегенеративного процесса в КС изучены недостаточно.

Цель: сравнительная оценка состояния суставного (гиалинового) хряща и провоспалительного звена цитокинового профля и ферментного звена АОС крови у здоровых и больных на ранних стадиях первичного ГА.

Материал и методы. Обследовано 54 человека (23 мужчины и 31 женщина) в возрасте от 35 до 50 лет (средний возраст 42,1±3,9 года). Критерием включения в исследование, помимо возраста, было отсутствие вредных привычек, системных заболеваний и повреждений опорно-двигательной системы, острых инфекционно-воспалительных процессов, а также хронической патологии (сердечно-сосудистых, онкологических заболеваний и гормональных нарушений различного генеза), способных вызвать изменения изучаемых показателей.

Критериями исключения являлись жалобы на выраженные боли и ограничение подвижности в КС, менопауза у женщин. У всех обследованных получено письменное информированное согласие на участие в проводимом исследовании. Протокол исследования одобрен этическим комитетом СГМУ им. В. И. Разумовского Минздрава России.

Все обследованные лица разделены на две группы: основную и контрольную. В основную группу вошли 34 человека (16 мужчин, 18 женщин; средний возраст 43,3±4,1 года) с начальными проявлениями ГА (0–1-я рентгенологическая стадия по J. Kellgren и J. Lawrence (1957) [8]. Группу контроля составили 20 практически здоровых лиц (7 мужчин, 13 женщин; средний возраст 41,0±4,7 года).

Тщательное клинико-инструментально-лабораторное обследование включало анализ анамнеза,

Ответственный автор — Карякина Елена Викторовна
Тел.: +7 (904) 2422155
E-mail: e_karyakina@mail.ru

Таблица 1

Содержание COMP, СОД2 и ИЛ-1β в сыворотке крови здоровых и больных с начальными проявлениями гонартроза

Показатели	Здоровые	Больные	Уровень значимости p
COMP, пг/мл, Me (25%; 75%)	n=20 15,3 (8,9; 20,8)	n=34 20,7 (14,7; 27,2)	0,02
СОД2, пг/мл, Me (25%; 75%)	n=19 3208,7 (2654,4; 3582,0)	n=25 3607,8 (2744,8; 4729,4)	0,49
ИЛ-1β, пг/мл, Me (25%; 75%)	n=17 3,6 (2,8; 3,8)	n=33 4,7 (3,9; 5,9)	0,047

Примечание: СОД2 — супероксиддисмутаза 2; COMP — олигомерный матриксный белок хряща; ИЛ-1β — интерлейкин-1β.

Таблица 2

Корреляционные связи между содержанием COMP, СОД2 и ИЛ-1β в сыворотке крови здоровых и больных с начальными проявлениями гонартроза

Исследуемые показатели	СОД2 норма	ИЛ-1β норма	СОД2 ГА	ИЛ-1β ГА
COMP норма	r=–0,43; p=0,08	r_p=+0,70; p=0,01	-	-
СОД2 норма	-	r_p=+0,46; p=0,12	-	-
COMP ГА	-	-	r_p=–0,19; p=0,39	r_p=–0,16; p=0,37
СОД2 ГА	-	-	-	r_p=–0,22 p=0,31

Примечание: СОД2 — супероксиддисмутаза 2; COMP — олигомерный матриксный белок хряща; ИЛ-1β — интерлейкин-1β.

жалоб с оценкой интенсивности болевых ощущений, активности в повседневной жизни (в быту и при активном отдыхе), оценку ортопедического статуса с определением функционального состояния КС. Инструментальное исследование включало рентгенографию КС в двух стандартных проекциях с помощью цифрового аппарата Opera Swing (Италия), а также выполнение магнитно-резонансной томографии с использованием магнитно-резонансного томографа Hitachi Echelon 1.5T (Япония), оснащенного программой T2-релаксометрии, позволяющего детально визуализировать анатомо-морфологические особенности состояния суставного (гиалинового) хряща КС.

Помимо общепринятых клинико-лабораторных и биохимических анализов, всем обследованным в сыворотке крови методом твердофазного иммуноферментного анализа с использованием многофункционального спектрофотометра EPOCH TM (BioTek, США) проводили количественное определение содержания человеческого олигомерного матриксного белка хряща — COMP (Human COMP ELISA, фирма BioVender, Чешская Республика) в качестве маркера метаболизма суставного хряща, супероксиддисмутазы 2 — СОД2 (Human SOD2-MnSOD ELISA, фирма «Ab FRONTIER», Федеративная Республика Германия) в качестве показателя состояния ферментного звена антиоксидантной системы организма и интерлейкин-1β (ИЛ-1β) в качестве показателя провоспалительного звена цитокинового профиля крови, используя тест-системы фирмы «Вектор Бест» (Россия).

Статистическую обработку цифровых данных осуществляли с помощью программы AtteStat (версия 12.0.5) для Excel. Проводили проверку гипотезы о соответствии распределения полученных вариант нормальному с помощью критерия Шапиро — Уилка. В связи с тем что вариационные ряды не соответствовали распределению Гаусса, дальнейший анализ вариационных рядов осуществляли непараметрическим методом, представляя данные в виде медианы (Me), 25%-го и 75%-го квартилей. Для оценки различий между группами использовали U-критерий Манна — Уитни для двух независимых выборок. Анализ связи парной корреляции проводили с использованием коэффициента ранговой корреляции Спирмена (r), величину корреляционной связи оценивали, выделяя сильную (r≥0,7), среднюю (r от 0,5 до 0,69), умеренную (r от 0,3 до 0,49), слабую (r от 0,2 до 0,29) и очень слабую (r<0,19) связь [9]. При оценке значимости выделяли уровень p<0,05, свидетельствующий о значимом различии и уровень 0,05<p<0,1, отражающий тенденции к изменениям. При p>0,1 различия считались недостоверными.

Результаты. У всех обследованных группы контроля отсутствовали какие-либо жалобы и клинико-рентгенологические признаки ГА.

В основную группу отобраны больные без жалоб на выраженные болевые ощущения и функциональные нарушения в КС, но с рядом косвенных симптомов, выявляемых путем тестирования, с помощью опросников и т.д., позволяющих заподозрить появление дегенерации суставных тканей. При выполнении магнитно-резонансной томографии, в том числе с сатурацией жировой ткани, обнаружены начальные дегенеративные изменения в наиболее нагружаемых зонах суставного хряща (в основном в его медиальных отделах) в виде мелких участков измененного магнитно-резонансного сигнала.

Поскольку результаты лабораторных исследований не отличались у мужчин и женщин, анализ полученных данных проводили в целом по группе больных ГА (основная) и в контрольной группе.

В табл. 1 представлены результаты количественного определения в сыворотке крови содержания COMP, СОД2 и ИЛ-1β, а в табл. 2 — результаты кор-

реляционного анализа данных, полученных у практически здоровых лиц и больных с начальными проявлениями дегенеративного процесса в КС.

Содержание COMP и ИЛ-1 в сыворотке крови в основной группе достоверно выше, чем в группе контроля ($p<0,05$). Абсолютные значения медианы, 25%-го и 75%-го квартилей в показателях СОД2 также несколько выше у больных, но эти различия были незначимы ($p=0,490$).

В контрольной группе имелась положительная сильная ($r=+0,70$) корреляционная связь с высоким уровнем значимости ($p=0,01$) между COMP и ИЛ-1β, а также прослеживалась тенденция к отрицательной умеренной связи между COMP и СОД2 ($r=–0,43$; $p=0,08$).

В основной группе между COMP и ИЛ-1β, COMP и СОД2 выявлены очень слабые статистически незначимые связи; между ИЛ-1β и СОД2 обнаружена слабая отрицательная ($r=–0,22$) связь, также статистически незначимая ($p=0,31$).

Обсуждение. В физиологических условиях нормальное функционирование КС обеспечивается особенностями структурно-метаболического состояния суставных тканей, в частности сбалансированностью постоянно протекающих процессов ремоделирования — деградации и новообразования суставного гиалинового хряща и субхондральной кости [9]. У практически здоровых лиц согласованность процессов резорбции и новообразования ткани обеспечивает сохранение ее морфофункциональных характеристик. Регуляция ремоделирования обеспечивается сложным многокомпонентным комплексом взаимосвязанных механизмов, среди которых следует особо отметить значение провоспалительных цитокинов, оказывающих преимущественно катаболическое и антианаболическое действие. Ключевая роль в воздействии на хрящевые и костные клетки отводится ИЛ-1β, усиливающему резорбцию, снижающему продукцию аггреканов и коллагенов I и II типа, активизирующему матриксные металлопротеиназы и выработку протеолитических ферментов, стимулирующему экспрессию других провоспалительных цитокинов (ИЛ-6, ИЛ-18), индуцирующему апоптоз хондроцитов [10].

В условиях возникновения остеоартроза нарушение ремоделирования с рассогласованием резорбции и новообразования ткани, в частности вследствие нарушения регуляторных процессов, ведет к прогрессирующим дегенеративно-деструктивным изменениям с возрастающей потерей тканями их основных структурных биополимеров [10]. Не вызывает сомнения тот факт, что воспалительный компонент играет существенную роль в патогенетических механизмах ГА. В целом ряде научных исследований доказано изменение цитокинового профиля крови с активацией провоспалительных цитокинов в развернутой стадии остеоартроза [11, 12]. Наличие оксидативного стресса с выраженным перекисно-антиоксидантным дисбалансом и недостаточностью ферментного звена антиоксидантной системы также является одним из ведущих патогенетических механизмов, приводящих к прогрессированию метаболических, а затем и структурных изменений в тканях пораженных суставов [12]. Наши предшествующие исследования, выполненные у пациентов в далеко зашедшей стадии остеоартроза при проведении тотального эндопротезирования суставов, согласуются с этими положениями [13].

Публикации, посвященные инициации и прогрессированию процесса на ранних стадиях остеоартроза, относительно немногочисленны, выполнены на небольшом клиническом материале, а результаты их достаточно противоречивы, в то же время именно уточнение основных патогенетических механизмов в начальной стадии первичного ГА, особенно в группах повышенного риска его возникновения, может способствовать выявлению ценных лабораторных предикторов нарушения обменных процессов в пораженной ткани, что, в свою очередь, позволит оптимизировать диагностический процесс, а возможно, и определить новые терапевтические стратегии.

Нами, подобно другим исследователям [14], подтверждено повышение в сыворотке крови больных с начальными проявлениями ГА содержания COMP — одного из структурных биополимеров гиалинового хряща, что свидетельствовало о наличии деструктивных процессов в суставном хряще. При изучении величины и уровня значимости функциональных связей обнаружен интересный факт отсутствия у больных ГА корреляционной связи между COMP и ИЛ-1β, в то время как у практически здоровых лиц имелась сильная положительная связь между этими показателями с высоким уровнем значимости ($p=0,01$).

Извращение метаболических процессов в начальной стадии артроза КС характеризовалось отсутствием отрицательной функциональной связи между COMP и одним из показателей ферментного звена АОС — СОД2, имевшейся в группе контроля. Изложенное свидетельствовало о нарушении регуляторного влияния провоспалительных цитокинов на структурно-метаболическое состояние гиалинового хряща у больных ГА, а также подтверждало положение о недостаточности ферментного звена АОС при наличии начальных проявлений артроза КС.

Дальнейшие исследования, возможно, позволят утонить клиническое значение изученных показателей в качестве предполагаемых лабораторных предикторов рассогласования метаболических процессов в гиалиновом хряще при начальных проявлениях ГА.

Выводы:

1. Сбалансированность метаболических процессов в суставном хряще у практически здоровых лиц характеризовалась сильной положительной корреляционной связью между содержанием в сыворотке крови одного из маркеров структурного состояния гиалинового хряща — COMP и провоспалительным цитокином — ИЛ-1β, а также умеренной отрицательной связью между COMP и показателем ферментного звена антиоксидантной системы — СОД2.

2. На ранних стадиях первичного ГА отмечалось наличие деструктивных процессов в суставном хряще, о чем свидетельствовало достоверное повышение содержания COMP в сыворотке крови больных. Повышение у больных по сравнению с нормой уровня провоспалительного ИЛ-1β и значительное снижение силы функциональных связей между показателями COMP-ИЛ-1β и COMP — СОД2 подтверждали существенную роль воспалительных механизмов в тканевой деструкции при остеоартрозе и доказывали изменение регуляторных влияний провоспалительных цитокинов и ферментного звена АОС на структурно-метаболическое состояние гиалинового хряща.

Конфликт интересов. Работа выполнена в рамках государственного задания НИИТОН ФГБОУ ВО «Саратовский государственный медицинский университет им. В. И. Разумовского» Минздрава России «Разработка комплексной методики раннего выявления нарушений ремоделирования суставного хряща у лиц с повышенным риском развития остеоар-

троза крупных суставов» (регистрационный номер АААА-А18-118020290176-9).

Авторский вклад: концепция и дизайн исследования — Е.В. Карякина, Е.В. Гладкова; получение и обработка данных — Е.В. Гладкова, С. В. Белова, Н.А. Ромакина; анализ и интерпретация результатов, написание статьи — Е.В. Карякина, Д.М. Пучиньян; утверждение рукописи для публикации — Е.В. Карякина.

References (Литература)

1. Badokin VV. Osteoarthritis of the knee. Medical Council 2010; (9-10): 98–103. Russian (Бадокин В.В. Остеоартроз коленного сустава. Медицинский совет 2010; (9-10): 98–103).
2. Kotelnikov GP, Lartsev YV. Osteoarthrosis. M.: GEOTAR-Media, 2009; 208 p. Russian (Котельников Г.П., Ларцев Ю.В. Остеоартроз. М.: ГЭОТАР-Медиа, 2009; 208 с.).
3. Karyakina EV, Norkin IA, Gladkova EV, et al. Structure Functional Characteristics of the Bone Tissue and Blood Cytokines in Conditions of Joint Physiology and Pathology. Sechenov Physiological Journal 2014; 100 (2): 238–47. Russian (Карякина Е.В., Норкин И.А., Гладкова Е.В. и др. Структурно-функциональные особенности костной ткани и цитокины крови в условиях физиологии и патологии суставов. Рос. физиол. журн. им. И.М. Сеченова 2014; 100 (2): 238–47).
4. Okubo M, Okada Y. Destruction of the articular cartilage in osteoarthritis. Clin Calcium 2013; 23 (12): 1705–13. DOI: CliCa131217051713.
5. Balabanova RM. Role of interleukin-1 in osteoarthrosis and possibilities of its arrest. Sovremennaya revmatologiya 2011; (1): 58–62. Russian (Балабанова Р.М. Роль интерлейкина-1 при остеоартрозе и возможности его блокирования. Современная ревматология 2011; (1): 58–62).
6. Sokolove J, Lepus CM. Role of Inflammation in the Pathogenesis of Osteoarthritis: Latest Findings and Interpretations. Ther Adv Musculoskel Dis 2013; 5 (2): 77–94.
7. Wang X, Hunter D, Xu J, Ding C. Metabolic triggered inflammation in osteoarthritis. Osteoarthritis Cartilage 2015; 23: 22–30.
8. Kellgren JH, Lawrence JS. Radiological assessment of osteo-arthrosis. Ann Rheum Dis. 1957; 16: 494–502.
9. Sidorenko EV. Methods of mathematical processing in psychology. SPb.: Rech, 2002; 350 p. Russian (Сидоренко Е.В. Методы математической обработки в психологии. СПб.: Речь, 2002; 350 с.).
10. Burrage PS, Mix KS, Brinckerhoff CE. Matrix metalloproteinases: role in arthritis. Front Biosci 2006; 11 (1): 529–43.
11. Kabalyk MA. Biomarkers of subchondral bone remodeling in osteoarthritis. Pacific Medical Journal 2017; (1): 36–41. Russian (Кабалык М.А. Биомаркеры и участники ремоделирования субхондральной кости при остеоартрозе. Тихоокеанский медицинский журнал 2017; (1): 36–41).
12. Vnukov VV, Panina SB, Krolevets IV, et al. Features of oxidative stress in the blood and synovial fluid in gonarthrosis. Uspehi gerontologii 2015; (2): 284–9). Russian (Внуков В.В., Панина С. Б., Кролевец И.В. и др. Особенности окислительного стресса в крови и синовиальной жидкости при гонартрозе. Успехи геронтологии 2015; (2): 284–9).
13. Karyakina EV, Gladkova EV, Persova YA, Puchinyan DM, Tsareva EE. Dynamic features of the cytokine profile of blood after total endoprosthesis of large joints in patients with primary osteoarthrosis. Cytokines and inflammation 2016; 15 (3-4): 285–9. Russian (Карякина Е.В., Гладкова Е.В., Персова Е.А., Пучиньян Д.М., Царева Е.Е. Динамические особенности цитокинового профиля крови после тотального эндопротезирования крупных суставов у больных первичным остеоартрозом. Цитокины и воспаление 2016; 15 (3-4): 285–9).
14. Gladkova E.V., Romakina N.A., Puchinyan D.M., Karyakina E.V. Biochemical markers of articular cartilage remodeling in the diagnosis of early stages of primary osteoarthritis of the knee. Laboratory service 32018; 7 (2): 133–4. Russian (Гладкова Е.В., Ромакина Н.А., Пучиньян Д.М., Карякина Е.В. Биохимические маркеры ремоделирования суставного хряща в диагностике ранних стадий первичного остеоартроза коленных суставов. Лабораторная служба 32018; 7 (2): 133–4).

УДК 159.98:930:159.9.072.422 Обзор

ИСТОРИЧЕСКАЯ ДИНАМИКА СОЦИАЛЬНО-РОЛЕВЫХ ОСОБЕННОСТЕЙ ВЗАИМОДЕЙСТВИЯ ВРАЧА И ПАЦИЕНТА (ОБЗОР)

***А.В. Каткова** — НИИ травматологии, ортопедии и нейрохирургии ФГБОУ ВО «Саратовский ГМУ им. В.И. Разумовского» Минздрава России, психолог; ФГБОУ ВО «Саратовский ГМУ им. В.И. Разумовского» Минздрава России, аспирант кафедры философии, гуманитарных наук и психологии; **Е.А. Андриянова** — ФГБОУ ВО «Саратовский ГМУ им. В.И. Разумовского» Минздрава России, заведующая кафедрой философии, гуманитарных наук и психологии, профессор, доктор социологических наук; **В.Ю. Ульянов** — НИИ травматологии, ортопедии и нейрохирургии ФГБОУ ВО «Саратовский ГМУ им. В.И. Разумовского» Минздрава России, заместитель директора по научной и инновационной деятельности, доктор медицинских наук.*

HISTORICAL DYNAMICS OF SOCIAL AND ROLE INTERACTION BETWEEN A DOCTOR AND A PATIENT (REVIEW)

***A.V. Katkova** — Scientific Research Institute of Traumatology, Orthopedics and Neurosurgery of Saratov State Medical University n.a. V.I. Razumovsky, Psychologist; Saratov State Medical University n.a. V.I. Razumovsky, Department of Philosophy, Humanitarian Sciences and Psychology, Post-Graduate Student; **E.A. Andriyanova** — Saratov State Medical University n.a. V.I. Razumovsky, Head of the Department of Philosophy, Humanitarian Sciences and Psychology, Professor, Doctor of Sociological Sciences; **V.Yu. Ulyanov** — Scientific Research Institute of Traumatology, Orthopedics and Neurosurgery of Saratov State Medical University n.a. V.I. Razumovsky, Deputy Director for Science and Innovations, Doctor of Medical Sciences.*

Дата поступления — 24.08.2018 г. Дата принятия в печать — 06.09.2018 г.

Каткова А.В., Андриянова Е.А., Ульянов В.Ю. **Историческая динамика социально-ролевых особенностей взаимодействия врача и пациента (обзор). Саратовский научно-медицинский журнал 2018; 14 (3): 549–552.**

Рассматриваются социально-ролевые особенности профессионального взаимодействия в системе «врач — пациент» в исторической ретроспективе. Описаны различные факторы, оказывающие влияние на снижение социальной роли врача на современном этапе развития медицины с точки зрения различных теоретических подходов. На основе обзора литературы обозначена необходимость проведения медико-социологического исследования для изучения особенностей практик профессионального взаимодействия в медицинских учреждениях с различной социально-ролевой структурой, а также отмечена важность разработки медико-соци-

ологического инструментария измерения эффективности взаимодействия, обусловленного влиянием социально-ролевого фактора. Поиск литературы осуществлен с использованием следующих ресурсов: Web of Science, CyberLeninka, PubMed.

Ключевые слова: социально-ролевая детерминация, профессиональное взаимодействие, врач, пациент.

Katkova AV, Andriyanova EA, Ulyanov VYu. **Historical dynamics of social and role interaction between a doctor and a patient (review). Saratov Journal of Medical Scientific Research 2018; 14 (3): 549–552.**

The article presents social and role peculiarities of professional interaction in the system “doctor — patient” in the retrospective, various factors influencing the downfall in the social significance of doctor role at the present stage of medicine development from the point of view of a number of theoretical approaches. On the basis of literature review we outlined the necessity of medical sociological investigation for the study of professional practices in medical institutions with various social and role structure and indicated the importance of the development of medical and sociological tools for the assessment of interaction efficiency stipulated by the impact of social and role factor. Literature search was performed in the following databases: Web of Science, CyberLeninka, PubMed.

Key words: social and role determination, professional interaction, doctor, patient.

В настоящее время система российского здравоохранения претерпевает серьезные изменения, которые, в первую очередь, связаны с переустройством социально-экономических основ общества. В области медицины исторически сформированные гуманистические и демократические принципы выступают вразрез с формирующейся коммерционализацией в области здравоохранения. Соответственно в центре данных изменений оказываются взаимоотношения врача и пациента, которые, как отмечают Д.И. Коруняк и И.В. Стазаева (2009), в настоящее время наполнены социально-экономическими составляющими [1]. Поэтому на современном этапе развития социологической науки ключевым моментом является изучение социального взаимодействия в медицине.

В медико-социологической литературе, как правило, отмечается лишь сам факт значимости взаимоотношений врача и пациента в процессе лечения. Существующие исследования, посвященные особенностям процесса взаимодействия в медицине, обычно затрагивают конкретные медицинские профили, т.е. носят лишь фрагментарный характер. На современном этапе сложившиеся в системе здравоохранения отношения между субъектами медицинской деятельности требуют более широкого, детального изучения. Существует необходимость выявления закономерностей, которые характерны для всей системы отношений в медицине как социальном институте. Подобные исследования позволят разработать программу, направленную на формирование позитивного профессионального взаимодействия в медицине.

Оптимизация процесса взаимодействия врача и пациента неразрывно связана с социальными ролями его участников. Известно, что профессиональное пространство медицины исторически характеризовалось строгой ролевой иерархией и регламентировалось ролевыми функциями и статусом агентов этого пространства или участников профессионального взаимодействия. В настоящее время можно наблюдать разрушение медицинской иерархии, снижение роли врача, чему способствует целый ряд факторов. Т.В. Сёмина (2015) в своем исследовании отмечает, что существующие экономические реформы, перевод бесплатных медицинских услуг в платные породили дисбаланс во взаимоотношениях в медицинском пространстве и недовольство общества официальной медициной [2]. Таким образом, коммерциализация медицины в настоящий момент определяет статус врача и его социально-профессиональную роль. Кроме того, на современном этапе происходит недооценка обществом труда врача, что порождается, в первую очередь, средствами массовой информации, которые создают определенное видение роли врача, порождают стереотипное отношение общества к медицине и порой даже вызывают девиантные формы поведения по отношению к медицинским работникам. Кроме того, порой медицинский работник испытывает существенную ролевую нагрузку, выполняя большое количество заданий, выходящих за рамки его социальной роли. Из всех описанных факторов складывается социально-ролевое и профессиональное напряжение. Поэтому возникновение ролевого стресса (Горностай П.П., 1998) или ролевого конфликта может быть рассмотрено как фактор, оказывающий влияние на установление взаимоотношений между врачом и пациентом [3].

Таким образом, необходимо детальное рассмотрение социально-ролевой детерминации в медицине в различных теоретических подходах, что и стало целью данного обзора.

Поиск литературы осуществлен с использованием следующих ресурсов: Web of Science, CyberLeninka, PubMed.

В процессе развития и становления общества и медицины социальный статус и роль врача претерпели серьезные изменения. Известно, что профессиональное пространство медицины исторически характеризовалось строгой ролевой иерархией и регламентировалось ролевыми функциями и статусом агентов этого пространства или участников профессионального взаимодействия. Традиционно врач воспринимался как носитель сакральных знаний. Это связано с тем, что сама медицина исторически вытекает из области знахарства и магии. Так, само слово «врач» происходит от слова «върати», т.е. врать, колдовать, завораживать, а одно из значений слова «medicine» — колдовство. Устаревшее восприятие врача-специалиста в виде некоего жреца или волшебника способствовало возникновению патерналистской модели взаимоотношений «врач — больной», основной идеей которой становится корень ее понятия, а именно «pater» (лат. «отец»). Врач, согласно этой модели, имеет безграничное влияние, заботясь о каждом больном как о младенце, сочувствует ему, принимает ответственность за те или иные решения о выборе способов лечения, а больной, в свою очередь, должен всецело реализовывать рекомендации своего врача-специалиста [4]. Данное восприятие значения врача-специалиста признавалось абсолютно в течение последних более чем двадцати веков. Ярко выраженным характер патернализма в отношениях врача и пациента был в период Средне-

Ответственный автор — Каткова Анастасия Васильевна
Тел.: +7 (917) 3106084
E-mail: sarniito@yandex.ru

вековья, когда основой экономики был феодальный или рабовладельческий строй со строгой иерархией. Это откладывало отпечаток на все сферы жизни, в том числе медицину и психологию людей.

Уже на исходе Средневековья, в период наступления Нового Времени, зарождаются капиталистические отношения с наемным трудом как основой экономики. Эти изменения формируют новые представления о взаимоотношениях людей. Люди постепенно начинают воспринимать друг друга как равные. Иерархия всё еще сохраняется, но становится менее явной. В это же время активно начинают развиваться наука и технологии, ослабляется влияние религии. Наиболее ярко это проявилось в эпоху Великой французской революции с ее идеалами свободы, равенства, братства. В связи с этим постепенно формируется новый тип врача, изменяются его статус и социальная роль. Врач и пациент становятся равными. Врач предоставляет услуги, а пациент ими пользуется. Конечно, архаичные представления о враче как о носители сакральных знаний еще остаются, однако они существуют параллельно с новой партнерской моделью.

По мнению В.А. Киселёва (2006), в XX в. существующая патерналистская модель взаимоотношений «врач — больной» претерпела серьезные трудности, наиболее значимыми из них стали крепнущее самосознание больного как гражданина и как пациента медицинской организации; повышение значимости ведения здорового образа жизни, в целом жизни как главной ценности любого индивида, чувствующего угрозу в связи с применением современных медицинских технологий [5].

Изучая образ врача в лингвистических жанрах литературы советского периода, Е.А. Пономаренко (2014) убедительно демонстрирует, что в то время возникло прогрессирующее вытеснение религиозных убеждений из общественной и личной жизни, что обусловлено изменениями социально-экономической формации (конверсия (обмен) на социализм). В ту историческую веху врачей уже не стали сопоставлять со Спасителем, дав ему качества «обычного» человека, лишь правильно осуществляющего свои профессиональные обязанности [6].

По данным западных ученых, в последнее время классическая патерналистская модель уступает свои позиции современной модели взаимоотношения «врач — больной» — информированному согласию. Американские авторы Е. Эсмануэль и Л. Эсмануэль (1992) обращают внимание профессионалов на то, что «от врача-специалиста требуется обеспечение больного всей необходимой информацией, касающейся его патологии. Задачами больного является выбор медицинской манипуляции на свое усмотрение, на врача-специалиста возлагается обязанность лишь реализовать избранный вариант лечения» [7]. В структуре такой модели ранжируются объективные данные и пожелания пациента. В этой ситуации врач является для больного специалистом-консультантом, компетентным экспертом. Но в случаях несовпадения мнения больного с объективными медицинскими сведениями врач должен склоняться в пользу мнения и решения больного. В российском медицинском сообществе модель информированного согласия становится основополагающей с 1993 г. Согласно ст. 30 Основ законодательства РФ об охране здоровье граждан пациент имеет право на «информированное добровольное согласие на медицинское вмешательство в соответствии со ст. 32 настоящих Основ, на отказ от медицинского вмешательства в соответствии со ст. 33 настоящих Основ».

M. Morgan (1986) указывал, что в рафинированной ситуации указанная модель определяет взаимные роли врача и больного как дополняющие друг друга и основывающиеся на взаимном понимании [8]. Правовой смысл модели информированного согласия как раз и заключается в признании диалога врача и больного, необходимости баланса взаимных интересов, обеспечении правовой защиты интересов обеих сторон в случаях предъявления исковых заявлений пациентами или его законными представителями. Однако, соглашаясь с мнением E. Freidson (1976), в реальной жизни возникает «столкновение ожиданий» вследствие имеющихся различий в уровне медицинских знаний и приоритетности интересов обоих участников отношений [9].

В настоящее время можно наблюдать разрушение медицинской иерархии, снижение роли врача, чему способствует целый ряд факторов. Однако больные, как и раньше, убеждены, что за их здоровье в первую очередь несет ответственность врач, но, наряду с этим, вся информация, преподнесенная врачом, подвергается пациентами сомнению. Такой важный аспект социального взаимодействия в диаде «врач — пациент», как взаимное доверие, в настоящее время значительно снижен [10]. Так, по данным опроса Всероссийского центра изучения общественного мнения (ВЦИОМ), если в 2010 г. медработникам доверяли 54% граждан, то сейчас их доля снизилось до 36%.

Врачи-специалисты сходятся во мнении, что за последнее десятилетие с помощью Интернета увеличивается общая осведомленность больного о своей патологии. Однако Г.Е. Бесстремянная (2004) утверждает, что, несмотря на широкую доступность специализированной информации для всех слоев населения, формируется лишь «ложная медицинская грамотность» [11]. Иногда больные безгранично доверяют Интернету и воспринимают врача как безынициативного исполнителя тех или иных рекомендаций, которые получены из Интернета [12, 13]. Врачи часто сталкиваются с необходимостью убеждения больных в целесообразности назначенного лечения и определяют эти случаи как отсутствие должного уважения больных к врачам.

Кроме того, практикующие врачи видят в качестве одной из главных причин увеличения напряженности взаимоотношений с больным негативный взгляд средств массовой информации, которые, детально не изучая ситуацию, намеренно или ненамеренно нагнетают и так значительный уровень напряженности. Те же авторы отмечают, что в настоящее время мы имеем дело со случаями, когда средства массовой информации формируют в сознании людей негативный образ врача, «профессия теряет свое лицо». Популяризация отдельных эпизодов врачебных ошибок, коррупции в системе здравоохранения способствует укоренению фантома в массовом сознании людей, который «занижает» роль врача в лечебном процессе и предъявляет завышенные требования к профессионализму, этичности, ответственности за решения.

Таким образом, изучение роли врача в исторической ретроспективе показало, что на данный момент в российском здравоохранении происходит существенная трансформация и снижение статуса врача. Институциональными факторами, влияющими на снижение роли врача и, как следствие, на формиро-

вание синдрома профессионального «выгорания», являются падение престижа профессии, а также образ врачей, формируемый средствами массовой информации. Следовательно, представленные положения диктуют необходимость проведения медико-социологических исследований, предметом которых должен стать комплексный анализ социальной роли врачей, ролевых конфликтов, детерминирующих профессиональное взаимодействие в медицине.

Конфликт интересов. Работа выполнена в рамках инициативного плана НИИТОН ФГБОУ ВО «Саратовский государственный медицинский университет им. В.И. Разумовского» Минздрава России «Совершенствование методов диагностики, лечения и профилактики травм и заболеваний опорно-двигательной и нервной систем». Регистрационный номер АААА-А18-118060790019-0.

Авторский вклад: написание статьи — А.В. Каткова, Е.А. Андриянова; утверждение рукописи для публикации — В.Ю. Ульянов.

References (Литература)

1. Korunyak DI, Stazaeva IV. Specificity of construction of mutual relations with patients at doctors depending on the gender factor and a structure of medical activity. Bulletin of the Volga Region Academy of State Service 2009; 1 (18): 152–6. Russian (Коруняк Д.И., Стазаева И.В. Специфика построения взаимоотношений с пациентами у врачей в зависимости от гендерного фактора и профиля медицинской деятельности. Вестник Поволжской академии государственной службы 2009; 1 (18): 152–6).

2. Semina TV. Sociological aspects of medicine and population unbalanced relationships in contemporary Russia. Bulletin of PFUR. Series: Sociology 2015; (3): 70–9 Russian (Семина Т.В. Социологические аспекты дисбаланса взаимоотношений медицины и населения в современной России. Вестник РУДН. Сер.: Социология 2015; (3): 70–9).

3. Gornostay PP. Personality and role: role approach in social psychology of individuals-news. K.: Interpress LTD, 2007; 312 p. Russian (Горностай П.П. Личность и роль: ролевой подход в социальной психологии личности. К.: Интерпресс ЛТД, 2007; 312 с.).

4. Hippocrates. Selected books. M., 1936; p. 87–8. Russian (Гиппократ. Избранные книги. М., 1936; с. 87–8).

5. Kiselev VA. Dictionary of bioethics: a textbook. 2nd ed. Yekaterinburg: UMMA, 2006; 152 p. (Киселев В.А. Биоэтический словарь: учебное пособие. 2-е изд., испр. и доп. Екатеринбург: УГМА, 2006; 152 с.).

6. Ponomarenko EA. Portrait of a doctor in the works of Russian medical writers: cultural and historical aspect. Young scientist 2014; (2): 956–9. (Пономаренко Е.А. Этический портрет врача в произведениях русских писателей-медиков: культурно-исторический аспект. Молодой ученый 2014; (2): 956–9).

7. Esmanuel E, Esmanuel L. Four models of physician-patient relationship. JAMA: Journal of the American Medical Association 1992; 276 (16): 47–52. Russian (Эсмануэль Е., Эсмануэль Л. Четыре модели взаимоотношений врача и больного. JAMA: Журнал Американской Медицинской Ассоциации 1992; 276 (16): 47–52).

8. Morgan M. The doctor — patient relationship. In: Patrick D, Scrambler G, eds. Sociology as Applied to Medicine. London: Bailliere Tindail, 1986; p. 55–8.

9. Freidson E. The changing nature of professional control. Annu Rev Sociol 1976; 10: 1–20.

10. Andriyanova EA, Usova EN. Sociological reflection of the phenomenon of compliance. Saratov Journal of Medical Scientific Research 2016; 12 (1): 77–81 Russian (Андриянова Е.А., Усова Е.Н. Социологическая рефлексия феномена комплаентности. Саратовский научно-медицинский журнал 2016; 12 (1): 77–81).

11. Besstremyannaya GE, Krasilnikova MD, Ovcharova LN, et al. Russian health care: payment in cash. Head: S. V. Shishkin. Moscow, 2004; 196 p. Russian (Бесстремянная Г.Е., Красильникова М.Д., Овчарова Л.Н. Российское здравоохранение: оплата за наличный расчет. Руководитель: С. В. Шишкин. М.: ГУ ВШЭ, 2004; 196 с.).

12. Gerashchenko LI, Kreshchik AV. The Problem of professional burnout of doctors: sociological analysis. Concept: Scientific and methodical electronic journal 2013; 3: 881–5. Russian (Геращенко Л.И., Крещик А.В. Проблема профессионального выгорания врачей: социологический анализ. Научно-методический электронный журнал «Концепт» 2013; 3: 881–5).

13. Chirikova AE, Shishkin SV. The interaction of physicians and patients in modern Russia: vectors of change. World of Russia 2014; (2): 154–82. Russian (Чирикова А.Е., Шишкин С. В. Взаимодействие врачей и пациентов в современной России: векторы изменений. Мир России 2014; (2): 154–82).

УДК 617–089.844:616–001.5:611.718.4 Оригинальная статья

СРАВНИТЕЛЬНЫЙ АНАЛИЗ ИСХОДОВ ПОГРУЖНОГО ОСТЕОСИНТЕЗА ПРИ ЛЕЧЕНИИ ПАЦИЕНТОВ С ВНЕСУСТАВНЫМИ ПЕРЕЛОМАМИ ПРОКСИМАЛЬНОГО ОТДЕЛА БЕДРА

О.А. Кауц *— НИИ травматологии, ортопедии и нейрохирургии ФГБОУ ВО «Саратовский ГМУ им. В.И. Разумовского» Минздрава России, старший научный сотрудник отдела инновационных проектов в травматологии и ортопедии, кандидат медицинских наук;* ***Ю.А. Барабаш*** *— НИИ травматологии, ортопедии и нейрохирургии ФГБОУ ВО «Саратовский ГМУ им. В.И. Разумовского» Минздрава России, главный научный сотрудник отдела инновационных проектов в травматологии и ортопедии, доктор медицинских наук;* ***А.П. Барабаш*** *— НИИ травматологии, ортопедии и нейрохирургии ФГБОУ ВО «Саратовский ГМУ им. В.И. Разумовского» Минздрава России, начальник отдела инновационных проектов в травматологии и ортопедии, профессор, заслуженный деятель науки и техники, доктор медицинских наук;* ***К.А. Гражданов*** *— НИИ травматологии, ортопедии и нейрохирургии ФГБОУ ВО «Саратовский ГМУ им. В.И. Разумовского» Минздрава России, старший научный сотрудник отдела инновационных проектов в травматологии и ортопедии, кандидат медицинских наук;* ***С. П. Шпиняк*** *— НИИ травматологии, ортопедии и нейрохирургии ФГБОУ ВО «Саратовский ГМУ им. В.И. Разумовского» Минздрава России, младший научный сотрудник отдела инновационных проектов в травматологии и ортопедии, кандидат медицинских наук.*

COMPARATIVE ANALYSIS OF EXTERNAL OSTEOSYNTHESIS IN THE TREATMENT OF PATIENTS WITH EXTRAARTICULAR FRACTURES OF PROXIMAL FEMUR

O.A. Kauts — *Scientific Research Institute of Traumatology, Orthopedics and Neurosurgery of Saratov State Medical University n.a. V.I. Razumovsky, Department of Innovative Projects in Traumatology and Orthopedics, Senior Research Assistant, Candidate of Medical Sciences;* ***Yu.A. Barabash —*** *Scientific Research Institute of Traumatology, Orthopedics and Neurosurgery of Saratov State Medical University n.a. V.I. Razumovsky, Department of Innovative Projects in Traumatology and Orthopedics, Chief Research*

Assistant, Doctor of Medical Sciences; ***A.P. Barabash —*** *Scientific Research Institute of Traumatology, Orthopedics and Neurosurgery of Saratov State Medical University n.a. V.I. Razumovsky, Head of the Department of Innovative Projects in Traumatology and Orthopedics, Doctor of Medical Sciences, Professor;* ***K.A. Grazhdanov —*** *Scientific Research Institute of Traumatology, Orthopedics and Neurosurgery of Saratov State Medical University n.a. V.I. Razumovsky, Department of Innovative Projects in Traumatology and Orthopedics, Senior Research Assistant, Candidate of Medical Sciences;* ***S. P. Shpinyak*** *— Scientific Research Institute of Traumatology, Orthopedics and Neurosurgery of Saratov State Medical University n.a. V.I. Razumovsky, Department of Innovative Projects in Traumatology and Orthopedics, Junior Research Assistant, Candidate of Medical Science.*

Дата поступления — 24.08.2018 г. Дата принятия в печать — 06.09.2018 г.

Кауц О.А., Барабаш Ю.А., Барабаш А.П., Гражданов К.А., Шпиняк С. П. **Сравнительный анализ исходов погружного остеосинтеза при лечении пациентов с внесуставными переломами проксимального отдела бедра. Саратовский научно-медицинский журнал 2018; 14 (3): 552–557.**

Цель: осуществить сравнительный анализ исходов оперативных вмешательств у пациентов с внесуставными переломами проксимального отдела бедренной кости с применением различных видов погружного остеосинтеза. *Материал и методы*. Объектом исследования явились 169 пациентов с внесуставными переломами проксимального отдела бедренной кости, которым осуществлялся остеосинтез различными погружными конструкциями. *Результаты*. Выполнение накостного остеосинтеза конструкцией DHS обеспечило восстановление анатомических и функциональных характеристик на 90,3±0,6% от нормальных значений в ближайшем и на 95,2±0,4% в отдаленном послеоперационных периодах. Имплантация интрамедуллярных конструкций привела к высокому проценту позитивных ближайших (92,1±0,6%) и отдаленных (96,7±0,75%) исходов лечения. *Заключение*. Применение интрамедуллярного остеосинтеза рекомендуется преимущественно при нестабильных чрезвертельных переломах (тип 31А2) с сохранением достаточного костного массива большого вертела, а также при межвертельных (тип 31А3) переломах бедренной кости.

Ключевые слова: перелом (внесуставной, чрезвертельный, межвертельный), проксимальный отдел, бедренная кость, остеосинтез (интрамедуллярный, накостный, блокированный).

Kauts OA, Barabash YuA, Barabash AP, Grazhdanov KA, Shpinyak SP. **Comparative analysis of external osteosynthesis in the treatment of patients with extraarticular fractures of proximal femur. Saratov Journal of Medical Scientific Research 2018; 14 (3): 552–557.**

Aim: to perform comparative analysis of surgical outcomes of patients with extraarticular fractures of proximal femur with the use of various types of external osteosynthesis. *Material and Methods.* 169 patients with extaarticular fractures of proximal femur who underwent surgical interventions with various kinds of external osteosynthesis were the subject of the study. *Results.* Extra-cortical osteosynthesis with DHS-construction provided the restoration of anatomic and functional characteristics by 90.3±0.6% of normal values in the short-term and by 95.2±0.4% in the long-term postoperative period. The implantation of intramedullary constructs resulted in high percentage of positive short-term (92.1±0.6%) and long-term (96.7±0.75%) treatment outcomes. *Conclusion.* The use of intramedullary osteosynthesis is recommended primarily in unstable trochanteric fractures (type 31A2) with the restoration of sufficient part of great trochanter and in intertrochanteric fractures (type 31A3) of femoral bone.

Key words: fracture (extra-articular, trochanteric, intertrochanteric), proximal femur, osteosynthesis (intramedullary, extra-cortical, locked).

Введение. Внесуставные переломы бедренной кости являются весьма тяжелыми и сложными с точки зрения возможностей хирургической коррекции. Согласно данным литературы, распространенность переломов проксимальной части бедра колеблется в пределах от 9 до 45% в структуре травм опорно-двигательного аппарата, от 20 до 38% в структуре переломов бедренной кости [1, 2]. Среди людей трудоспособного возраста данные переломы возникают в результате высокоэнергетической травмы. При увеличении возраста людей частота встречаемости данных переломов возрастает и при достижении 60 лет и старше достигает 72%, что обусловлено прогрессированием системного остеопороза костей, утратой их кортикальных пластин. Это клинически проявляется возникновением переломов костей в случаях незначительных механических травм, а при наличии каких-либо сопутствующих заболеваний сопровождается возникновением гипостатических осложнений [3].

Оперативное лечение с применением разных фиксирующих конструкций, в том числе спицестержневых и стержневых аппаратов внешней фиксации, обеспечивает достаточную стабильность в зоне перелома, дает возможность модифицировать силу компрессии отломков. Наряду с этим, устанавливаемые аппараты обладают рядом недостатков, а именно громоздкостью, наличием ограничений двигательной активности в соседних суставах, опасностью возникновения гнойно-воспалительных осложнений в зоне установки спиц и стержней, что требует непрерывного тщательного туалета [4–6].

В настоящее время для лечения рассматриваемых переломов часто используются интрамедуллярные фиксаторы (PFN, GN, Affixus). В случаях переломов проксимального отдела бедренной кости некоторые авторы без учета типа перелома рекомендуют применять интрамедуллярный остеосинтез вследствие его низкой травматичности, возможности осуществления ранней осевой нагрузки на конечность [7–9].

Кроме того, достаточно широко для остеосинтеза внесуставных переломов проксимального отдела бедра применяются накостные пластины. Использование последних при данных переломах, свойством которых является эффект самодинамизации при ходьбе, обеспечивает оптимизацию репаративной регенерации и уменьшение сроков реабилитации пациентов. Негативными сторонами использования накостных фиксаторов является значительная травматичность, обусловленная обширным рассечением мягких тканей, появлением циркуляторных нарушений, увеличивающих риск возникновения асептического некроза головки бедренной кости [10, 11].

Несмотря на распространенность современных методов остеосинтеза внесуставных переломов бедра, неудовлетворительные результаты лечения встречаются в 5–45% наблюдений, что обусловлено замедлением консолидации, несращением зоны перелома, образованием ложного сустава, дефор-

Ответственный автор — Кауц Олег Андреевич
Тел.: +7 (987) 3054505
E-mail: sarniito@yandex.ru

мацией нижней конечности, ограничениями функций крупных суставов. Поэтому важное значение в преодолении замедленной консолидации и хирургической коррекции последствий переломов имеет применение методов стимуляции нарушенного остеогенеза [12–14].

Цель: осуществить сравнительный анализ исходов оперативных вмешательств у пациентов с внесуставными переломами проксимального отдела бедренной кости с применением различных видов погружного остеосинтеза.

Материал и методы. Объектом исследования стали 169 пациентов в возрасте от 17 до 82 лет с внесуставными переломами проксимального отдела бедренной кости, госпитализированных в НИИТОН СГМУ с 2000 по 2017 г., которым выполнен погружной остеосинтез (накостный и интрамедуллярный).

Все пациенты разделены на 2 группы в соответствии с использованным видом остеосинтеза. В первую группу вошли больные, которым выполнялся накостный остеосинтез внесуставных переломов проксимального отдела бедренной кости (96 человек). Вторую группу составили 73 пациента после интрамедуллярного блокированного остеосинтеза.

При определении типа и характера перелома, положения костных фрагментов, а также для оценки формирования костной мозоли после выполненного остеосинтеза использовались клинические и интраскопические методы исследования.

Эффективность хирургического лечения оценивалась с применением стандартизированной методики определения исходов переломов костей опорно-двигательного аппарата и их последствий (СОИ-1). Результаты лечения пациентов оценивали как суммарный показатель, рассчитанный в баллах или процентах от нормальных значений 16 показателей.

Результаты. Нами проанализированы и оценены исходы оперативных вмешательств 169 пациентов с внесуставными переломами проксимального отдела бедренной кости с применением погружных (накостных и интрамедуллярных) фиксаторов.

У пациентов первой группы при выборе хирургической методики предпочтение отдавалось простым чрезвертельным (тип 31А1 по классификации АО) или чрезвертельным оскольчатым переломам (тип 31А2 по классификации АО), но при условии отсутствия «раскалывания» большого вертела. Хирургические операции в этой группе выполняли в условиях эпидуральной анестезии у пациентов моложе 60 лет, а в пожилом и старческом возрасте — в условиях общей анестезии. Активизацию пациентов с посторонней помощью в пределах кровати проводили со вторых суток послеоперационного периода. Пациенты тренировались ходьбе с опорой на костыли сначала с помощью методиста по лечебной физкультуре, а затем самостоятельно.

Оценка по СОИ-1 исходов лечения пациентов первой группы продемонстрировала через 3 месяца после хирургического вмешательства изменения показателей от 63 до 98% (90,3±0,6%) от нормальных значений. Восстановление анатомо-функциональных показателей до 91–99% (95,2±0,4%) достигнута после 12 месяцев наблюдения.

Клиническое наблюдение 1. Пациент Ш. 67 лет (история болезни №4311) доставлен в НИИТОН через 3 часа с момента получения травмы. Перелом получил в результате падения, играя в волейбол. По данным рентгенографии обнаружен закрытый чрезвертельный перелом правой бедренной кости (рис. 1*а*). Через двое суток с момента госпитализации пациенту выполнили закрытую репозицию на ортопедическом столе, накостный остеосинтез перелома конструкцией DHS (рис. 1*б*). Стабилизацию перелома дополнили введенной деротационной спицей. Через 1 месяц отмечали правильное положение отломков и конструкции (рис. 1*в*), формирование костной мозоли, а также возможность перемещения без костылей (рис. 2*а*), через 3 и 6 месяцев — консолидацию перелома (рис. 1*г, д*) и восстановление функции нижней конечности (рис. 2*б-г*).

У пациентов второй группы при выборе хирургической методики предпочтение отдавалось чрезвертельным оскольчатым переломам (тип 31А2), а также межвертельным переломам (тип 31А3).

К активизации больных этой группы приступали в максимально ранние сроки. Уже с первых суток разрешалось присаживаться в кровати; через двое-трое суток сидеть с опущенными с кровати ногами; через 3–5 суток стоять у кровати; обучаться хождению с помощью костылей при нагрузке на нижнюю конечность в 20–30% от веса тела можно было через 5 суток; самостоятельно передвигаться через 7 суток; осуществлять 100%-ную нагрузку на нижнюю конечность через 2 месяца без наличия боли.

Клиническое наблюдение 2. Пациент Т. 63 лет (история болезни №3078), госпитализирован в НИИТОН через 1 неделю после падения на левый бок. При рентгенографии диагностирован закрытый межвертельный перелом левой бедренной кости со смещением отломков (рис. 3*а*). Учитывая тип

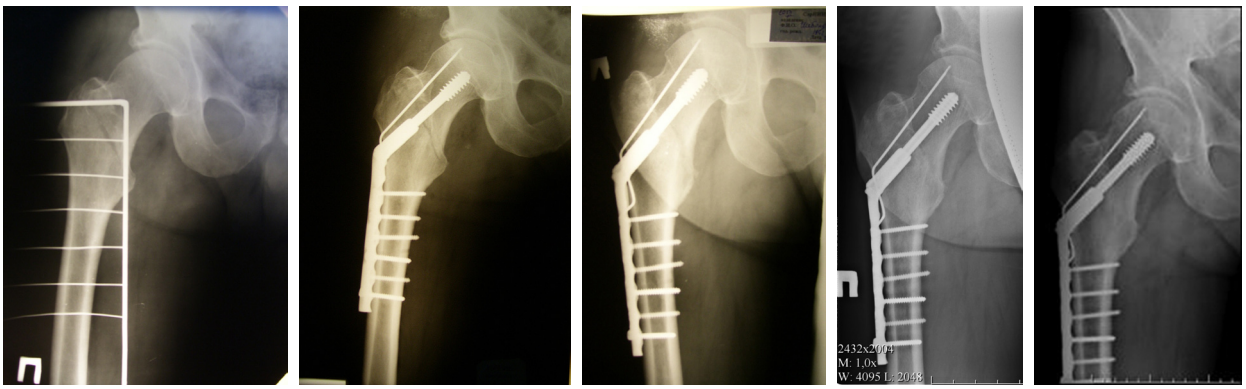

а *б* *в* *г* *д*

Рис. 1. Рентгенограммы проксимального отдела бедренной кости больного Ш. 67 лет: *а* — при поступлении; *б* — сразу после операции; *в* — через 1 месяц после операции; *г* — через 3 месяца после операции; *д* — через 6 месяцев после операции

а *б* *в* *г*

Рис. 2. Внешний вид больного Ш. 67 лет: *а* — через 1 месяц после операции; *б–г* — через 3 месяца после операции

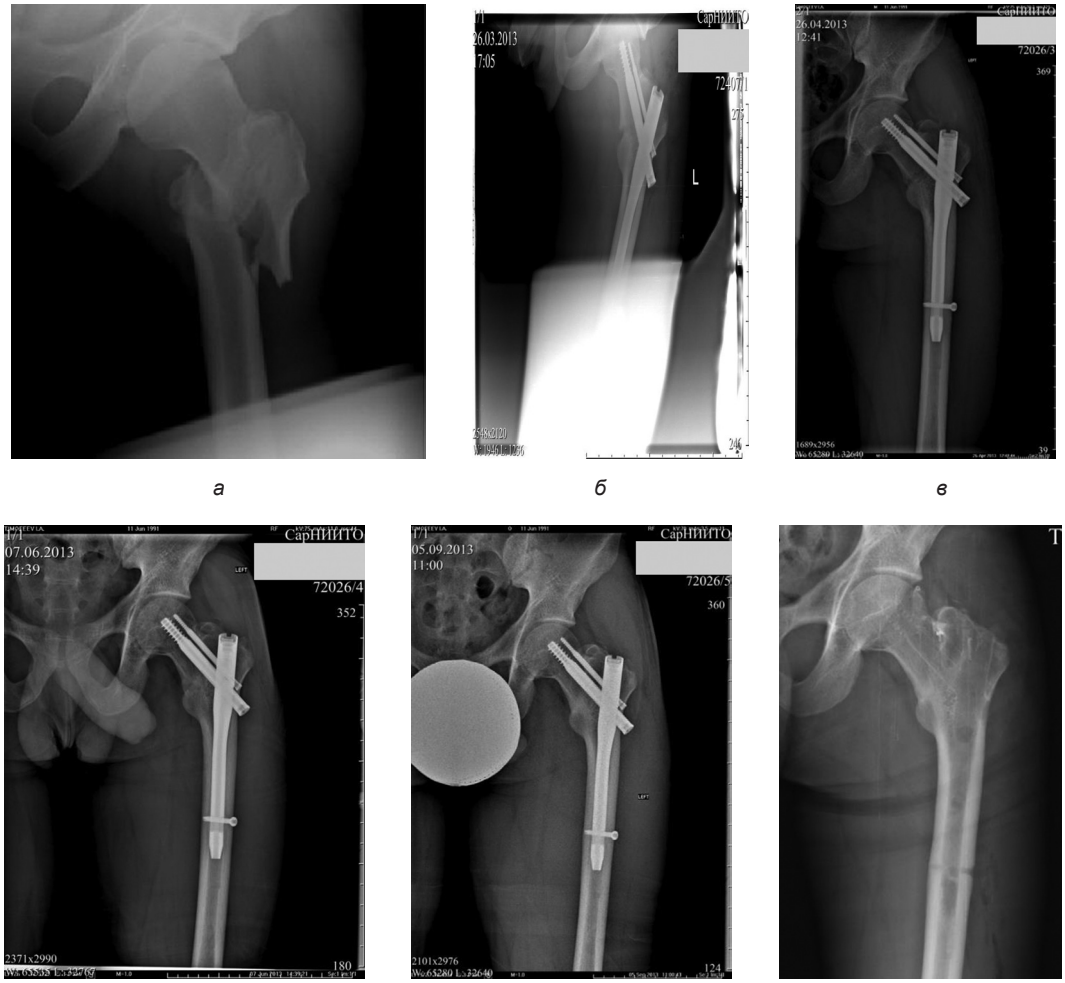

а *б* *в*

г *д* *е*

Рис. 3. Рентгенограммы проксимального отдела бедренной кости больного Т. 63 лет: *а* — до операции; *б* — во время операции; *в* — через 1 месяц после операции; *г* — через 3 месяца после операции; *д* — через 6 месяцев после операции; *е* — после удаления металлоконструкции через 9 месяцев после операции

перелома, произвели интрамедуллярный блокированный остеосинтез левого бедра (рис. 3*б*). Через 1 месяц стояние отломков удовлетворительное (рис. 3в), через 3 месяца отмечается консолидация перелома (рис. 3*г*), через 9 месяцев наблюдается завершение перестройки костного регенерата, что стало показанием к извлечению металлоконструкции (рис. 3*д, е*). Функция в тазобедренном суста-

Рис. 4. Внешний вид больного Т. 63 лет через трое суток после операции

ве и опороспособность конечности восстановлена полностью (рис. 4).

Оценка исходов хирургической реабилитации пациентов в группе интрамедуллярного остеосинтеза в ближайший период констатировала восстановление нарушенных функций от 71 до 98% (92,1±0,6%) от нормальных значений, в отдаленный период достигали в среднем от 95 до 98% (96,7±0,75%) от нормальных значений.

Обсуждение. Оценка результатов лечения внесуставных переломов проксимального отдела бедренной кости в обеих группах пациентов позволил выявить как преимущества, так и недостатки применяемых методик. В частности, настоящая концепция накостного остеосинтеза за счет результатов исследования предыдущих лет дала возможность объединить в единое целое взгляды на достижение репозиции в ее динамическом равновесии. Структура костной ткани, тип перелома отразились на технологии остеосинтеза, сблизив его осуществление к шинированию поврежденной кости.

Так же как и в накостном фиксаторе DHS, в интрамедуллярных конструкциях заложен принцип динамизации системы во времени. Отсутствие жесткой связи бедренного винта, вводимого в шейку и головку бедренной кости, с диафизарной частью фиксатора позволяет преобразовывать срезающие силы по линии перелома в силы межфрагментарной компрессии.

Выводы:

1. Оценка исходов хирургической реабилитации больных с внесуставными переломами проксимального отдела бедра позволила рекомендовать накостный динамический остеосинтез (DHS) при лечении чрезвертельных переломов (тип 31A1 и 31A2) и отсутствии тяжелой соматической патологии, так как метод позволяет достичь восстановления анатомо-функциональных показателей в среднем на 90,3±0,6% от нормальных значений в ближайший и на 95,2±0,4% в отдаленный период после операции.

2. Полученные данные убедительно свидетельствует в пользу интрамедуллярного метода остеосинтеза. Применение интрамедуллярного остеосинтеза рекомендуется преимущественно при нестабильных чрезвертельных переломах (тип 31A2) при достаточности костного массива большого вертела, а также при межвертельных (тип 31A3) переломах бедренной кости. Используемая методика способствует восстановлению утраченных функций до 92,1±0,6% от нормальных значений в ближайший и до 96,7±0,75% в отдаленный период после операции.

Конфликт интересов. Работа выполнена в рамках инициативного плана НИИТОН ФГБОУ ВО «Саратовский государственный медицинский университет им. В.И. Разумовского» Минздрава России «Совершенствование методов диагностики, лечения и профилактики травм и заболеваний опорно-двигательной и нервной систем». Регистрационный номер АААА-А18-118060790019-0.

Авторский вклад: концепция и дизайн исследования — О.А. Кауц, Ю.А. Барабаш, А.П. Барабаш, К.А. Гражданов, С. П. Шпиняк; получение и обработка данных — О.А. Кауц, Ю.А. Барабаш, А.П. Барабаш, К.А. Гражданов, С. П. Шпиняк; анализ данных — О.А. Кауц, Ю.А. Барабаш, А.П. Барабаш, К.А. Гражданов, С. П. Шпиняк; интерпретация результатов — С. П. Бажанов; написание статьи — О.А. Кауц, Ю.А. Барабаш, А.П. Барабаш, К.А. Гражданов, С. П. Шпиняк; утверждение рукописи для публикации — А.П. Барабаш.

References (Литература)

1. Zagorodniy NV, Zharmukhambetov EA. Surgical treatment for trochanteric fractures. Russian Medical Journal 2006; (2): 18–9. Russian (Загородний Н.В., Жармухамбетов Е.А. Хирургическое лечение вертельных переломов бедренной кости. Рос. мед. журнал 2006; (2): 18–9).

2. Tikhilov RM, Kochin AYu, Mironenko AN, et al. Current state of treatment of patient with fractures of proximal femur (review). Traumatology and Orthopedics of Russia 2009; 4 (54): 113. Russian (Тихилов Р.М., Кочин А.Ю., Мироненко А.Н. и др. Современное состояние проблемы лечения больных с внесуставными переломами проксимального отдела бедренной кости (обзор литературы). Травматология и ортопедия России 2009; 4 (54): 113).

3. Lazarev AF, Solod EI, Ragozin AO, Kakabadze MG. Treatment of Proximal Femur Fractures on the Background of Osteoporosis. Vestnik travmatologii i ortopedii im. N.N. Priorova 2004; (1): 27–31. Russian (Лазарев А.Ф., Солод Э.И., Рагозин А.О., Какабадзе М.Г. Лечение переломов проксимального отдела бедренной кости на фоне остеопороза. Вестник травматологии и ортопедии им. Н.Н. Приорова 2004; (1): 27–31).

4. Barabash AP, et al. Surgical treatment of proximal femur in elderly and senile patients. Saratov, 2006; 271 p. Russian (Барабаш А.П. и др. Хирургическое лечение переломов проксимального отдела бедренной кости у людей пожилого и старческого возраста. Саратов: Приволж. кн. изд-во, 2006; 271 с.).

5. Barabash AP, Rusanov AG, Kauts OA. Comparative Characteristics Of Linear Displacement Of Proximal Femoral Department Fragments In Transosseous Fixation. Saratov Journal of Medical Scientific Research 2009; (3): 399–403. Russian (Барабаш А.П., Русанов А.Г., Кауц О.А. Сравнительная характеристика линейных перемещений отломков проксимального отдела бедренной кости при чрескостной фиксации. Саратовский научно-медицинский журнал 2009; (3): 399–403).

6. Rafaelyan AV. Perspectives for Proximal Femoral Fractures Treatment Using Devices. Vestnik travmatologii i ortopedii im. N.N. Priorova 2006; (4): 24–8. Russian (Рафаелян А.В. Перспективы аппаратного лечения переломов проксимального отдела бедра. Вестник травматологии и ортопедии им. Н.Н. Приорова 2006; (4): 24–8).

7. Dedushkin VS, et al. First experience of stabile-functional osteosynthesis of trochanteric fractures of femoral bone with intramedullary PFN nail. Ambulatornaya khirurgiya 2007; (2): 71–6. Russian (Дедушкин В.С. и др. Первый опыт применения стабильно-функционального остеосинтеза вертельных переломов бедренной кости с использованием интрамедуллярного стержня PFN (Proximal Femur Nail). Амбулаторная хирургия 2007; (2): 71–6).

8. Ballalet MSG, et al. Proximal femoral nail failures in extracapsular fractures of the hip. J Orthop Surg 2008; 16 (2): 146–9.

9. Ruecker AH, et al. The treatment of intertrochanteric fractures: results using an intramedullary nail with integrated cephalocervical screws and linear compression. J Orthop Trauma 2009; 23 (1): 22–30.

10. Lomtatidze ESh, et al. The analysis of surgical treatment of intertrochanteric and subtrochanteric fractures of femoral bone. In: Treatment of combined trauma and limb diseases: abstr. of All-Russian Anniversary Research and Practice Conf. M., 2003; p. 200. Russian (Ломтатидзе Е.Ш. и др. Анализ результатов оперативного лечения меж- и подвертельных переломов бедренной кости. В сб.: Лечение сочетанных травм и заболеваний конечностей: материалы Всерос. юбил. науч.-практ. конф. М., 2003; с. 200).

11. Ananko AA, Babko AN. The modern trends in the urgent traumatological treatment of the proximal femoral fractures (review of German literature). Ukrainian Medical Journal 2007; 1 (57): 75–80. Russian (Ананко А.А., Бабко А.Н. Современная травматологическая тактика при проксимальных переломах бедренной кости (обзор немецкой литературы). Укр. мед. часопис 2007; 1 (57): 75–80).

12. The method of treatment of long-uniting, ununited fractures and false joints of long bones: Pat. RF 2406462 / Barabash YuA, Barabash AP, Balayan VD, Grazhdanov KA, Kauts OA, Tishkov NV; published 02.09.2009. Russian (Способ лечения длительно срастающихся, несросшихся переломов и ложных суставов длинных костей: пат. 2406462 РФ / Барабаш Ю.А., Барабаш А.П., Балаян В.Д., Гражданов К.А., Кауц О.А., Тишков Н.В.; опубл. 02.09.2009).

13. Barabash YuA, et al. Assessment stimulate healing of the fracture in surgical and hydrodynamic effects on the ends of fragments and bone marrow contents. International Journal of Applied and Fundamental Research 2014; (9): 58–61. Russian (Барабаш Ю.А. и др. Оценка стимуляции заживления перелома при хирургическом и гидродинамическом воздействии на концы отломков и костномозговое содержимое. Международный журнал прикладных и фундаментальных исследований 2014; (9): 58–61).

14. Method of treating old fractures and false joints of proximal part of femoral bone: Pat. RF 2411922, IPC A61B1756 / Kauts OA, Barabash AP, Barabash YuA, Balayan VD. Applicant and patent holder Saratov Research Institute of Traumatology and Orthopedics. №2010101199/14; claimed 15.01.2010. Russian (Способ лечения застарелых переломов и ложных суставов проксимального отдела бедренной кости: пат. 2411922 РФ / Кауц О.А., Барабаш А.П., Барабаш Ю.А., Балаян В.Д.; заявитель и патентообладатель ФГБУ «СарНИИТО» Минздрава России. №2010101199/14; опубл. 15.01.2010).

УДК 611.983:611.061.1:617–089.844 Оригинальная статья

ИДЕНТИФИКАЦИЯ РЕФЕРЕНТНОЙ ЛИНИИ КОЛЕННОГО СУСТАВА В ЗАВИСИМОСТИ ОТ ГЕНДЕРНЫХ И АНТРОПОМЕТРИЧЕСКИХ ПАРАМЕТРОВ У ПАЦИЕНТОВ, НУЖДАЮЩИХСЯ В ТОТАЛЬНОЙ АРТРОПЛАСТИКЕ

М.Н. Козадаев *— НИИ травматологии, ортопедии и нейрохирургии, ФГБОУ ВО «Саратовский ГМУ им. В.И. Разумовского» Минздрава России, младший научный сотрудник отдела фундаментальных и клинико-экспериментальных исследований, кандидат медицинских наук;* ***М.В. Гиркало*** *— НИИ травматологии, ортопедии и нейрохирургии ФГБОУ ВО «Саратовский ГМУ им. В.И. Разумовского» Минздрава России, старший научный сотрудник отдела инновационных проектов в травматологии и ортопедии, кандидат медицинских наук;* ***А.В. Деревянов*** *— НИИ травматологии, ортопедии и нейрохирургии, ФГБОУ ВО «Саратовский ГМУ им. В.И. Разумовского» Минздрава России, врач травматолог-ортопед общебольничного медицинского персонала;* ***О.А. Кауц*** *— НИИ травматологии, ортопедии и нейрохирургии ФГБОУ ВО «Саратовский ГМУ им. В.И. Разумовского» Минздрава России, старший научный сотрудник отдела инновационных проектов в травматологии и ортопедии, кандидат медицинских наук;* ***А.В. Мандров*** *— НИИ травматологии, ортопедии и нейрохирургии ФГБОУ ВО «Саратовский ГМУ им. В.И. Разумовского» Минздрава России, врач травматолог-ортопед, заведующий операционным блоком.*

THE IDENTIFICATION OF KNEE JOINT REFERENT LINE IN CORRELATION WITH GENDER AND ANTHROPOMETRIC PARAMETERS IN PATIENTS IN NEED FOR TOTAL ARTHROPLASTY

M.N. Kozadaev *— Scientific Research Institute of Traumatology, Orthopedics and Neurosurgery of Saratov State Medical University n.a. V.I. Razumovsky, Junior Research Assistant, Department of Fundamental, Clinical and Experimental Research, Candidate of Medical Sciences;* ***M.V. Girkalo*** *— Scientific Research Institute of Traumatology, Orthopedics and Neurosurgery of Saratov State Medical University n.a. V.I. Razumovsky, Senior Research Assistant, Department of Innovative Projects in Traumatology and Orthopedics, Candidate of Medical Sciences;* ***A.V. Derevyanov*** *— Scientific Research Institute of Traumatology, Orthopedics and Neurosurgery of Saratov State Medical University n.a. V.I. Razumovsky, House Traumatologist and Orthopedist;* ***O.A. Kauts*** *— Scientific Research Institute of Traumatology, Orthopedics and Neurosurgery of Saratov State Medical University n.a. V.I. Razumovsky, Senior Research Assistant, Department of Innovative Projects in Traumatology and Orthopedics, Candidate of Medical Sciences;* ***A.V. Mandrov —*** *Scientific Research Institute of Traumatology, Orthopedics and Neurosurgery of Saratov State Medical University n.a. V.I. Razumovsky, Traumatologist and Orthopedist, the Head of Surgery Block.*

Дата поступления — 24.08.2018 г. Дата принятия в печать — 06.09.2018 г.

***Козадаев М.Н., Гиркало М.В., Деревянов А.В., Кауц О.А., Мандров А.В.* Идентификация референтной линии коленного сустава в зависимости от гендерных и антропометрических параметров у пациентов, нуждающихся в тотальной артропластике. Саратовский научно-медицинский журнал 2018; 14 (3): 557–560.**

Цель: определить возможные различия по признаку идентификации референтной линии коленного сустава у пациентов, нуждающихся в артропластике, в зависимости от пола и длины тела. *Материал и методы.* В предоперационном периоде проанализированы рентгенограммы коленных суставов 100 женщин и 102 мужчины в возрасте 56,5±11,5 года, нуждающихся в эндопротезировании коленного сустава. *Результаты.* Сравнительный анализ средних значений коэффициентов, определяющих линию коленного сустава, у женщин и мужчин 1-й и 2-й подгрупп, 2-й и 3-й подгрупп и 1-й и 3-й подгрупп статистически значимых различий не обнаружил. *Заключение.* Анализ полученных результатов позволил констатировать отсутствие влияния длины тела и пола пациентов на определение линии коленного сустава.

Ключевые слова: референтная линия коленного сустава, идентификация, гендерный пол, длина тела, тотальная артропластика, предоперационное планирование артропластики.

***Kozadaev MN, Girkalo MV, Derevyanov AV, Kauts OA, Mandrov AV.* The identification of knee joint referent line in correlation with gender and anthropometric signs in patients in need for total arthroplasty. Saratov Journal of Medical Scientific Research 2018; 14 (3): 557–560.**

Aim: to identify possible gender and anthropometric differences by the identification of the line of knee joint in patients who need arthroplasty. *Material and Methods.* X-rays of patients' knee joints (100 women and 102 men, aged 45–68 years, mean age: 55.4±1.3 years) who need TKA in the preoperative period were analyzed. *Results.* The comparative analysis of mean values of coefficients identifying knee joint line in males and females of 1st and 2nd, 2nd and 3rd, 1st and 3rd subgroups stated the absence of statistically significant differences. *Conclusion.* The analysis of obtained results did not demonstrate any correlations between the height and gender of patients and knee joint line identification.

Key words: knee joint referent line, identification, gender and anthropometric parameters, total arthroplasty, preoperative planning.

Введение. Важным критерием успеха тотальной артропластики является восстановление безболезненного объема движений и стабильности коленного сустава, что в большинстве случаев связано с реконструкцией линии сустава, максимально приближенной к анатомической позиции [1]. Если по ряду причин хирург не достигает нормального ее положения, то неизбежно возникают осложнения в послеоперационном периоде [1, 2]. К наиболее часто встречающимся проблемам нарушения положения линии коленного сустава (ЛКС) после тотального эндопротезирования (ТЭП) относятся пателлофеморальный синдром с классической картиной контактной хондромаляции надколенника, нестабильность коленного сустава и уменьшение амплитуды движений. Эти осложнения возникают при девиации ЛКС≥5 мм, что становится причиной неудовлетворенности пациентов результатом лечения [3–5].

В данных обстоятельствах важное значение приобретает поиск оптимальной методики выявления девиации ЛКС у пациентов с неудовлетворительными результатами тотальной артропластики, особенно при выявлении показаний к выполнению ревизионного вмешательства и его планировании. В арсенале врача-ортопеда имеются различные методики инструментальной диагностики (в основном лучевые методы) выявления ЛКС, однако до настоящего времени не достигнут общий консенсус в отношении использования универсальных критериев ее определения.

Цель: определить возможные различия по признаку идентификации референтной линии коленного сустава у пациентов, нуждающихся в артропластике, в зависимости от пола и длины тела.

Материал и методы. Проанализированы рентгенограммы коленного сустава 202 пациентов, нуждающихся в тотальной артропластике, среди которых были 100 женщин и 102 мужчины в возрасте 45–68 лет. Все исследования выполняли на этапе предоперационного планирования на базе травматолого-ортопедического отделения №3 НИИТОН СГМУ в 2018 г. Пациенты разделены на две группы по признаку пола. В каждой группе выделены подгруппы в зависимости от длины тела больных (см). Среди женщин в 1-ю подгруппу вошла 61 обследуемая с длиной тела до 160 см, во 2-ю включили 35 пациенток с длиной тела 161–170 см, 3-ю группу составили 4 участницы с длиной тела свыше 170 см. Среди мужчин в 1-й подгруппе было 4 обследуемых с длиной тела ниже 160 см, во 2-й оказались 36 пациентов с длиной тела 161–170 см, в 3-ю вошли 62 мужчины с длиной тела свыше 170 см. Референтную ЛКС определяли по следующей методике: на рентгеновских изображениях при стандартной переде-задней укладке и фокусном расстоянии 1,1 м отмечали наивысшие точки мыщелков бедренной кости. Затем проводили измерения длины поперечника между наивысшими точками мыщелков бедра, далее опускали перпендикуляр к линии коленного сустава и измеряли его величину. У всех обследуемых измеряли значения показателей: ML — расстояние между наивысшими точками дистального метафиза бедренной кости, MD — расстояние от наивысшей точки медиальной поверхности дистального метафиза до дистальной линии сустава, LD — расстояние от наивысшей точки латеральной поверхности метафиза до дистальной линии сустава. Рассчитывали коэффициенты по формулам: KM=ML/MD, где KM — коэффициент медиальный, и KL=ML/LD, где KL — коэффициент латеральный (рисунок).

Статистическую обработку полученных результатов осуществляли с помощью пакета компьютерных программ Statistica 6.0 (StatSoft Inc.). После проверки вариационных рядов на нормальность распределения по критерию Шапиро–Уилка дальнейшую обработку проводили с использованием непараметрической статистики. Для представления полученных данных использовали медиану и интерквартильный диапазон. Для оценки значимости различий использовали U-критерий Манна–Уитни. Различия считали статистически значимыми при $p<0,05$.

Результаты. Среднее значение коэффициента KM в 1-й подгруппе (до 160 см) у женщин составило 2,55, у мужчин 2,53; во 2-й подгруппе (160–170 см) у женщин 2,50, у мужчин 2,50; в 3-й подгруппе (более 170 см) у женщин 2,51, у мужчин 2,47. Среднее значение коэффициента KL в 1-й подгруппе (до 160 см) у женщин составило 2,18, у мужчин 2,12; во 2-й подгруппе (160–170 см) у женщин 2,14, у мужчин 2,20; в

Ответственный автор — Козадаев Максим Николаевич
Тел.:+7 (987) 3217491
E-mail: m_kozadaev_ortoped@mail.ru

Таблица

Величины показателей коэффициентов — медиального (KM) и латерального (KL) у обследуемых различного пола и роста

Подгруппа	1-я подгруппа (до 160 см)		2-я подгруппа (160–170 см)		3-я подгруппа (более 170 см)	
Пол	муж	жен	муж	жен	муж	жен
Коэффициент, KM	2,53 (1,90; 3,24) p_3>0,05	2,55 (1,95; 3,85) p>0,05 p_3>0,05	2,50 (1,93; 3,31) p_1>0,05	2,50 (1,90; 3,45) p>0,05 p_1>0,05	2,47 (1,81; 3,45) p_2>0,05	2,51 (1,73; 3,20) p>0,05 p_2>0,05
Коэффициент, KL	2,12 (1,01; 3,16) p_3>0,05	2,18 (1,06; 3,28) p>0,05 p_3>0,05	2,20 (1,56; 3,07) p_1>0,05	2,14 (1,61; 2,96) p>0,05 p_1>0,05	2,13 (0,01; 2,90) p_2>0,05	2,08 (0,86; 2,21) p>0,05 p_2>0,05

Примечание: в таблице для каждой группы обследованных приведены медиана и межквартильный диапазон, p — значения коэффициентов KM, KL внутри каждой группы, p_1 — значения коэффициентов KM, KL в 1-й и 2-й подгруппах (по полу), p_2 — значения коэффициентов KM, KL во 2-й и 3-й подгруппах (по полу), p_3 — значения коэффициентов KM, KL в 1-й и 3-й подгруппах (по полу).

3-й подгруппе (более 170 см) у женщин 2,08, у мужчин 2,13). Полученные средние значения коэффициентов KM и KL не имели статистически значимых различий внутри групп и между группами (p_{1-3}>0,05).

Обсуждение. В настоящее время существуют различные методики определения референтной ЛКС по рентгенологическим критериям [5]. Большинство из них предполагает расчет с использованием следующих показателей: суставная линия медиального надмыщелка бедра, суставная линия латерального надмыщелка бедра, линия головки малоберцовой кости, нижний полюс надколенника, линия приводящего бугорка бедра [6]. Доказанная надежность определения референтных линий коленного сустава имеется лишь у линии приводящего бугорка, однако коэффициентов, связанных с его применением, мы не встретили [7]. Отдельные авторы предлагают использовать индексы Insall — Salvati, Caton — Deschamps, Blackburn, однако их зависимость от состояния пателлофеморального соединения не гарантирует надежность их применения [7]. Описаны отдельные методики, включающие определение референтной линии сустава с использованием расчетных коэффициентов. Так, в исследованиях J. Romero (2010) [8, 9] получены данные о наличии взаимосвязи между межэпикондилярным расстоянием и дистанцией до линии сустава от медиального (KM) и латерального (KL) надмыщелков. Полученные нами результаты свидетельствуют об отсутствии взаимосвязи коэффициентов KL и KM не только с гендерными, но и с отдельными антропометрическими параметрами обследуемых.

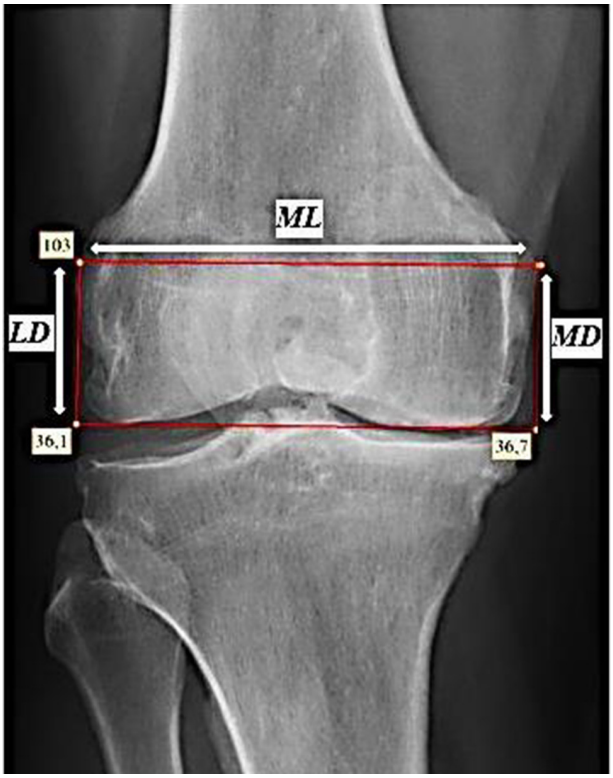

Стандартная графическая методика идентификации линии коленного сустава по рентгенограммам: ML — расстояние между наивысшими точками мыщелков бедренной кости; MD — расстояние между медиальной наивысшей точкой мыщелка бедренной кости и линией коленного сустава с внутренней стороны; LD — расстояние между латеральной наивысшей точкой мыщелка бедренной кости и линией коленного сустава с наружной стороны

Заключение. Сравнительный анализ средних значений коэффициентов, определяющих линию коленного сустава, у женщин и мужчин 1-й и 2-й подгрупп, 2-й и 3-й подгрупп и 1-й и 3-й подгрупп статистически значимых различий влияния длины тела и пола пациентов на определение линии коленного сустава не обнаружил.

Конфликт интересов. Работа выполнена в рамках инициативного плана НИИТОН ФГБОУ ВО «Саратовский государственный медицинский университет им. В.И. Разумовского» Минздрава России «Совершенствование методов диагностики, лечения и профилактики травм и заболеваний опорно-двигательной и нервной систем». Регистрационный номер АААА-А18-118060790019-0.

Авторский вклад: концепция и дизайн исследования — М.Н. Козадаев, М.В. Гиркало; получение и обработка данных, анализ и интерпретация результатов — М.Н. Козадаев, М.В. Гиркало, А.В. Деревянов, О.А. Кауц, А.В. Мандров; написание статьи — М.Н. Козадаев; утверждение рукописи для публикации — М.В. Гиркало.

References (Литература)

1. Amaranth R, Thirunarayanan V, Kumar SS, et al. Calculating position of joint line of knee using various radiological

parameters based on Indian population. International Journal of Orthopaedics Sciences 2017; 3 (3): 1118–23.

2. Pereira GC. Calculating the Position of the Joint Line of the Knee Using Anatomical Landmarks. Orthopedics 2016; 39 (6): 381–6.

3. Yau WP. Intraobserver errors in obtaining visually selected anatomic landmarks during registration process in nonimage-based navigation-assisted total knee arthroplasty: a cadaveric experiment. The Journal of Arthroplasty 2005; 20 (5): 591–601.

4. Babazadeh MM, Swan Dowsey JD, Stoney JD, et al. Joint line position correlates with function after primary total knee replacement. The Bone & Joint Journal 2011; 93B (9): 1223–31.

5. Kumar N, Mukhopadhaya J, Yadav C, et al. Joint line restoration in total knee arthroplasty. J Orthop Allied Sci 2017; (5): 10–4.

6. Servien E, Viskontas D, Giuffri BM, et al. Reliability of bony landmarks for restoration of the joint line in revision knee arthroplasty. Knee Surg Sports Traumatol Arthrosc 2008; (16): 263–9.

7. Luyck T, Beckers L, Colyn W, et al. The adductor ratio: A new tool for joint line reconstruction in revision TKA. Knee Surg Sports Traumatol Arthrosc 2014; (22): 3028–33.

8. Romero J, Seifert B, Reinhardt O, et al. A Useful Radiologic Method for Preoperative Joint-line Determination in Revision Total Knee Arthroplasty. Clin Orthop Relat Res 2010; 468: 1279–83.

9. Girkalo MV, Derevyanov AV, Kozadaev MN, Kauts OA. The restoration of knee joint line in revisionary arthroplastics with the use of metaphyseal sleeves. In: Abstr. of XI All-Russian Congress of Traumatologists and Orthopedists. Spb., 2017; (13): 940–6. Russian (Гиркало М.В., Деревянов А.В., Козадаев М.Н., Кауц О.А. Восстановление линии коленного сустава при ревизионном эндопротезировании с применением метафизарных втулок. В кн.: Сборник материалов XI Всероссийского съезда травматологов-ортопедов. СПб., 2017; (13): 940–6).

УДК 617–089.844:616–001.6:611.711 (5-6) Оригинальная статья

БИОМЕХАНИЧЕСКИЕ АСПЕКТЫ ЦИРКУЛЯРНОГО СПОНДИЛОСИНТЕЗА ПЕРЕХОДНОГО ГРУДОПОЯСНИЧНОГО ОТДЕЛА ПОЗВОНОЧНИКА

С. В. Лихачев *— НИИ травматологии, ортопедии и нейрохирургии ФГБОУ ВО «Саратовский ГМУ им. В. И. Разумовского» Минздрава России, старший научный сотрудник отдела инновационных проектов в нейрохирургии и вертебрологии, кандидат медицинских наук;* ***В. В. Зарецков*** *— НИИ травматологии, ортопедии и нейрохирургии ФГБОУ ВО «Саратовский ГМУ им. В. И. Разумовского» Минздрава России, ведущий научный сотрудник отдела инновационных проектов в нейрохирургии и вертебрологии; ФГБОУ ВО «Саратовский ГМУ им. В. И. Разумовского» Минздрава России, профессор кафедры травматологии и ортопедии, доктор медицинских наук;* ***В. Б. Арсениевич*** *— НИИ травматологии, ортопедии и нейрохирургии ФГБОУ ВО «Саратовский ГМУ им. В. И. Разумовского» Минздрава России, заведующий травматолого-ортопедическим отделением №3, кандидат медицинских наук;* ***А. Е. Шульга*** *— НИИ травматологии, ортопедии и нейрохирургии ФГБОУ ВО «Саратовский ГМУ им. В. И. Разумовского» Минздрава России, научный сотрудник отдела инновационных проектов в нейрохирургии и вертебрологии, кандидат медицинских наук;* ***И. Н. Щаницын*** *— НИИ травматологии, ортопедии и нейрохирургии ФГБОУ ВО «Саратовский ГМУ им. В. И. Разумовского» Минздрава России, старший научный сотрудник отдела инновационных проектов в нейрохирургии и вертебрологии, кандидат медицинских наук;* ***К. К. Скрипаченко*** *— ФГБОУ ВО «Саратовский национальный исследовательский государственный университет им. Н. Г. Чернышевского» Минобрнауки России, аспирант кафедры математической теории упругости и биомеханики.*

BIOMECHANICAL ASPECTS OF CIRCULAR SPONDYLOSYNTHESIS OF TRANSITIONAL THORACOLUMBAR SPINE

S. V. Likhachev — *Scientific Research Institute of Traumatology, Orthopedics and Neurosurgery of Saratov State Medical University n.a. V. I. Razumovsky, Department of Neurosurgical and Vertebrological Innovations, Senior Research Assistant, Candidate of Medical Sciences;* ***V. V. Zaretskov —*** *Scientific Research Institute of Traumatology, Orthopedics and Neurosurgery of Saratov State Medical University n.a. V. I. Razumovsky, Department of Neurosurgical and Vertebrological Innovations, Leading Research Assistant; Saratov State Medical University n.a. V. I. Razumovsky, Department of Traumatology and Orthopedics, Professor, Doctor of Medical Sciences;* ***V. B. Arsenievich —*** *Scientific Research Institute of Traumatology, Orthopedics and Neurosurgery of Saratov State Medical University n.a. V. I. Razumovsky, Head of the Third Traumatology and Orthopedics Department, Candidate of Medical Sciences;* ***A. E. Shul'ga*** *— Scientific Research Institute of Traumatology, Orthopedics and Neurosurgery of Saratov State Medical University n.a. V. I. Razumovsky, Department of Neurosurgical and Vertebrological Innovations, Research Assistant, Candidate of Medical Sciences;* ***I. N. Shchanitsyn*** *— Scientific Research Institute of Traumatology, Orthopedics and Neurosurgery of Saratov State Medical University n.a. V. I. Razumovsky, Department of Neurosurgical and Vertebrological Innovations, Senior Research Assistant, Candidate of Medical Sciences;* ***K. K. Skripachenko*** *— Saratov State National Research University n.a. N. G. Chernyshevsky, Department of Mathematic Theory of Elasticity and Biomechanics, Post-Graduate Student.*

Дата поступления — 24.08.2018 г. Дата принятия в печать — 06.09.2018 г.

Лихачев С. В., Зарецков В. В., Арсениевич В. Б., Шульга А. Е., Щаницын И. Н., Скрипаченко К. К. **Биомеханические аспекты циркулярного спондилосинтеза переходного грудопоясничного отдела позвоночника. Саратовский научно-медицинский журнал 2018; 14 (3): 560–566.**

Цель: представить возможности биомеханического моделирования при индивидуальном подборе оптимального метода хирургической реконструкции повреждения переходного грудопоясничного отдела позвоночника. *Материал и методы*. На основе данных компьютерной томографии поврежденного грудопоясничного отдела позвоночника построена твердотельная трехмерная модель исследуемого сегмента позвоночника при помощи программы Mimics 13. Модели системы фиксации и кейджа создавались в системе автоматизированного проектирования SolidWorks. Численное моделирование осуществлялось в системе ANSYS в среде Workbench. При анализе результатов расчетов для каждой модели сравнивались поля полных перемещений, их максимальные значения, а также эквивалентные напряжения в системах фиксации и позвонках. *Результаты*. Анализ эквивалентных напряжений и полей перемещений, возникающих в моделях при приложении семи типовых нагрузок, выявил наиболее стабильный вариант спондилосинтеза, которым является циркулярная фиксация позвоночника. *Заключение*. Трехмерное компьютерное биомеханическое моделирование на основе индивидуальных данных больного (рост, вес, рентгенанатомические особенности) и известных параметров металлоконструкций может быть применено на практике как часть алгоритма выбора оптимального варианта циркулярного спондилосинтеза переходного грудопоясничного отдела позвоночника.

Ключевые слова: переходный грудопоясничный отдел позвоночника, циркулярная фиксация, биомеханическое моделирование позвоночника.

***Likhachev SV, Zaretskov VV, Arsenievich VB, Shul'ga AE, Shchanitsyn IN, Skripachenko KK.* Biomechanical aspects of circular spondylosynthesis of transitional thoracolumbar spine. Saratov Journal of Medical Scientific Research 2018; 14 (3): 560–566.**

Aim: to present the potential of biomechanical modeling in individual choice of optimal surgical correction method for transitional thoracolumbar spine injury. *Material and Methods.* We built solid-base 3-dimensional model of the investigated spine segment in Mimics13 on the basis of CT data of injured thoracolumbar spine. Cage and anchorage models were created in CAE system SolidWorks. Numeric modeling was performed in ANSYS in Workbench medium. We analyzed full movement fields, their maximum values for each model as well as equivalent stress in vertebra and anchorage systems. *Results.* The analysis of equivalent stress and full movement fields emerging in the models under seven basic types of load revealed the most stable spondylosynthesis model which is circular spine spondylosynthesis. *Conclusion.* Three-dimensional computer biomechanical modeling on the basis of individual patient parameters (height, weight, X-ray features) and known parameters of metal constructions can be practically applied as a part of choice algorithm of optimal circular spondylosynthesis variant for thoracolumbar transitional spine.

Key words: transitional thoracolumbar spine, circular anchorage, biomechanical modeling of the spine.

Введение. Продолжающийся около тридцати лет современный этап развития хирургии повреждений позвоночного столба предполагает устранение или профилактику формирования деформаций позвоночника, декомпрессию содержимого позвоночного канала и надежную металлофиксацию на весь срок консолидации перелома или образования артифициального костного блока [1–3]. Чаще прочих при высокоэнергетической травме повреждаются Th11, Th12, L1 и L2 позвонки, что послужило причиной выделения их в особое анатомо-функциональное образование — переходный грудопоясничный отдел. Оперативное лечение травматических повреждений переходного грудопоясничного отдела предполагает предварительное изучение вопросов анатомии и биомеханики данной зоны, а также всего спектра актуальных методик спондилосинтеза [4–6]. Несмотря на десятилетия прогресса методик лечения повреждений позвоночно-двигательных сегментов (ПДС) Th11-L2, составляющих переходный грудопоясничный отдел позвоночника, анализ данных литературы свидетельствует о том, что в этом вопросе на сегодняшний день еще существует много пробелов [7, 8].

В настоящее время наиболее распространенными техниками реконструкции при травмах, локализованных в переходной грудопоясничной зоне, являются короткосегментарный транспедикулярный спондилосинтез [9] и вентральные вмешательства [10], сочетающие резекцию тела поврежденного позвонка, корпородез контейнерным имплантатом и стабилизацию ПДС винтовой конструкцией. Двухэтапные вмешательства, предполагающие выполнение вентрального спондилодеза после транспедикулярной фиксации, также широко используются в клинической практике [11, 12].

Переходный грудопоясничный отдел, имеющий свои биомеханические особенности (переход ригидного грудного отдела в мобильный поясничный) испытывает повышенные нагрузки. Этим объясняется высокая частота встречаемости повреждений данной локализации [13, 14], а также нередкие эпизоды разрушений металлоконструкции в позднем послеоперационном периоде [15]. С развитием хирургической техники в литературе начали появляться сообщения о применении циркулярной фиксации при травмах, локализованных в ПДС Th11-L2 [16, 17]. При этом циркулярную фиксацию ряд авторов понимает как сочетание дорзального инструментирования позвоночника и корпородеза контейнерными имплантатами типа MESH [18]. Более корректной следует считать трактовку, подразумевающую установку вентрального устройства, обладающего дополнительными антимиграционными и фиксирующими, а не только опорными возможностями [19].

Таким образом, вопрос выбора методики хирургической реконструкции при повреждениях грудопоясничного переходного отдела позвоночника в современных условиях наиболее актуален. В доступной литературе подобные исследования, посвященные сравнению циркулярной фиксации с другими способами спондилосинтеза, выполнены, как правило, in vitro на трупном материале, а результаты их противоречивы [20, 21]. Оптимальным для изучения биомеханики позвоночника, на наш взгляд, является компьютерное биомеханическое моделирование [22–24]. Отсутствие в доступных источниках работ, посвященных биомеханическому моделированию циркулярной фиксации при повреждениях грудопоясничного перехода, послужило предпосылкой к выполнению данного исследования.

Цель: представить возможности биомеханического моделирования при индивидуальном подборе оптимального метода хирургической реконструкции повреждения переходного грудопоясничного отдела позвоночника.

Материал и методы. В качестве исходного материала для биомеханического моделирования использованы данные (DICOM файлы), полученные при спиральной компьютерной томографии (СКТ) грудопоясничного перехода больной М. Травма позвоночника получена при падении с высоты 3 метров. Пострадавшая доставлена в стационар по месту жительства, где по поводу компрессионно-оскольчатого перелома Th12 позвонка был выполнен бисегментарный транспедикулярный спондилосинтез, артродез дугоотростчатых суставов Th11-Th12, Th12-L1, задний спондилодез аутокостью. На контрольной рентгенографии через 1 месяц после вмешательства выявлена отрицательная динамика в виде потери коррекции и нарастания сегментарной кифотической деформации на 12° (рис. 1). Отрицательная рентгенологическая динамика сопровождалась рецидивом болевого синдрома до 6 баллов по визульно-аналоговой шкале (ВАШ). Больная направлена в НИИТОН СГМУ для выполнения ревизионного вмешательства. На момент госпитализации рост больной составлял 165 см, вес 58 кг.

В ходе предоперационного планирования рассмотрены ПДС Th11-Th12-L1, включающие поврежденный Th12 позвонок (тип перелома A3 по классификации AOSpine).

Рассматриваемая совокупность ПДС состояла из Th11, Th12, L1 позвонков, двух межпозвонковых дисков и продольных связок. В данной работе не моделировались дугоотростчатые (фасеточные) суставы, межпоперечная, желтые и межостистые связки, так

Ответственный автор — Лихачев Сергей Вячеславович
Тел.: +7 (904) 2417001
E-mail: Likha4@mail.ru

Рис. 1. Рентгенограмма в боковой проекции больной М. через 1 месяц после транспедикулярной фиксации. Сегментарная кифотическая деформация составляет 26^0

как рассматривались ПДС после дорзального релиза, включающего парциальную фасетэктомию, флавэктомию и резекцию межостистых связок на уровне вмешательства, а также стабилизирующего хирургического лечения, при котором указанные элементы не будут функционировать.

При планировании реконструктивного вмешательства рассмотрены следующие возможные варианты:

1. Удаление транспедикулярной системы, торакофренотомия справа, дискэктомия Th11-Th12, Th12-L1, вентральный спондилосинтез стержневой конструкцией типа Antares, корпородез MESH.

2. При сохранении ранее имплантированной транспедикулярной системы выполнение торакофренотомии справа, дискэктомии Th11-Th12, Th12-L1, вентральный спондилосинтез пластинчатой конструкцией типа Vantage, корпородез MESH.

Твердотельная трехмерная модель исследуемого сегмента позвоночника строилась на основе данных компьютерной томограммы при помощи программы Mimics 13. Модели системы фиксации и кейджа создавались в системе автоматизированного проектирования SolidWorks.

На рис. 2 последовательно показаны трехмерные модели исследуемого сегмента:

а) исходная ситуация: ПДС Th11-Th12-L1 с выполненной траспедикулярной фиксацией;

б) ПДС Th11-Th12-L1 с вентральным спондилосинтезом стержневой конструкцией Antares, корпородез MESH при удаленной транспедикулярной системе;

в) ПДС Th11-Th12-L1, вентральный спондилосинтез пластинчатой конструкцией Vantage, корпородез MESH (при сохранении ранее имплантированной транспедикулярной системы).

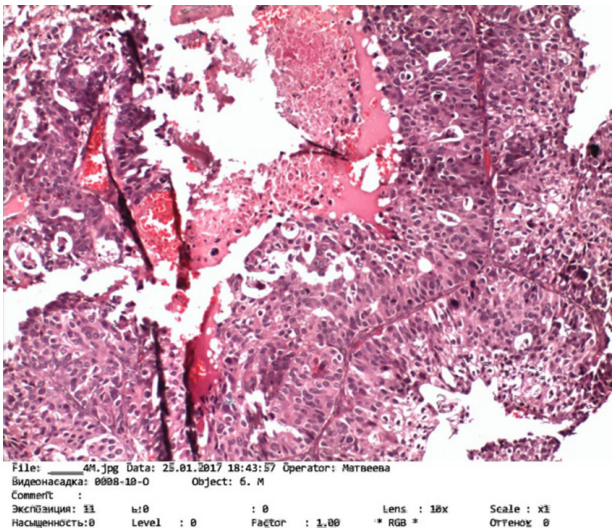

Рис. 2. Трехмерные модели позвоночника

Биомеханическое моделирование сегмента позвоночника осуществлялось при действии семи видов нагрузок [25]. Нижняя замыкательная пластина нижнего позвонка жестко фиксировалась. С математической точки зрения решалась трехмерная статическая задача теории упругости. Материалы системы фиксации, костных тканей позвонков, тканей дисков и фасеточных суставов брались из литературы [26].

Численное моделирование осуществлялось в системе ANSYS в среде Workbench. Создавалась тетраэдрическая нерегулярная сетка. Выполнялся анализ сеточной сходимости, по результатам которого подбирался размер ребра конечного элемента, мало влияющий на результаты расчетов. После нескольких расчетов с различными сетками выбран размер ребра элемента, равный 2 мм. Число конечных элементов для каждой рассматриваемой модели не превышало 1000000 (рис. 3).

При анализе результатов расчетов для каждой модели сравнивались поля полных перемещений, их максимальные значения, а также эквивалентные напряжения в системах фиксации и позвонках. В первую очередь оценивалась стабильность фиксации для каждого из рассмотренных вариантов фиксации и нагрузок.

При анализе результатов в таблицы сведены рассчитанные характеристики для следующих вариантов нагружения: 1) следящая нагрузка 300 Н; 2) следящая нагрузка 300 Н и изгибающий момент величиной 7,5 Нм, моделирующий наклон влево; 3) следящая нагрузка 300 Н и изгибающий момент величиной 7,5 Нм, моделирующий наклон вправо; 4) следящая нагрузка 300 Н и скручивающий момент величиной 7,5 Нм, моделирующий вращение по часовой стрелке; 5) следящая нагрузка 300 Н и скручивающий момент величиной 7,5 Нм, моделирующий вращение против часовой стрелки; 6) следящая нагрузка 300 Н и изгибающий момент величиной 7,5 Нм, моделирующий наклон вперед; 7) следящая нагрузка 300 Н и изгибающий момент величиной 7,5 Нм, моделирующий наклон назад. Номер типа нагружения соответствует номеру столбца в табл. 1–3.

В табл. 1 приведены максимальные эквивалентные напряжения, возникающие в системе фиксации.

Здесь и далее — варианты нагружения: 1) следящая нагрузка 300 Н; 2) следящая нагрузка 300 Н и изгибающий момент величиной 7,5 Нм, моделирую-

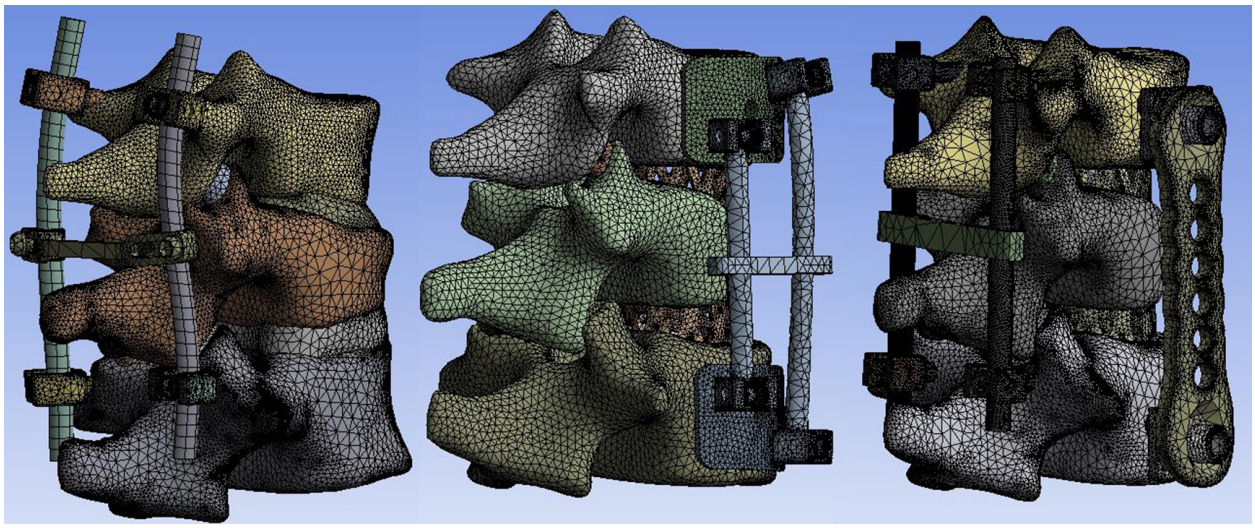

Рис. 3. Вычислительная сетка исследуемого сегмента позвоночника для трех моделей

щий наклон влево; 3) следящая нагрузка 300 Н и изгибающий момент величиной 7,5 Нм, моделирующий наклон вправо; 4) следящая нагрузка 300 Н и скручивающий момент величиной 7,5 Нм, моделирующий вращение по часовой стрелке; 5) следящая нагрузка 300 Н и скручивающий момент величиной 7,5 Нм, моделирующий вращение против часовой стрелки; 6) следящая нагрузка 300 Н и изгибающий момент величиной 7,5 Нм, моделирующий наклон вперед; 7) следящая нагрузка 300 Н и изгибающий момент величиной 7,5 Нм, моделирующий наклон назад.

Для всех типов нагружения напряжения в третьем варианте лечения, при котором использован вентральный спондилосинтез пластинчатой конструкцией Vantage, корпородез MESH (при сохранении ранее имплантированной транспедикулярной системы), оказались существенно меньше, чем в двух других. При этом предел текучести материалов достигнут не был, а значит, разрушения конструкции при данных нагрузках не произойдут.

В табл. 2 приведены максимальные эквивалентные напряжения, возникающие в позвонках.

В случае анализа напряжений, возникающих в позвонках, наблюдается аналогичная картина: для третьего варианта лечения напряжения оказываются существенно ниже двух других. Следует, однако, отметить, что предел прочности костной ткани ни при одном типовом нагружении в моделях достигнут не был.

В табл. 3 приведены максимальные перемещения, возникающие в позвонках.

Перемещения в случае второго и третьего типов фиксации оказались на порядок меньше, чем в первом случае. При этом указанные два варианта для всех типовых нагружений дают близкие по значениям величины перемещений.

Таким образом, анализируя напряжения и перемещения в моделях, возникающие при приложении 7 типовых нагрузок, можно сделать вывод о том, что с точки зрения биомеханики наиболее стабильным

Таблица 1

Максимальные эквивалентные напряжения в системе фиксации

Варианты хирургических вмешательств, выполненных при травме переходного грудопоясничного отдела позвоночника	Варианты нагружения						
	1	2	3	4	5	6	7
Th11-Th12-L1 с установленной траспедикулярной фиксацией	50	330	270	280	340	345	317
Th11-Th12-L1 с вентральным спондилосинтезом конструкцией Antares, корпородез MESH	40	126	162	108	91	125	115
Th11-Th12-L1, вентральный спондилосинтез конструкцией Vantage, корпородез MESH (при сохранении ранее имплантированной транспедикулярной системы)	39	100	91	77	66	98	105

Таблица 2

Максимальные эквивалентные напряжения в позвонках

Варианты хирургических вмешательств, выполненных при травме переходного грудопоясничного отдела позвоночника	Варианты нагружения						
	1	2	3	4	5	6	7
Th11-Th12-L1 с установленной траспедикулярной фиксацией	14	87	98	67	105	65	58
Th11-Th12-L1 с вентральным спондилосинтезом конструкцией Antares, корпородез MESH	7	47	60	40	37	55	35
Th11-Th12-L1, вентральный спондилосинтез конструкцией Vantage, корпородез MESH (при сохранении ранее имплантированной транспедикулярной системы)	6	12	13	15	16	14	15

Таблица 3

Максимальные перемещения в позвонках

Варианты хирургических вмешательств, выполненных при травме переходного грудопоясничного отдела позвоночника	Варианты нагружений						
	1	2	3	4	5	6	7
Th11-Th12-L1 с установленной траспедикулярной фиксацией	0.1	0.3	0.5	0.4	0.8	0.6	0.9
Th11-Th12-L1 с вентральным спондилосинтезом конструкцией Antares, корпородез MESH	0.01	0.02	0.01	0.04	0.03	0.04	0.02
Th11-Th12-L1, вентральный спондилосинтез конструкцией Vantage, корпородез MESH (при сохранении ранее имплантированной транспедикулярной системы)	0.03	0.04	0.03	0.05	0.04	0.05	0.03

является третий (циркулярный) вариант спондилосинтеза.

Результаты. Учитывая данные анамнеза, рентгенографии, СКТ, интенсивность болевого синдрома, а также принимая во внимание результаты биомеханического моделирования, больной М. выполнено вмешательство в объеме правосторонней торакофренотомии, дискэктомии Th11-Th12, Th12-L1, частичной резекции тела Th12 позвонка, корпородез MESH, заполненного аутокостью резецированного тела позвонка, дополнительная коррекция и фиксация в сегментах Th11-Th12-L1 металлоконструкцией Vantage (второй смоделированный вариант оперативного вмешательства). Отсутствие необходимости в удалении транспедикулярной системы и повышенная стабильность такого спондилосинтеза рассматривалась нами как один из аргументов в пользу выбора данной методики. Примечательно, что вентральная мобилизация за счет диск- и корпорэктомии позволила осуществить достаточную коррекцию посттравматической кифотической деформации пластинчатой конструкцией Vantage (рис. 4). Интраоперационная кровопотеря составила 170 мл.

Послеоперационный период протекал без осложнений. Больная активизирована (вертикальная нагрузка) на 2-е сутки после вмешательства. К моменту выписки из стационара на 11-е сутки после операции интенсивность болевого синдрома составила 3 балла по ВАШ, что вдвое ниже данного показателя при поступлении. Контрольный осмотр и рентгенография через 2 и 6 месяцев после операции не выявили потери достигнутой коррекции. Болевой синдром купирован полностью.

Обсуждение. В ходе планирования ревизионного вмешательства при последствиях травмы позвоночника приоритет, как правило, отдается наименее травматичному методу, позволяющему достичь достаточной коррекции и стабильности поврежденных ПДС. В контексте проводимого исследования поле перемещений и напряжений инструментированного грудопоясничного перехода должно приближаться к нормальному [27]. Это должно обеспечить снижение риска нестабильности металлоконструкции и потери достигнутой коррекции до формирования костного блока.

В данном клиническом наблюдении при выборе способа металлофиксации переходного грудопоясничного отдела позвоночника на первое место, по всей видимости, целесообразно было поставить необходимость обеспечения максимально возможной стабильности комплекса «металлофиксатор — кость». Большинство авторов определяют нестабильность как патологический ответ на приложенную нагрузку, характеризующуюся движениями в ПДС сверх нормальных границ [23]. Нормальной сегментарной подвижностью считают смещение позвонков не более 3 мм [27]. Учитывая характер выполненного (частично нестабильная ТПФ + искусственное ослабление задней опорной колонны в ходе релиза) и планируемого (дискэктомия, корпорэктомия) вмешательств, эти цифры можно считать приемлемыми в качестве порогового показателя надежности металлофиксации.

Поле напряжений, возникающее в ПДС при адекватном спондилосинтезе, должно быть максимально приближено к таковому для модели интактной совокупности ПДС [28]. В данной работе интактный сегмент не моделировался. При анализе результатов полей эквивалентных напряжений и их максимальных значений наиболее удачной с точки зрения биомеханики конструкцией мы считали систему, показывающую наименьшие эквивалентные напряжения в позвонках и в металлоконструкциях.

История использования методик математического моделирования в костной хирургии, и в изучении биомеханики оперированного позвоночника в частности, насчитывает около сорока лет [29]. Соотнесения результатов экспериментов in vitro и данных, полученных при использовании метода конечных элементов, подтверждают легитимность последних [30]. Использование современных интраскопических методов обследования больного и вычислительных мощностей компьютерной техники позволяет получить дополнительный инструмент выбора оптимальной методики металлофиксации и прогнозирования ее последствий.

Применение вентральной конструкции в сочетании с транспедикулярной системой в аспекте напряженного состояния тел позвонков более предпочтительно, так как напряжения в кости оказываются существенно ниже известных опубликованных предельных значений.

Заключение. Трехмерное компьютерное биомеханическое моделирование на основе индивидуальных данных больного (рост, вес, рентгенанатомические особенности) и известных параметров металлоконструкций применено на практике как часть алгоритма выбора оптимального варианта спондилосинтеза грудопоясничного переходного отдела позвоночника — циркулярная фиксация. Для каждого из вариантов металлофиксации решена статическая задача теории упругости о нагружении ПДС компрессионной нагрузкой, соответствующей физиологической для пациента. Рассматривая биомеханическое моделирование как некоторый аргумент в пользу циркулярной фиксации переходного грудопоясничного отдела, окончательный выбор в пользу того или иного метода спондилосинтеза следует делать на основании конкретной клинической ситуации.

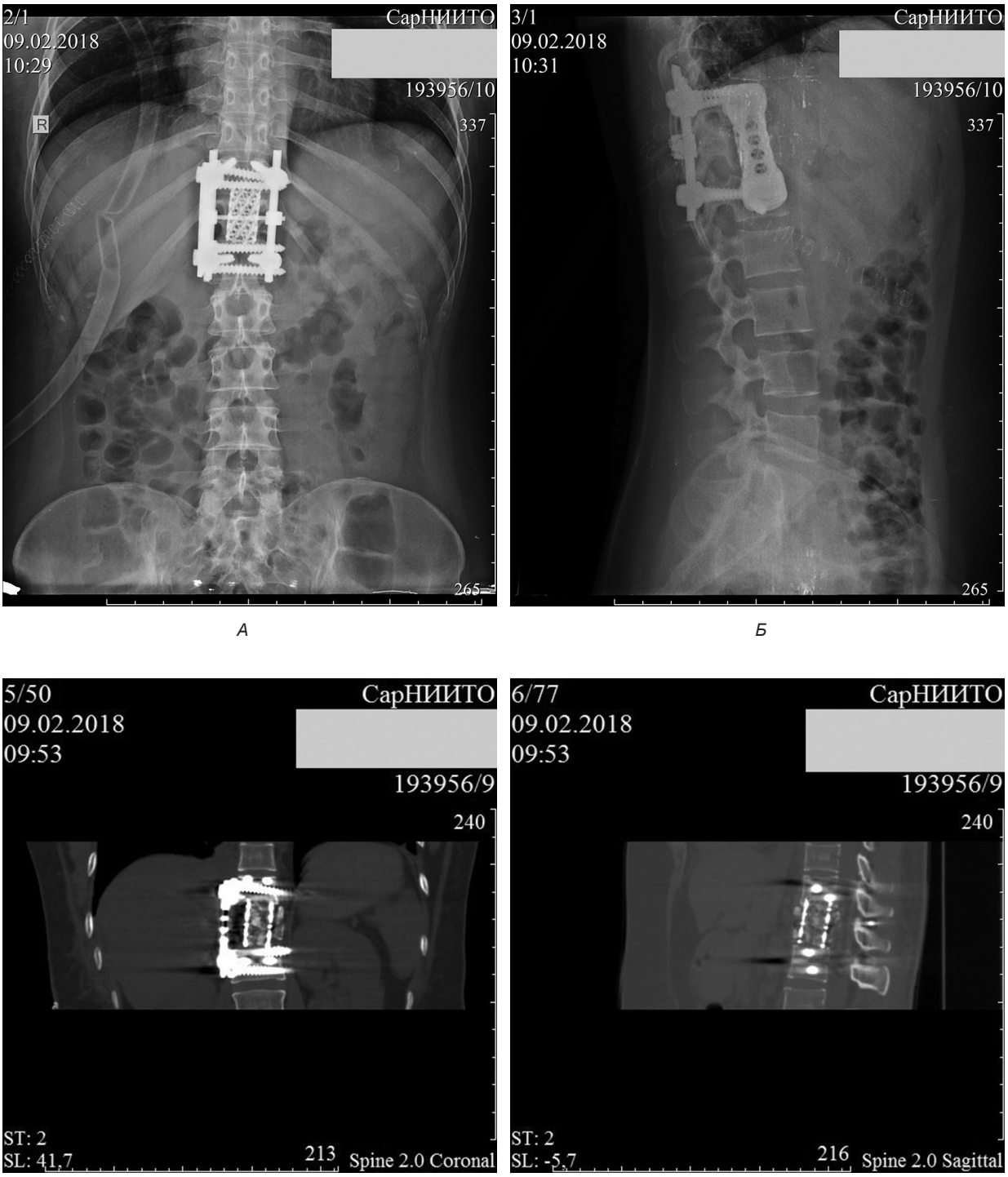

А *Б*

В *Г*

Рис. 4. Рентгенограммы в прямой и боковой проекциях (*А-Б*) и СКТ (*В-Г*) больной М. на третьи сутки после циркулярной фиксации. Сегментарная посттравматическая кифотическая деформация полностью устранена

Поскольку ни один из вариантов, исходя из рассмотренных в работе биомеханических критериев успешности хирургического лечения, не имеет кардинальных недостатков, результаты исследования следует считать предварительными.

Конфликт интересов. Работа выполнена в рамках государственного задания НИИТОН ФГБОУ ВО «Саратовский государственный медицинский университет им. В.И. Разумовского» Минздрава России «Разработка технологии хирургической реконструкции при нестабильных повреждениях грудопоясничного отдела позвоночника на основе биомеханического моделирования». Регистрационный номер АААА-А18-118020290179-0.

Авторский вклад: концепция и дизайн исследования — С. В. Лихачев, В.В. Зарецков, В.Б. Арсениевич; получение и обработка данных — В.Б. Арсениевич, С. В. Лихачев; анализ и интерпретация результатов — С. В. Лихачев, К.К. Скрипаченко, И.Н. Щаницын; написание статьи — С. В. Лихачев, А.Е. Шульга; утверждение рукописи для публикации — С. В. Лихачев, В.В. Зарецков.

References (Литература)

1. Bradford DS, McBride GG. Surgical management of thoracolumbar spine fractures with incomplete neurologic deficits. Clin Orthop Relat Res 1987; (218): 201–6.

2. Hashimoto T, Kaneda K, Abumi K. Relationship between Traumatic Spinal Canal Stenosis and Neurologic Deficits in Thoracolumbar Burst Fractures. Spine (Phila Pa 1976) 1988; (13): 1268–72.

3. Zaretskov VV, Arsenievich VB, Likhachev SV, et al. A clinical case study of long-term injury of the thoracic and lumbar spine. Ortopediya, travmatologiya i vosstanovitel'naya hirurgiya detskogo vozrasta 2016; 4 (2): 61–6. Russian (Зарецков В.В., Арсениевич В.Б., Лихачев С. В. и др. Застарелое повреждение переходного грудопоясничного отдела позвоночника. Ортопедия, травматология и восстановительная хирургия детского возраста 2016; 42): 61–6).

4. Jacobs C, Plцger MM, Scheidt S, et al. Three-dimensional thoracoscopic vertebral body replacement at the thoracolumbar junction. Oper Orthop Traumatol 2018; 30 (5): 388–9.

5. Norkin IA, Zaretskov VV, Levchenko KK, et al. Perspectives for vertebrology teaching development in higher medical schools. Saratov Journal of Medical Scientific Research 2015; 11 (2): 210–2. Russian (Норкин И.А., Зарецков В.В., Левченко К.К. и др. Перспективы совершенствования преподавания вопросов вертебрологии в высшей медицинской школе. Саратовский научно-медицинский журнал 2015; 11 (2): 210–2.).

6. Zaletina AV, Vissarionov SV, Baindurashvili AG, et al. Structure of spinal injuries in children in regions of the Russian Federation. Spine surgery 2017; 14 (4): 52–60. Russian (Залетина А.В. Виссарионов С. В. Баиндурашвили А.Г. и др. Структура повреждений позвоночника у детей в регионах Российской Федерации. Хирургия позвоночника 2017; 14 (4): 52–60).

7. Reinhold M, Knop C, Beisse R, et al. Operative treatment of 733 patients with acute thoracolumbar spinal injuries: comprehensive results from the second, prospective, internet-based multicenter study of the Spine Study Group of the German Association of Trauma Surgery. Eur Spine J 2010; (19): 1657–76.

8. Fadeev EM, Haydarov VM, Vissarionov SV, et al. Rate and structure of complications in spine surgery. Ortopediya, travmatologiya i vosstanovitel'naya hirurgiya detskogo vozrasta 017; 5 (2): 75–83. Russian (Фадеев Е.М., Хайдаров В.М., Виссарионов С. В. и др. Частота и структура осложнений при операциях на позвоночнике. Ортопедия, травматология и восстановительная хирургия детского возраста 2017; 5 (2): 75–83).

9. Waqar M, Van-Popta D, Barone DG, et al. Short versus long-segment posterior fixation in the treatment of thoracolumbar junction fractures: a comparison of outcomes. Br J Neurosurg 2017; (31): 54–7.

10. Arsenievich VB, Zaretskov VV, Shul'ga AE, et al. Outcomes of polysegmental ventral system application for thoracolumbar junction injuries. Spine surgery 2007; (3): 16–9. Russian (Арсениевич В.Б., Зарецков В.В., Шульга А.Е. и др. Результаты применения полисегментарных вентральных систем при повреждениях переходного грудопоясничного отдела позвоночника. Хирургия позвоночника 2007; (3): 16–9).

11. Spiegl UJA, Jarvers J-S, Heyde C-E, et al. Zeitverzgerte Indikationsstellung zur additiv ventralen Versorgung thorakolumbaler Berstungsfrakturen. Unfallchirurg 2016; (119): 664–72.

12. Bogomolova NV, Shul'ga AE, Zaretskov VV, et al. Peculiarities of Reparative Osteogenesis of Injured Thoracic and Lumbar Vertebral Bodies at Different Terms after Trauma. Vestnik travmatologii i ortopedii imeni N.N. Priorova 2016; (4): 44–9. Russian (Богомолова Н.В., Шульга А.Е., Зарецков В.В. и др. Особенности репаративного остеогенеза поврежденных тел грудных и поясничных позвонков в различные сроки после травмы. Вестник травматологии и ортопедии имени Н.Н. Приорова 2016; (4): 44–9).

13. Li B, Sun C, Zhao C, Yao X, et al. Epidemiological profile of thoracolumbar fracture (TLF) over a period of 10 years in Tianjin, China. J Spinal Cord Med 2018: 1–6 DOI: 10.1080/10790268.2018.1455018.

14. Ovechkina AV, Baindurashvili AG, Zaletina AV, et al. Rehabilitation of children at the inpatient stage after surgical treatment of unstable fractures of the thoracolumbar and lumbar spine. Ortopediв, travmatologiв i vosstanovitesnaв hirurgiв detskogo vozrasta 2017; 5 (4): 53–9. Russian (Овечкина А.В., Баиндурашвили А.Г., Залетина А.В. и др. Реабилитация детей на стационарном этапе после хирургического лечения нестабильных переломов грудопоясничного и поясничного отделов позвоночника. Ортопедия, травматология и восстановительная хирургия детского возраста 2017; 5 (4): 53–9).

15. Shul'ga AE, Zaretskov VV, Ostrovskii VV, et al. Towards the causes of secondary post-traumatic deformations of thoracic and lumbar spine. Saratov Journal of Medical Scientific Research 2015; 11 (4): 570–5. Russian (Шульга А.Е., Зарецков В.В., Островский В.В. и др. К вопросу о причинах развития вторичных посттравматических деформаций грудного и поясничного отделов позвоночника. Саратовский научно-медицинский журнал 2015; 11 (4): 570–5).

16. Kwon WK, Park WB, Lee GY, et al. Decompression with "Lateral pediculectomy" and circumferential reconstruction for unstable Thoracolumbar Burst Fractures: Surgical Techniques and Results in 18 Patients. World Neurosurg 2018. DOI: 10.1016/j.wneu.2018.07.137.

17. Ould-Slimane M, Damade C, Lonjon G, et al. Instrumented Circumferential Fusion in Two Stages for Instable Lumbar Fracture: Long-Term Results of a Series of 74 Patients on Sagittal Balance and Functional Outcomes. World Neurosurg 2017; (103): 303–9.

18. Jo DJ, Kim KT, Kim SM, et al. Single-Stage Posterior Subtotal Corpectomy and Circumferential Reconstruction for the Treatment of Unstable Thoracolumbar Burst Fractures. J Korean Neurosurg Soc 2016; (59): 122–5.

19. Armagagnian G, Peltier E, Graillon T, et al. Arthrodиse circonfйrentielle par voie mini-invasive dans la prise en charge des lйsions rachidiennes thoracolombaires cyphosantes: note technique. Neurochirurgie 2015; (61): 260–5.

20. Sait A, Prabhav NR, Sekharappa V, et al. Biomechanical comparison of short-segment posterior fixation including the fractured level and circumferential fixation for unstable burst fractures of the lumbar spine in a calf spine model. J Neurosurg Spine 2016; (25): 602–9.

21. Panchal RR, Matheis EA, Gudipally M, et al. Is lateral stabilization enough in thoracolumbar burst fracture reconstruction? A biomechanical investigation. Spine J 2015; (15): 2247–53.

22. Wu C–C, Jin H-M, Yan Y-Z, et al. Biomechanical Role of the Thoracolumbar Ligaments of the Posterior Ligamentous Complex: A Finite Element Study. World Neurosurg 2018; (112): 125–33.

23. Dol AV, Dol ES, Ivanov DV. Biomechanical modelling of surgical reconstructive treatment of spinal spondylolisthesis at L4-L5 level. Russian Journal of Biomechanics 2018; 22 (1): 31–44. Russian (Доль А.В., Доль Е.С., Иванов Д.В. Биомеханическое моделирование вариантов хирургического реконструктивного лечения спондилолистеза позвоночника на уровне L4-L5. Российский журнал биомеханики 2018; 22 (1): 31–44).

24. Kudyashev AL, Hominets VV, Teremshonok AV, et al. Biomechanical background for the formation of proximal transition kyphosis after the transpedicular fixation of the lumbar spine. Russian Journal of Biomechanics 2017; 21 (3): 313–23. Russian (Кудяшев А.Л., Хоминец В.В., Теремшонок А.В. и др. Биомеханические предпосылки формирования проксимального переходного кифоза после транспедикулярной фиксации поясничного отдела позвоночника. Российский журнал биомеханики 2017; 21 (3): 313–23).

25. Lee CH, Hsu CC, Huang PY. Biomechanical study of different fixation techniques for the treatment of sacroiliac joint injuries using finite element analyses and biomechanical tests. Comput Biol Med 2017; (87): 250–7.

26. Lima LVPC, Charles YP, Rouch P, Skalli W. Limiting interpedicular screw displacement increases shear forces in screws: A finite element study. Orthop Traumatol Surg Res 2017; (103): 721–6.

27. Dreischarf M, Schmidt H, Putzier M, Zander T. Biomechanics of the L5-S1 motion segment after total disc replacement: Influence of iatrogenic distraction, implant positioning and preoperative disc height on the range of motion and loading of facet joints. J Biomech 2015; (48): 3283–91.

28. Wu W, Chen C, Ning J, et al. A Novel Anterior Transpedicular Screw Artificial Vertebral Body System for Lower Cervical Spine Fixation: A Finite Element Study. J Biomech Eng 2017; (139): 61–3.

29. Weinstein AM, Klawitter JJ, Cook SD. Finite element analysis as an aid to implant design. Biomater Med Devices Artif Organs 1979; (7): 169–75.

30. Shirado O. Thoracolumbar burst fractures; an experimental study on cadaveric spines and finite element method. Nihon Seikeigeka Gakkai Zasshi 1993; (67): 644–54.

УДК 616–091.8:616–006.04:611.82 Клинический случай

ОСОБЕННОСТИ МОРФОЛОГИЧЕСКОЙ ДИФФЕРЕНЦИАЛЬНОЙ ДИАГНОСТИКИ ИНТРАДУРАЛЬНОЙ ОПУХОЛИ, ЛОКАЛИЗУЮЩЕЙСЯ НА УРОВНЕ КОНУСА СПИННОГО МОЗГА И КОРЕШКОВ КОНСКОГО ХВОСТА

О. В. Матвеева *— НИИ травматологии, ортопедии и нейрохирургии ФГБОУ ВО «Саратовский ГМУ им. В. И. Разумовского» Минздрава России, врач отделения лабораторной диагностики, кандидат медицинских наук;* ***С. П. Бажанов*** *— НИИ травматологии, ортопедии и нейрохирургии ФГБОУ ВО «Саратовский ГМУ им. В. И. Разумовского» Минздрава России, старший научный сотрудник отдела инновационных проектов в нейрохирургии и вертебрологии, доктор медицинских наук;* ***Е. Е. Пономарева*** *— ГБУЗ «Областной онкологический диспансер» г. Пензы, заведующая патологоанатомическим отделением;* ***В. С. Толкачев*** *— ФГБОУ ВО «Саратовский ГМУ им. В. И. Разумовского» Минздрава России, ассистент кафедры симуляционных технологий и неотложной медицины, клинический ординатор кафедры нейрохирургии.*

THE PECULIARITIES OF MORPHOLOGICAL DIFFERENTIAL DIAGNOSTICS OF INTRADURAL TUMOR LOCALIZED AT THE LEVEL OF MEDULLARY CONE AND CAUDA EQUINA ROOTS

O. V. Matveeva *— Scientific Research Institute of Traumatology, Orthopedics and Neurosurgery of Saratov State Medical University n.a. V. I. Razumovsky, Doctor of Laboratory Diagnostics, Candidate of Medical Sciences;* ***S. P. Bazhanov*** *— Scientific Research Institute of Traumatology, Orthopedics and Neurosurgery of Saratov State Medical University n.a. V. I. Razumovsky, Senior Research Assistant, Department of Innovative Projects in Neurosurgery and Vertebrology, Doctor of Medical Sciences;* ***E. E. Ponomareva*** *— Penza Regional Oncology Centre, the Head of Pathology Department;* ***V. S. Tolkachev*** *— Saratov State Medical University n.a. V. I. Razumovsky, Department of Simulation Technologies and Emergency Medicine, Teaching Assistant, Neurosurgery Department, Resident.*

Дата поступления — 24.08.2018 г. Дата принятия в печать — 06.09.2018 г.

Матвеева О. В., Бажанов С. П., Пономарева Е. Е., Толкачев В. С. **Особенности морфологической дифференциальной диагностики интрадуральной опухоли, локализующейся на уровне конуса спинного мозга и корешков конского хвоста. Саратовский научно-медицинский журнал 2018; 14 (3): 567–570.**

Цель: продемонстрировать необходимость применения современных методов морфологической верификации в дифференциальной диагностике первичного и вторичного неопластического поражения спинного мозга. Показано, что гистогенез опухолевых клеток должен рассматриваться с позиций сравнительной оценки традиционных и дополнительных методов морфологической верификации, что диктует необходимость проведения комплексной дифференциальной морфологической диагностики с несомненным приоритетом применения методики иммуногистохимического исследования для верификации окончательного диагноза метастатического поражения редкой локализации.

Ключевые слова: дифференциальная диагностика, патологическая анатомия, иммуногистохимия, интрадуральная опухоль, спинной мозг.

Matveeva OV, Bazhanov SP, Ponomareva EE, Tolkachev VS. **The peculiarities of morphological differential diagnostics of intradural tumor localized at the level of medullary cone and cauda equina roots. Saratov Journal of Medical Scientific Research 2018; 14 (3): 567–570.**

Aim: to demonstrate the necessity of modern methods of morphological verification in the differential diagnostics of primary and secondary neoplastic lesion of spinal cord. It is shown that histogenesis of tumor cells should be regarded from the viewpoint of comparative assessment of traditional and complementary methods of morphological verification that outlines the necessity of complex differential morphological diagnostics with apparent priority of immunohistochemical methods for the verification of final diagnosis of metastatic lesion in a rarely seen localization.

Key words: differential diagnostics, pathological anatomy, immunohistochemistry, intradural tumor, spinal cord.

Введение. Метастатическое поражение позвоночника и спинного мозга наиболее часто отмечается в случаях злокачественных поражений молочной железы и простаты, при этом характерной локализацией метастазов является эпидуральное пространство [1]. Метастазы в вещество спинного мозга очень редки и обычно встречаются на финальных стадиях онкологического заболевания. К наиболее частым гистологическим типам злокачественных опухолей, локализующихся в области конуса спинного мозга и корешков конского хвоста, относятся первичная или метастатическая лимфомы [2]. С учетом редкой частоты встречаемости интрадуральных злокачественных новообразований различных отделов позвоночника возникает необходимость проведения дифференциальной диагностики с целым рядом других опухолей, поскольку правильная верификация окончательного диагноза влияет на дальнейшую тактику ведения больного. Для дифференциальной диагностики первичных и метастатических опухолей центральной и периферической нервной системы, в том числе и локализующихся на уровне конуса спинного мозга и корешков конского хвоста, определения их пролиферативной активности, идентификации клеток различных типов по их уникальным маркерным признакам, а также изучения синтетических и секреторных процессов в них необходимо применение современных методов патоморфологии и гистохимии, в том числе иммуногистохимических исследований, что крайне важно для дальнейшей курации пациентов и назначения им адекватной адъювантной терапии [3].

Цель: продемонстрировать необходимость применения современных методов морфологической верификации в дифференциальной диагностике первичного и вторичного неопластического поражения спинного мозга.

Проанализирована первичная медицинская документация пациента М. 63 лет, находившегося на стационарном лечении в отделении нейрохирургии НИИТОН СГМУ (медицинская карта стационарного больного №5778), которому в последующем выполнили хирургическое лечение по поводу интрадурально расположенной опухоли конуса спинного мозга и корешков конского хвоста. После получения взятого во время хирургического вмешательства нативного

Ответственный автор — Матвеева Ольга Викторовна
Тел.: +7 (8452) 393202
E-mail: sarniito@yandex.ru

препарата гистологическую проводку осуществляли по стандартной методике, срезы окрашивали гематоксилином и эозином, иммуногистохимическое исследование проводили с использованием антител к TTF1 (8G7G3\1) — Cell, синаптофизин (SP11) — Cell, хромагранин А (LK2H10) — Cell, Napsin A (Rabbit Polyclonal), GFAP (EP672Y-Cell), S 100 — поликлон — Cell, Tyrosinase (T311) — Cell, CK 7 (OV-TL12\30) — Cell, p 63 (4A4) — Cell, CK 20 (Q6) — Cell.

Описание клинического случая. В феврале 2018 г. пациенту М. 63 лет выполнена верхняя лобэктомия слева по поводу мелкоклеточного рака верхней доли левого легкого T3N0M0 с признаками железистой дифференцировки. В послеоперационном периоде проведено 5 курсов полихимиотерапии. Через 6 месяцев после хирургического вмешательства стал отмечать боль в поясничном отделе позвоночника. При нейровизуализационном исследовании выявлена интрадуральная опухоль на уровне L2-L3 позвонков. С направительным диагнозом первичной опухоли спинного мозга (шваннома, менингиома) пациент направлен в нейрохирургическое отделение НИИТОН СГМУ для хирургического лечения. Ему выполнена ламинэктомия на уровне L2-L3 позвонков, микрохирургическое тотальное удаление опухоли под нейрофизиологическим мониторингом. Интраоперационная визуальная оценка удаленного новообразования соответствовала первичной интрадуральной опухоли — эпендимоме терминальной нити неуточненной степени анаплазии, однако с учетом данных анамнеза нельзя было исключить метастатическое поражение конуса спинного мозга и корешков конского хвоста.

При макроскопической оценке в условиях патоморфологической лаборатории удаленная опухоль имела серо-бурый цвет, размеры 2,5х1,5 см, местами в опухолевой ткани отмечались очаги некрозов и кровоизлияний (рис. 1). При изучении микропрепаратов выявлена злокачественная опухоль с очагами некрозов, кровоизлияний, солидным скоплением полиморфных клеток вытянутой и округлой формы. В ядрах отмечен четкий хроматин. Патологические митозы встречались в количестве до пяти в поле зрения. Опухолевые клетки располагались тяжами, пластами, местами образовывали структуры, напоминающие розетки, железы и сосочки. Строма новообразования имела признаки лимфоцитарно-лейкоцитарной инфильтрации (рис. 2, 3). Описанная микроструктурная картина была характерна для метастаза рака легкого, однако, учитывая локализацию новообразования, признаки розеткообразования и формирования сосочковых структур, нельзя было исключить анапластическую эпендимому, что создало определенные затруднения для формирования достоверного заключения об окончательном диагнозе и требовало применения для дифференциальной морфологической диагностики метода иммуногистохимического исследования.

Анализ результатов иммуногистохимического исследования биологических образцов продемонстрировал присутствие в клетках опухоли выраженной экспрессии CK7, Napsin A и TTF1. В некоторых клетках отмечена слабая экспрессия синаптофизина. Экспрессии хромагранина А, белка S-100, тирозиназы, GFAP, p63 и CK20 отмечено не было, что морфоиммунофенотипически соответствовало метастазу аденокарциномы легкого со слабо выраженными признаками нейроэндокринной дифференцировки (рис. 4–7).

Рис. 1. Удаленная опухоль

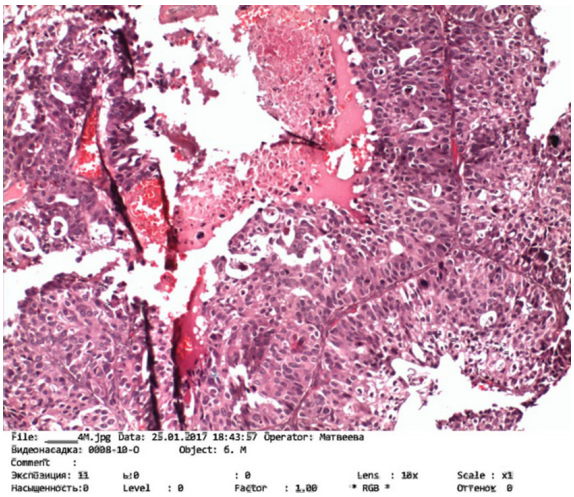

Рис. 2. Опухолевые клетки в основном вытянутой формы располагаются тяжами и пластами. В центре тонкостенные сосуды. Окраска гематоксилином и эозином. Ув. 10

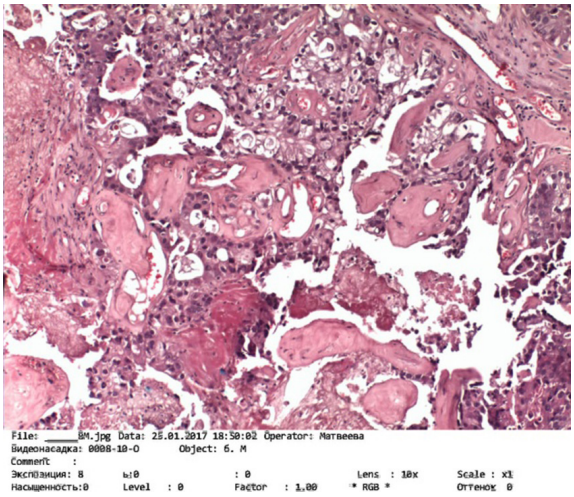

Рис. 3. Опухолевые клетки вокруг сосудов формируют сосочкоподобные структуры. Окраска гематоксилином и эозином. Ув. 10

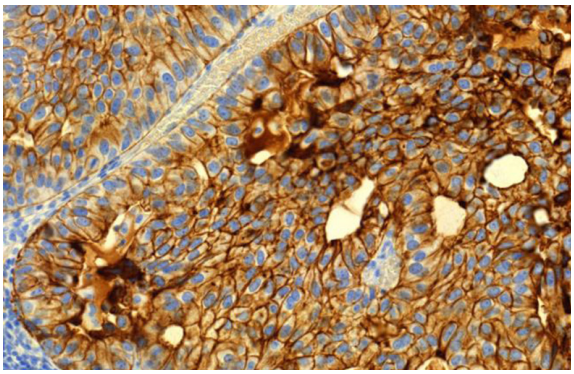

Рис.4. Иммуногистохимия: выраженная экспрессия CK7. Ув. 10

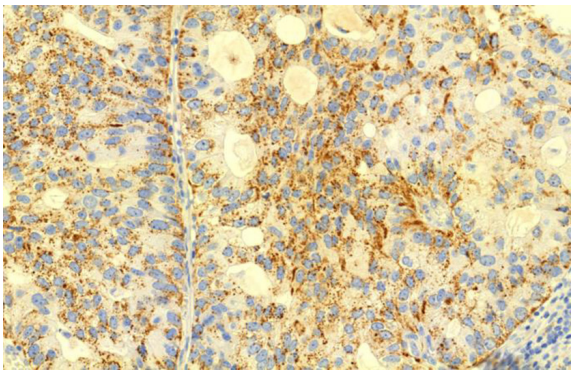

Рис. 5. Иммуногистохимия: выраженная экспрессия Napsin A. Ув. 10

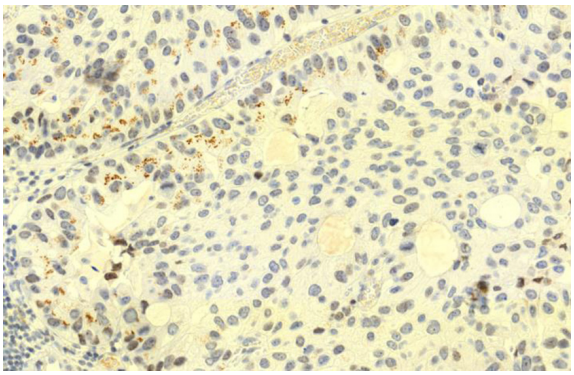

Рис. 6. Иммуногистохимия: слабая экспрессия синаптофизина. Ув. 10

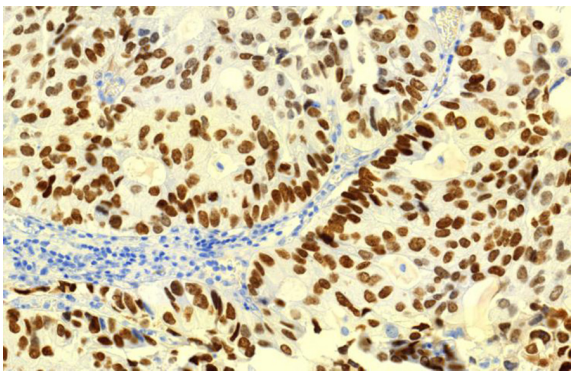

Рис.7. Иммуногистохимия: выраженная экспрессия TTF1. Ув. 10

Обсуждение клинического случая. Одной из особенностей морфологической дифференциальной диагностики опухолей центральной и периферической нервной системы является поливариантный патоморфологический анализ, включающий как традиционные (рутинные) методики исследования, а именно цитоморфологию и гистологию с применением стандартных красителей, так и современные, высокочувствительные и высокоспецифичные методы, такие как иммуногистохимия с моноклональными антителами.

В рассматриваемом случае имелись определенные трудности морфологической дифференциальной диагностики между первичными новообразованиями, которые обычно локализуются на уровне конуса спинного мозга и корешков конского хвоста (эпендимома терминальной нити, невринома), и метастатическим поражением, что встречается крайне редко. Методика стандартного гистологического исследования с окраской препаратов гематоксилином и эозином позволила судить о злокачественном характере новообразования с учетом критериев Daumas — Duport, о чем свидетельствовали клеточный и ядерный полиморфизм, сосудистая и эндотелиальная пролиферация, патологические митозы, некрозы, обилие железистых структур, а также лейкоцитарная и лимфоцитарная инфильтрация в строме опухоли, однако не дала возможности осуществить окончательную патоморфологическую диагностику гистотипа опухоли. Это было связано с особенностями цитоморфологии изучаемого образования, такими как розеткообразование и формирование сосочковых структур, что является более характерным для первичных злокачественных опухолей, локализующихся на уровне конуса спинного мозга и корешков конского хвоста, а именно для анапластической эпендимомы. Однако с учетом данных анамнеза нельзя было исключить и метастатический характер процесса. Неоднозначность результатов гистологического исследования продиктовала необходимость дополнительного применения методики иммуногистохимии с моноклональными антителами к поверхностным антигенам анапластической эпендимомы и первичных злокачественных опухолей легкого. Результаты проведенного обследования продемонстрировали наличие выраженной экспрессии к CK7, Napsin A, TTF1, умеренной экспрессии к синаптофизину, отсутствие экспрессии к хромогранину А, белку S100, тирозиназе, GFAP, белку p63 и CK 20, что позволило судить о морфоиммунофенотипе опухоли, соответствующем аденокарциноме легкого с признаками нейроэндокринной дифференцировки, что не противоречит окончательному заключению о метастазе мелкоклеточного рака легкого в конус спинного мозга и корешки конского хвоста.

Таким образом, применение методики иммуногистохимического исследования в демонстрируемом случае позволило осуществить окончательный патоморфологический диагноз метастатического поражения структур центральной и периферической нервной системы редкой локализации и дало возможность для своевременного назначения обоснованной адъювантной терапии при дальнейшем наблюдении и лечении пациента в условиях онкологического стационара.

Заключение. Демонстрация случая хирургического лечения и патоморфологической диагностики пациента с интрадуральным метастазом рака легкого в область конуса спинного мозга и корешков кон-

ского хвоста позволила рассматривать гистогенез опухолевых клеток с позиций сравнительной оценки традиционных и дополнительных методов морфологической верификации, а также убедительно доказала необходимость проведения комплексной дифференциальной морфологической диагностики с несомненным приоритетом применения методики иммуногистохимического исследования для верификации окончательного диагноза метастатического поражения редкой локализации.

Конфликт интересов. Работа выполнена в рамках инициативного плана НИИТОН ФГБОУ ВО «Саратовский государственный медицинский университет им. В.И. Разумовского» Минздрава России «Совершенствование методов диагностики, лечения и профилактики травм и заболеваний опорно-двигательной и нервной систем». Регистрационный номер АААА-А18-118060790019-0.

Авторский вклад: написание статьи — О.В. Матвеева, С. П. Бажанов, Е.Е. Пономарева, В.С. Толкачев; утверждение рукописи для публикации — О.В. Матвеева.

References (Литература)

1. Matsko DE, Korshunov AG. The atlas of tumors of the central nervous system. St. Petersburg, 1998; 197 p. Russian (Мацко Д.Е., Коршунов А.Г. Атлас опухолей центральной нервной системы. СПб., 1998; 197 с.).

2. Matsko DE. Neurosurgical pathology. St. Petersburg, 2015; 405 p. Russian (Мацко Д.Е. Нейрохирургическая патология. СПб., 2015; 405 с.).

3. The 2016 World Health Organization Classification of Tumors of the Central Nervous System: Guidance on pathomorphological diagnostics / Transl. by V.S. Sidorin. M., 2016; 426 p. Russian (Международная классификация ВОЗ опухолей центральной нервной системы: Руководство по патоморфологической диагностике / перевод В.С. Сидорина. М., 2016; 426 с.).

УДК 616.741:615.82 Обзор

ХРОНИЧЕСКАЯ НЕСПЕЦИФИЧЕСКАЯ БОЛЬ В СПИНЕ: ПАТОГЕНЕТИЧЕСКОЕ ОБОСНОВАНИЕ МАНУАЛЬНОЙ ТЕРАПИИ (ОБЗОР)

В.А. Меденцов *— ФБУН Саратовский НИИСГ Роспотребнадзора, младший научный сотрудник отдела медико-профилактических и инновационных технологий, кандидат медицинских наук;* ***Н.Е. Комлева*** *— ФБУН Саратовский НИИСГ Роспотребнадзора, руководитель отдела медико-профилактических и инновационных технологий, доктор медицинских наук;* ***И.М. Гончаренко*** *— ФБУН Саратовский НИИСГ Роспотребнадзора, младший научный сотрудник отдела медико-профилактических и инновационных технологий;* ***А.Н. Данилов*** *— директор ФБУН Саратовский НИИСГ Роспотребнадзора, доктор медицинских наук;* ***А.А. Чехонацкий*** *— НИИ травматологии, ортопедии и нейрохирургии ФГБОУ ВО «Саратовский ГМУ им. В.И. Разумовского» Минздрава России, врач-нейрохирург нейрохирургического отделения, ФГБОУ ВО «Саратовский ГМУ им. В.И. Разумовского» Минздрава России, заведующий кафедрой нейрохирургии им. Е.И. Бабиченко, доктор медицинских наук.*

CHRONIC NON-SPECIFIC BACK PAIN: PATHOGENETIC SUBSTANTIATION OF MANUAL THERAPY (REVIEW)

V.A. Medentsov *— Saratov Scientific Research Institute of Agricultural Hygiene, Department of Medical Prophylactic and Innovative Technologies, Junior Research Assistant, Candidate of Medical Sciences;* ***N.E. Komleva*** *— Saratov Scientific Research Institute of Agricultural Hygiene, Head of the Department of Medical Prophylactic and Innovative Technologies, Doctor of Medical Sciences;* ***I.M. Goncharenko*** *— Saratov Scientific Research Institute of Agricultural Hygiene, Department of Medical Prophylactic and Innovative Technologies, Junior Research Assistant, Candidate of Medical Sciences;* ***A.N. Danilov*** *— Director of Saratov Scientific Research Institute of Agricultural Hygiene, Doctor of Medical Sciences;* ***A.A. Chekhonatskiy*** *— Scientific Research Institute of Traumatology, Orthopedics and Neurosurgery of Saratov State Medical University n.a. V.I. Razumovsky, Neurosurgery Department, Neurosurgeon; Saratov State Medical University n.a. V.I. Razumovsky, Head of Neurosurgery Depatment n.a. E.I. Babichenko, Doctor of Medical Sciences.*

Дата поступления — 24.08.2018 г. Дата принятия в печать — 06.09.2018 г.

Меденцов В.А., Комлева Н.Е., Гончаренко И.М., Данилов А.Н., Чехонацкий А.А. **Хроническая неспецифическая боль в спине: патогенетическое обоснование мануальной терапии (обзор). Саратовский научно-медицинский журнал 2018; 14 (3): 570–574.**

Представлен обзор литературных сведений о механизмах лечебного воздействия мануальной терапии, содержащихся в базах данных MEDLINE, EMBASE, CINAHL. Рассмотрены изученные ответные реакции на тканевом и системном уровнях, а также вопросы выбора тактики мануального лечения при хронической неспецифической боли в спине.

Ключевые слова: вертеброневрология, хроническая неспецифическая боль в спине, функциональные биомеханические нарушения, мануальная терапия.

Medentsov VA, Komleva NE, Goncharenko IM, Danilov AN, Chekhonatskiy AA. **Chronic non-specific back pain: pathogenetic substantiation of manual therapy (review). Saratov Journal of Medical Scientific Research 2018; 14 (3): 570–574.**

We presented the review of data from MEDLINE, EMBASE, CINAHL on the mechanisms of therapeutic activity of manual therapy, as well as on studied tissue and systemic responses, and the elaborations on the issue of manual treatment choice in chronic non-specific back pain.

Key words: vertebroneurology, chronic non-specific back pain, functional biomechanical disorders, manual therapy.

Целью обзора явилось рассмотрение ответных реакций организма на мануальное лечение на тканевом и системном уровнях, а также возможностей выбора тактики мануального лечения при хронической неспецифической боли в спине. Представлен обзор литературных сведений о механизмах лечебного воздействия мануальной терапии, содержащихся в базах данных MEDLINE, EMBASE, CINAHL.

Методы мануального воздействия — мануальная терапия, остеопатия, прикладная кинезиология — нашли широкое применение в лечении хронической неспецифической боли в спине и востребованы пациентами [1–6]. Вместе с тем представления о механизмах лечебного воздействия мануальной терапии, остеопатии и прикладной кинезиологии не являются исчерпывающими [7]. В настоящее время в мировой медицинской практике не так много рандомизированных контролируемых исследований посвящено изучению эффективности методов мануальной терапии в лечении хронической неспецифической боли в спине [8]. В результате этого отношение врачебного сообщества к таким методам лечения неоднозначно и не является окончательно сформированным [8]. Кроме того, отсутствие единого общепризнанного представления о патогенезе и патофизиологии болевых и мышечно-тонических синдромов не позволяет выработать общепринятого комплексного патофизиологически обусловленного подхода к лечению хронической неспецифической боли в спине [9].

Главную задачу, которую решает мануальная терапия, рассматривают как реставрацию функций суставов, в том числе в позвоночно-двигательных сегментах, тогда, когда возникает ограниченность движений относительно тех или иных осей или плоскостей в этих суставах, не связанная с органическими поражениями [10, 11]. Тем не менее в литературных источниках приводится доказательная база о комплексном влиянии мануальной терапии и остеопатии на деятельность опорно-двигательного аппарата в общем, а также на центральную нервную систему [11].

Многообразие методологии, способов и приемов, применяемых при мануальной коррекции, определяет отсутствие единого восприятия механизмов влияния мануальной терапии, при этом применение методик, базирующихся на учете уже известных аспектов патогенеза болевых синдромов, без сомнения, способствует усилению безопасности и эффективности проводимой консервативной терапии [12–13].

Объектами лечения в мануальной терапии становятся локальная функциональная суставная блокада (ограничение пассивной подвижности сустава в пределах его нормальной физиологической функции), локальная гипермобильность и регионарный постуральный дисбаланс, которые приводят к формированию неоптимального (патологического) двигательного стереотипа. Во многом схожий, но в то же время самостоятельный взгляд на патогенез симптомов и синдромов при хронической неспецифической боли в спине предлагает остеопатия. Специфическим объектом воздействия в остеопатии является соматическая дисфункция — функциональное (обратимое) нарушение, проявляющееся биомеханическим (нарушение подвижности, податливости и равновесия тканей тела человека), ритмогенным (нарушение выработки, передачи и акцепции эндогенных ритмов, таких как сердечный, дыхательный и др.) и нейродинамическим компонентами (нарушение нервной регуляции) [14]. При этом в зависимости от распространенности патогенетических проявлений все соматические дисфункции подразделяются на локальные, регионарные и глобальные. Независимо от классификации патогенетических нарушений патофизиологические проявления едины, и лечение на локальном уровне преследует одну и ту же цель: оптимизацию условий для скорейшего саногенеза или ускорения адаптации и компенсации местных трофических, сосудистых и невральных нарушений [14–15].

В литературе рассматриваются патологические изменения при вертеброневрологической патологии на различных уровнях: периферическом (мягкие ткани), нейрофизиологическом и психофизиологическом. Подчеркивается некоторая искусственность данного взгляда на проблему, однако подход к процедуре мануального лечения в этом ключе дает возможность предположить как локальное, так и системное влияние исследуемого лечебного фактора в виде стимуляции репаративных и саногенетических возможностей [16–17].

Локальное механическое мануальное терапевтическое действие способствует оптимизации морфофункциональных свойств мышц, сухожилий, связок, суставных капсул, межпозвонковых и периферических суставов. Трофическое, регенеративное, противовоспалительное действие реализуется путем нормализации тока биологических жидкостей в области мануального воздействия и рефлекторных реакций нейрорегуляции ноцицептивной системы и системы регуляции мышечного тонуса [18–20].

Показано позитивное действие мануальной терапии на ток венозной и артериальной крови, лимфы в области воздействия, облегчение кровообращения в венах эпидурального сплетения [21–24]. Приводятся сведения об оптимизации ликворной и венозной динамики при межпозвонковых грыжах поясничного отдела позвоночника при применении отдельных способов мануальной терапии [25]. Доказано, что некоторые способы влияния в мануальной терапии дают возможность модифицировать количество и метаболизм синовиальной жидкости [26].

В литературных источниках приводятся данные о действии мануальной терапии на элиминацию фактора некроза опухоли α (TNF-α) и интерлейкина 1β (IL-1β) у больных с дискогенными болевыми синдромами поясничного отдела позвоночника по сравнению с иными лечебными методиками [27].

Нейрофизиологическое воздействие мануальной терапии опосредовано совокупностью факторов. Ведущее значение имеют спинальные рефлексы, особенно активация дуги рефлекса реципрокного торможения, приводящая к рефлекторному расслаблению и удлинению мышц [28]. Вместе с удлинением мышечных волокон возникает растяжение элементов соединительной (рубцовой) ткани, что способствует восстановлению ее упругих и эластических характеристик [29]. Наряду с этим, механическая активация рецепторов, связанных со спинным мозгом волокнами большого диаметра, инициирует тормозные интернейроны [30]. Рефлекторным спинальным переключением объясняются вертебровисцеральные, висцеровертебральные и висцеровисцеральные взаимосвязи, формирующие рефлекторные экстравер-

Ответственный автор — Меденцов Вячеслав Александрович
Тел.: +7 (8452) 927890
E-mail: niusgsar@mail.ru

тебральные клинические проявления и участвующие в возникновении коморбидных состояний [31–33].

Альтернативный механизм нейрофизиологического эффекта мануальной терапии основывается на теории «воротного контроля боли» [34]. С этой позиции сегментарное и локальное влияние на механорецепторы с целью инициации и усиления потока проприоцептивной афферентации активирует нисходящую систему контроля боли путем секреции серотонина, эндорфинов и эндоканнабиоидов, блокирующих прохождение болевых импульсов [35–37].

Некоторые авторы описывают воздействие отдельных методов мануального воздействия с частотой раздражения тканей 1 Гц (например, ритмическая мобилизация сустава) на угнетение хронического патологического возбуждения в нейронах широкого динамического диапазона спинного мозга, что прерывает поток ноцицептивной импульсации по спиноталамическому, спиноретикулярному и спиномезенцефалическому трактам, проводящим болевую импульсацию к различным отделам головного мозга [38].

Отмечаются и холистические эффекты мануального воздействия в виде психосоматического и психофизиологического ответов всего организма, проявляющихся системным изменением мышечного тонуса, возрастанием устойчивости к болевому фактору, изменениями автономной и висцеральной деятельности, настроения [39–42].

Локомоторную систему и позвоночник следует рассматривать с позиции единой функциональной единицы, ведь нарушение функции в одной из частей системы приведет к биомеханическим изменениям в других. Эти изменения носят как компенсаторный, так и патологический характер [43]. Поэтому в настоящее время развиваются терапевтические подходы, ориентированные на биомеханическую целостность организма. Отдельные авторы при лечении вертеброневрологических заболеваний пояснично-крестцового отдела позвоночника использовали воздействие не только на регион-источник боли, но и на таз, пояс нижних конечностей [44], краниосакральную систему и твердую мозговую оболочку [44]. Вертеброневрологи казанской школы обосновали необходимость воздействия на двигательный стереотип в целом, отмечая невозможность длительных ремиссий без саногенетической перестройки всей модели организации движения в новых условиях повреждения локомоторной системы [45]. Обширные связи между разными регионами туловища нашли свое отражение в выделении новых клинико-биомеханических синдромов, а именно верхнего и нижнего перекрестного, этажного, сгибательного и разгибательного типов функциональных нарушений позвоночника. Взаимосвязи между различными отделами позвоночника, туловища, конечностей и внутренних органов наглядно продемонстрированы в диагностических алгоритмах прикладной кинезиологии [46, 47].

Таким образом, при наличии разработанных диагностических алгоритмов и значительном числе имеющихся способов коррекции хронической неспецифической боли в спине до настоящего времени отсутствуют единые методологические подходы к выбору тактики комплексного лечения, а также критериев, определяющих последовательность применения каких-либо приемов мануальной коррекции. Сделаны единичные попытки алгоритмизировать мануальное лечение при дискогенной патологии поясничного отдела позвоночника, однако они ограничиваются индивидуальными особенностями в строении и функции двигательной и нервной систем, психической деятельности конкретного больного. Определенные сложности составляет и диагностика индивидуальных нарушений, которая требует опыта и глубоких знаний топографической анатомии, некоторого интуитивного мышления, знания вопросов смежных дисциплин (ортопедия, мануальная терапия и остеопатия, нейрохирургия, психология, эмбриология, нейрофизиология, лечебная физкультура и т.д.) [48, 49].

Конфликт интересов. Работа выполнена в рамках государственного задания ФБУН Саратовский НИИСГ Роспотребнадзора «Оценка медико-профилактических, организационных и социально-экономических аспектов здоровья сельского населения для разработки мер по профилактике неинфекционных заболеваний и медико-социальной реабилитации». Регистрационный номер АААА-А16-116111610193-3.

Авторский вклад: написание статьи — В. А. Меденцов, Н. Е. Комлева, И. М. Гончаренко, А. Н. Данилов, А. А. Чехонацкий; утверждение рукописи для публикации — А. Н. Данилов.

References (Литература)

1. Veselovsky VP. Practical vertebroneurology and manual therapy. Riga, 1991; 341 p. Russian (Веселовский В. П. Практическая вертеброневрология и мануальная терапия. Рига, 1991; 341 с.).

2. Ivanichev GA. Manual therapy: guide, atlas. Kazan: Tatar newspaper and magazine publishing house, 1997; 448 p. Russian (Иваничев Г. А. Мануальная терапия: руководство, атлас. Казань: Татарское газетно-журнальное изд-во, 1997; 448 с.).

3. Kuznetsov VF. Vertebroneurology: clinic, diagnosis, treatment of diseases of the spine. Minsk: Knizhnyj Dom, 2004; 640 p. Russian (Кузнецов В. Ф. Вертеброневрология: клиника, диагностика, лечение заболеваний позвоночника. Мн.: Книжный Дом, 2004; 640 с.).

4. Sitel AB. The manual therapy of spondylogenic diseases. M.: Meditsina, 2008; 408 p. Russian (Ситель А. Б. Мануальная терапия спондилогенных заболеваний: учеб. пособие. М.: Медицина, 2008; 408 с.).

5. Novoseltsev SV. Osteopathy. M.: MEDpress-inform, 2016; 608 p. Russian (Новосельцев С. В. Остеопатия. М.: МЕДпресс-информ, 2016; 608 с.).

6. Frost R, Goodheart GJ. Applied kinesiology: A training manual and reference book of basic principles and practices. Berkeley: North Atlantic Books, 2013; 325 p.

7. Sitel AB. Manual therapy (review). The Manual Therapy Journal 2017; 67 (3): 44–63. Russian (Ситель А. Б. Мануальная терапия (обзор). Мануальная терапия 2017; 67 (3): 44–63).

8. Parfenov VA, Isaykin AI. Lower back pain: myths and reality. Moscow: IMA-Press, 2016; 104 p. Russian (Парфенов В. А., Исайкин А. И. Боль в нижней части спины: мифы и реальность. М.: ИМА-Пресс, 2016; 104 с.).

9. Nikonov SV. A disk related disease: morphofunctional and pathophysiological substantiation of diagnosis and treatment. The Manual Therapy Journal 2017; 67 (3): 70–73. Russian (Никонов С. В. Дискогенная болезнь: морфофункциональное и патофизиологическое обоснование диагноза и лечения. Мануальная терапия 2017; 67 (3): 70–73.

10. Yakovets GV, Novoseltsev SV, Vcherashniy DB. The study of influence of osteopathic treatment on life quality of patients with chronic pain syndrome in the loins and lower limbs. The Manual Therapy Journal 2010; 39 (3): 22–30. Russian (Яковец Г. В., Новосельцев С. В., Вчерашний Д. Б. Исследование влияния остеопатического лечения на качество жизни пациентов с синдромом хронических болей в пояснице и нижних конечностях. Мануальная терапия 2010; 39 (3): 22–30).

11. Lewit K. Manipulative Therapy in Rehabilitation of the Locomotors System. Butter-worth.: Heinemann, 1999; 346 p.

12. Zabarovskiy VK. Mechanisms of action of manual therapy. Meditsinskie novosti 2007; (1): 7–12. Russian (Забаровский В. К. Механизмы действия мануальной терапии. Медицинские новости 2007; (1): 7–12).

13. Balkarova EO, Blyum EE, Blyum YuE. Problems of asymmetries of the pelvic girdle in spinal osteochondrosis and exercise therapy. Problems of Balneology, Physiotherapy, and Exercise Therapy 2010; (2): 47–9. Russian (Балкарова Е.О., Блюм Е.Э., Блюм Ю.Е. Проблемы асимметрий тазового пояса при остеохондрозе позвоночника и лечебная физкультура. Вопросы курортологии, физиотерапии и лечебной физической культуры 2010; (2): 47–9).

14. Osteopathic diagnosis of somatic dysfunctions: Clinical guidelines. St. Petersburg: Nevskiy rakurs, 2015; 87 p. Russian (Остеопатическая диагностика соматических дисфункций: клинические рекомендации. СПб.: Невский ракурс, 2015; 87 с.).

15. Potekhina YuP. Pathogenesis of Somatic Dysfunctions (Local and Regional Levels). Russian Osteopathic Journal 2016; 34–35 (3-4): 91–104. Russian (Потехина Ю.П. Патогенез соматических дисфункций (локальный и регионарный уровни). Российский остеопатический журнал 2016; 34–35 (3-4): 91–104.

16. Sitel AB. Manual therapy as an independent medical specialty. Manual Therapy Journal 2018; 69 (1): 6–14. Russian (Ситель А.Б. Мануальная терапия как самостоятельная медицинская специальность. Мануальная терапия 2018; 69 (1): 6–14).

17. Bigildinsky AA, Novoseltsev SV, Erofeev NP. On the somatic dysfunction as an object of osteopathy. Manual Therapy Journal 2017; 66 (2): 48–52. Russian (Бигильдинский А.А., Новосельцев С. В., Ерофеев Н.П. О соматической дисфункции — объекте остеопатии. Мануальная терапия 2017; 66 (2): 48–52).

18. Borisenko AV. Modern manual therapy techniques and neurophysiologycal mechanisms of their treatment effect. Manual Therapy Journal 2009; 36 (4): 3–9. Russian (Борисенко А.В. Современные техники мануальной терапии и нейрофизиологические механизмы их лечебного действия. Мануальная терапия 2009; 36 (4): 3–9).

19. Hartman L. Handbook of Ostepathic Technique. London, 2001; 280 p.

20. Chitov L, DeLany J. Clinical Applikation of Neuromuskular Techniques. London: Churchill Livingstone, 2008; 595 p.

21. Belyakov VV, Sitel AB, Sharapov IN, et al. A new view on the mechanisms of the formation of reflex and compression syndromes of spinal osteochondrosis. Manual Therapy Journal 2002; 8 (4): 15–6. Russian (Беляков В.В., Ситель А.Б., Шарапов И.Н., и др. Новый взгляд на механизмы формирования рефлекторных и компрессионных синдромов остеохондроза позвоночника. Мануальная терапия 2002; 8 (4): 15–6).

22. Gardner AM, Fox RH, Lawrence C, et al. J. Bone Joint Surgery 1990; 72-B: 810–5.

23. Schmid-Schonbein GW. Microlymphatics and Lymph-Flow. Physiological Reviews 1990; 70: 987–1028.

24. Chikly B, Quaghebeur J, Witryol W. A Controlled Comparison between Manual Lymphatic Mapping of Plantar Lymph flow and Standard Physiologic Maps Using Lymph Drainage Therapy / Osteopathic Lymphatic Technique. Russian Osteopathic Journal 2016; 34–35 (3-4): 105–16. Russian (Чикли Б., Куагхебер Й., Уитриол В. Контрольное сравнение мануального лимфатического картирования подошвенного лимфотока и стандартных физиологических карт с использованием лимфодренажной терапии / остеопатической лимфатической техники. Российский остеопатический журнал 2016; 34–35 (3-4): 105–16).

25. Kalabanov VK. Dural-musculo-venous-lymphatic pump of the vertebral column: Experimental confirmation of the hypothesis. Manual Therapy Journal 2014; 55 (3): 61–73. Russian (Калабанов В.К. Дурально-мышечно-венозно-лимфотическая помпа позвоночника: экспериментальное подтверждение гипотезы. Мануальная терапия 2014; 55 (3): 61–73).

26. Helminen H, Jurvelin J, Kiviranta I, et al. Joint loading effects on articular cartilage: a historical review. In: Joint Loading: Biology and Health of Articular Structures. Bristol, UK: John Wright & Sons, 1987; p. 1–46.

27. Novoseltsev SV, Erofeev NP, Kosmirov VI. Immunological aspects of the pathogenesis of discogenic pain syndromes. Neurological Bulletin n.a. V.M. Bekhterev 2011; 43 (1): 63–7. Russian (Новосельцев С. В., Ерофеев Н.П., Космиров В.И. Иммунологические аспекты патогенеза дискогенных болевых синдромов. Неврологический вестник им. В.М. Бехтерева 2011; 43 (1): 63–7).

28. Boyling JD, Palastanga N. Grieve's Modern Manual Therapy: The Vertebral Column. Edinburg, 1994; 870 p.

29. Marcus A. Muskuloskeletal Disorders. California, 1999; 719 p.

30. Eymann V, Bioni U, Losher G. Fundamental research in manual medicine. The Manual Therapy Journal 2006; 23 (3): 10–23. Russian (Эйманн В., Бьони У., Лошер Г. Фундаментальные исследования в мануальной медицине. Мануальная терапия 2006; 23 (3): 10–23).

31. Komleva NE, Marianovsky AA, Sholomov II, et al. Rehabilitation of patients with vertebroneurological diseases, taking into account comorbidity. Journal of restorative medicine & rehabilitation 2012; (1): 24–7. Russian (Комлева Н.Е., Марьяновский А.А., Шоломов И.И. и др. Реабилитация больных с вертеброневрологическими заболеваниями с учетом коморбидности. Вестник восстановительной медицины 2012; (1): 24–7).

32. Merzenyuk OS, Kalnauz SN, Akopov VK, et al. The role of the viscerogenic factor in the formation of a pain syndrome in the back and abdomen. The Manual Therapy Journal 2017; 68 (4): 3–17. Russian (Мерзенюк О.С., Калнауз С. Н., Акопов В.К. и др. Роль висцерального фактора в формировании болевого синдрома в области спины и живота. Мануальная терапия 2017; 68 (4): 3–17).

33. Habgen Je. Visceral osteopathy: The principles and techniques. M.: Eksmo, 2013; 240 p. Russian (Хебген Э. Висцеральная остеопатия: принципы и техники. М.: Эксмо, 2013; 240 с.).

34. Melzack R, Wall PD. Science 1965; 150: 971–9.

35. Nichipurenko NI. Pathophysiological and neurochemical mechanisms of pain. Meditsinskie novosti 2000; (8): 25–9. Russian (Ничипуренко Н.И. Патофизиологические и нейрохимические механизмы боли. Медицинские новости 2000; (8): 25–9).

36. Danilov AB, Davydov OS. Neuropathic pain. M.: Borges, 2007; 191 p. Russian (Данилов А.Б., Давыдов О.С. Нейропатическая боль. М.: Боргес, 2007; 191 с.).

37. Novoseltsev SV, Simkin D.B. Sacral bone: Anatomical and functional correlation and its part in the human body biomechanics. Manual Therapy Journal 2008; 31 (3): 89–99. Russian (Новосельцев С. В., Симкин Д.Б. Крестец: анатомо-функциональные взаимосвязи и роль в биомеханике тела человека. Мануальная терапия 2008; 31 (3): 89–99).

38. Stefanidi AV. The dynamics of muscle-fascial pain syndrome of lumbar localization after the correction of dysfunctions of the structures containing the majority of proprioceptors. Manual Therapy Journal 2008; 32 (4): 51–7. Russian (Стефаниди А.В. Динамика мышечно-фасциального болевого синдрома поясничной локализации после коррекции дисфункции структур, содержащих больше всего проприоцепторов. Мануальная терапия 2008; 32 (4): 51–7).

39. Zhulev NM, Badzgaradze JD, Zhulev SN. Osteochondrosis of the spine: a guide for doctors. St. Petersburg: LAN, 1999; 592 p. Russian (Жулёв Н.М., Бадзгарадзе Ю.Д., Жулёв С. Н. Остеохондроз позвоночника: руководство для врачей. СПб.: Лань, 1999; 592 с.).

40. Myasnikov VV. Modern psychotechnologies used by the doctor of manual therapy. Manual Therapy Journal 2004; (3): 58–60. Russian (Мясников В.В. Современные психотехнологии, используемые врачом мануальной терапии. Мануальная терапия 2004; (3): 58–60).

41. Bunkan BH, Thornquist E. Psychomotor therapy: an approach to the evaluation and treatment of psychosomatic disorders. In: Hegna T, Sveram M. Psychological and psychosomatic problems: International perspectives in physical therapy. London: Churchill Livingstone, 1990; 45–74 p.

42. Craft LL. Exercise and clinical depression: Examining two psychological mechanism. Psychology of Sport and Exercise 2005; 6: 151–71.

43. Kapandji AI. Physiologie articulaire. M.: Eksmo, 2009; 344 p. Russian (Капанджи А.И. Позвоночник: физиология. М.: Эксмо, 2009; 344 с.)

44. Komleva NE, Medentsov VA, Danilov AN. Back pain among workers of agriculture. Saratov: Amirit, 2018; 178 p. Russian (Комлева Н.Е., Меденцов В.А., Данилов А.Н. Боль в спине у работников сельского хозяйства. Саратов: Амирит, 2018; 178 с.).

45. Novoseltsev SV, Malinovsky EL. Fundamentals of conservative treatment of patients with herniated lumbar

intervertebral discs. St. Petersburg: FOLIANT, 2011; 272 p. Russian (Новосельцев С. В., Малиновский Е. Л. Основы консервативного лечения пациентов с грыжами поясничных межпозвоночных дисков. СПб.: ФОЛИАНТ, 2011; 272 с.).

46. Vasilyeva LF. Functional blocks of joints of the spine and extremities. Novokuznetsk, 1999; 159 p. Russian (Васильева Л. Ф. Функциональные блоки суставов позвоночника и конечностей. Новокузнецк, 1999; 159 с.).

47. Walter D. Applied kinesiology. St. Petersburg: Zvezda, 2011; 650 p. Russian (Вальтер Д. Прикладная кинезиология. СПб.: Звезда, 2011; 650 с.).

48. Novoseltsev SV. Pathobiomechanics of lumbar spine in patients with lumbar disc herniation (clinic, therapeutic tactics): DSc abstract. St. Petersburg, 2012; 32 p. Russian (Новосельцев С. В. Патобиомеханика поясничного отдела позвоночника у пациентов с грыжами поясничных дисков (клиника, лечебная тактика): автореф. дис…. д-ра мед. наук. СПб., 2012; 32 с).

49. Medentsov VA, Komleva NE, Mokhov D. E. The efficiency of osteopathic treatment of machine operators with professional lumbosacral radiculopathy. Manual Therapy Journal 2014; 56 (4): 32–8. Russian (Меденцов В. А., Комлева Н. Е., Мохов Д. Е. Эффективность остеопатического лечения механизаторов с профессиональной пояснично-крестцовой радикулопатией. Мануальная терапия 2014; 56 (4): 32–8).

УДК 616.01/-099:616.71–006 Оригинальная статья

СОСТОЯНИЕ СИСТЕМЫ ГЕМОКОАГУЛЯЦИИ И ЭНДОТЕЛИАЛЬНАЯ ДИСФУНКЦИЯ ПРИ ДОБРОКАЧЕСТВЕННЫХ И ЗЛОКАЧЕСТВЕННЫХ НОВООБРАЗОВАНИЯХ СКЕЛЕТА

И. Р. Понамарев *— НИИ травматологии, ортопедии и нейрохирургии ФГБОУ ВО «Саратовский ГМУ им. В. И. Разумовского» Минздрава России, отдел инновационных технологий в травматологии и ортопедии, врач;* ***Д. М. Пучиньян*** *— НИИ травматологии, ортопедии и нейрохирургии ФГБОУ ВО «Саратовский ГМУ им. В. И. Разумовского» Минздрава России, отдел фундаментальных и клинико-экспериментальных исследований, главный научный сотрудник, доктор медицинских наук, профессор;* ***Е. В. Гладкова*** *— НИИ травматологии, ортопедии и нейрохирургии ФГБОУ ВО «Саратовский ГМУ им. В. И. Разумовского» Минздрава России, начальник отдела фундаментальных и клинико-экспериментальных исследований, кандидат биологических наук;* ***Г. В. Коршунов*** *— независимый исследователь, доктор медицинских наук, профессор.*

THE STATE OF THE HEMOCOAGULATION SYSTEM AND ENDOTHELIAL DYSFUNCTION IN BENIGN AND MALIGNANT SKELETON NEOPLASMS

I. R. Ponamarev *— Scientific Research Institute of Traumatology, Orthopedics and Neurosurgery of Saratov State Medical University n.a. V. I. Razumovsky, Department of Innovative Projects in Traumatology and Orthopedics, Doctor;* ***D. M. Puchinyan*** *— Scientific Research Institute of Traumatology, Orthopedics and Neurosurgery of Saratov State Medical University n.a. V. I. Razumovsky, Department of Fundamental, Clinical and Experimental Studies, Chief Research Assistant, Professor, Doctor of Medical Sciences;* ***E. V. Gladkova*** *— Scientific Research Institute of Traumatology, Orthopedics and Neurosurgery of Saratov State Medical University n.a. V. I. Razumovsky, Head of the Department of Fundamental, Clinical and Experimental Studies, Candidate of Biological Sciences;* ***G. V. Korshunov*** *— Independent Researcher, Doctor of Medical Science, Professor.*

Дата поступления — 24.08.2018 г. Дата принятия в печать — 06.09.2018 г.

Понамарев И. Р., Пучиньян Д. М., Гладкова Е. В., Коршунов Г. В. **Состояние системы гемокоагуляции и эндотелиальная дисфункция при доброкачественных и злокачественных новообразованиях скелета. Саратовский научно-медицинский журнал 2018; 14 (3): 574–578.**

Цель: изучение функционального статуса эндотелия сосудов и активности системы гемокоагуляции, а также взаимосвязей между некоторыми показателями, характеризующими их состояние, у пациентов с доброкачественными и злокачественными новообразованиями кости. *Материал и методы*. Обследованы 62 пациента с доброкачественными (45) и злокачественными (17) костными новообразованиями и 10 практически здоровых лиц контрольной группы. Исследовали коагуляционные свойства плазмы крови и содержание фактора роста эндотелия сосудов (VEGF), межклеточных молекул адгезии sICAM и молекул адгезии сосудистого эндотелия (sVCAM) в сыворотке крови. *Результаты*. У пациентов с доброкачественными опухолями кости активированы механизмы образования протромбиназы, увеличена концентрация растворимых фибрин-мономерных комплексов (РФМК), у больных со злокачественными новообразованиями, наряду с активацией процесса образования протромбиназы и повышением уровня РФМК, увеличено содержание фибриногена. У всех пациентов увеличен уровень VEGF-A, при злокачественном опухолевом процессе повышено содержанием sICAM и снижено содержание sVCAM в сыворотке крови. Выявлены единичные корреляции между показателями гемокоагуляции и исследуемыми цитокинами. *Заключение*. У пациентов со злокачественными новообразованиями кости гиперкоагуляционный синдром сочетается с дисфункцией эндотелия.

Ключевые слова: доброкачественные и злокачественные опухоли, кость, васкулоэндотелиальный фактор роста А (VEGF-A), растворимые молекулы межклеточной адгезии I типа (sICAM), растворимые молекулы адгезии сосудистого эндотелия I типа (sVCAM), коагуляционные свойства крови.

Ponamarev IR, Puchinyan DM, Gladkova EV, Korshunov GV. **The state of the hemocoagulation system and endothelial dysfunction in benign and malignant skeleton neoplasms. Saratov Journal of Medical Scientific Research 2018; 14 (3): 574–578.**

Aim: to study the functional status of the vascular endothelium and the activity of the hemocoagulation system, as well as the relationship between some indicators characterizing their state in patients with benign and malignant skeleton neoplasms. *Material and Methods*. 62 patients with benign (45) and malignant (17) bone neoplasms and 10 healthy individuals of the control group were examined. The coagulation properties of blood plasma and the content of vascular endothelial growth factor (VEGF), intercellular adhesion molecules of sICAM and adhesion molecules of vascular endothelium (sVCAM) in blood serum were investigated. *Results*. In patients with benign bone tumors, prothrombinase formation mechanisms were activated, the concentration of soluble fibrin-monomer complexes (FSC) was increased, in patients with malignant neoplasms, alongside with the activation of prothrombinase formation and increased PFMC levels, fibrinogen content was increased. In all patients, the level of VEGF-A was increased, in case of malignant tumor

process, the content of sICAM was increased and the content of sVCAM in serum was reduced. Single correlations between hemocoagulation indices and the studied cytokines were revealed. *Conclusion*. In patients with malignant bone neoplasms, the hypercoagulable syndrome is combined with endothelial dysfunction.

Key words: benign and malignant tumors, bone, vascular endothelial growth factor A (VEGF-A), soluble intercellular adhesion molecules type I (sICAM), soluble adhesion molecules of vascular endothelium type I (sVCAM), blood coagulation properties.

Введение. В патогенезе опухолевого процесса важную роль отводят состоянию эндотелия сосудов и изменениям в системе свертывания крови. Активация процесса гемокоагуляции при злокачественных новообразованиях неразрывно связана с ангиогенезом [1], что обусловлено участием эндотелия в ремоделировании сосудистой сети и поддержании агрегатного состояния крови [2].

Тромбоз глубоких вен нижних конечностей и эмболия легочной артерии — основные причины смертности у больных раком. Венозные тромбоэмболические осложнения являются второй основной причиной смерти пациентов со злокачественными опухолями [3]. В то же время проведение тромбопрофилактики у онкологических больных сопряжено с высоким риском развития клинически значимых кровотечений [4].

Активация процесса коагуляции, в свою очередь, способствует росту опухоли и ангиогенезу [5].

Считается, что при некоторых видах рака опухолевые клетки активно участвуют в формировании гиперкоагуляционного состояния за счет освобождения различных субстанций прокоагулянтного действия, и в частности тканевого фактора. Этот факт лег в основу гипотезы, согласно которой гиперкоагуляция возникает при неблагоприятном течении онкологического заболевания. Так, было показано, что гиперэкспрессия тканевого фактора и повышенные его уровни в крови связаны с неблагоприятным прогнозом у больных, страдающих раком поджелудочной железы и раком яичников [6, 7].

Эндотелиоциты и система гемокоагуляции с их тесными функциональными взаимосвязями, определяющими в норме и патологии как состояние сосудистой стенки, так и коагуляционный потенциал крови, являются участниками всех защитно-приспособительных реакций организма. Работ по исследованию взаимосвязей между этапами процесса гемокоагуляции и некоторыми биомаркерами функционального состояния эндотелиоцитов у больных с доброкачественными и злокачественными новообразованиями кости в доступной литературе нами не найдено. Вместе с тем эти данные представляют интерес, так как формирование тромбофилического состояния крови и неоангиогенез имеют общие механизмы развития и являются обязательными участниками процесса канцерогенеза.

Цель: изучение функционального статуса эндотелия сосудов и активности системы гемокоагуляции, а также взаимосвязей между некоторыми показателями, характеризующими их состояние, у пациентов с доброкачественными и злокачественными новообразованиями кости.

Материал и методы. Под нашим наблюдением находились 62 больных с костными новообразованиями, среди которых было 45 пациентов с доброкачественными (гигантоклеточная опухоль — 7, костная киста — 29, фиброзная дисплазия — 9) и 17 пациентов со злокачественными опухолями (остеогенная саркома — 4, хондросаркома — 5, солитарная миелома — 4, метастазы в кости — 4) в возрасте от 18 до 66 лет, находившихся на лечении в НИИТОН СГМУ с 2013 по 2017 г. Мужчин было 34, женщин 28. Контрольная группа сформирована из 10 практически здоровых лиц в возрасте 39–60 лет (7 мужчин и 3 женщины).

В исследование включены больные, у которых основное заболевание не отягощено иной соматической патологией. Критериями исключения пациентов из исследования были возраст младше 18 лет, наличие выраженных признаков ишемической болезни сердца, хронических заболеваний в стадии декомпенсации, ожирения III–IV степени, состояния кахексии и отказ от участия в исследовании.

Все больные разделены по характеру патологического процесса на две группы: 1) со злокачественными и 2) с доброкачественными опухолями кости.

Кровь для исследования ее коагуляционных свойств получали из кубитальной вены с помощью одноразовых систем Vacuette 4,5 мл, содержащих в качестве наполнителя 3,2%-ный раствор цитрата натрия (производитель: Greiner Bio-One GmbH, Австрия). Исследование проводили в течение первых двух часов после забора крови. Кровь для исследования содержания биомаркеров функционального состояния эндотелия сосудов получали при поступлении больных в институт до проведения им операции по поводу наличия костной опухоли. Сыворотку хранили в морозильнике при –20°C до достижения достаточного количества образцов для проведения планшетного иммуноферментного исследования по определению в ней уровней человеческого васкулоэндотелиального фактора роста A (VEGF-A), растворимых молекул адгезии сосудистого эндотелия I типа (sVCAM-1) и межклеточной адгезии I типа (sICAM-1). Выбор данных цитокинов в качестве биомаркеров функционального состояния эндотелия сосудов определен их экспрессией эндотелиальными клетками и участием в механизмах канцерогенеза. Так, фактор роста эндотелия VEGF-A является стимулятором ангиогенеза [8], по изменению его содержания в сыворотке крови судят о состоянии сосудистого эндотелия [9]. Растворимым молекулам межклеточной (ICAM-1) и сосудисто-эндотелиальной адгезии (VCAM-1) как членам семейства иммноглобулинов отводят роль иммунологических селективных маркеров эндотелиальной дисфункции [10].

Коагулограмма включала такие показатели, как активированное частичное тромбопластиновое время (АЧТВ), протромбиновое время по Квику (ПВ), тромбиновое время (ТВ), содержание фибриногена по Клаусу (Ф-н) и растворимых фибрин-мономерных комплексов (РФМК) в плазме крови. В работе использованы реактивы SironLS (aPTT liquid), Technoplastin HIS (Ca-Technoplastin), Fibrinogen Reagent для определения уровня фибриногена, Thrombin Reagent фирмы Technoclone GmbH (Австрия), а также РФМК-тест (НПО «Ренам», Москва). Все коагулологические тесты выполняли на автоматическом универсальном анализаторе-коагулометре Ceveron alpha (фирма Technoclone TC, Австрия).

Ответственный автор — Понамарев Ильдар Равилевич
Тел.: +7 (987) 3503801
E-mail: ildar-ponamarev@mail.ru

Исследование содержания изучаемых цитокинов проводили с помощью иммуноферментного анализатора ANTOS 2020 (Австрия) с использованием тест-систем для определения уровня фактора роста сосудистого эндотелия VEGF-A (Human VEGF-A Platinum ELISA, фирма eBioscience, США), молекул межклеточной адгезии I типа — sICAM-1 (фирма Bender MedSystems, Австрия) и адгезии сосудистого эндотелия I типа — sVCAM-1 (фирма Bender MedSystems, Австрия).

Результаты исследования проб крови, полученных от больных, сравнивали с контрольными образцами практически здоровых лиц. Проведенная гистоморфологическая верификация клинико-рентгенологического диагноза позволяла причислить того или иного больного к группе пациентов с доброкачественными или злокачественными новообразованиями костей. Созданные таким образом вариационные ряды, включающие результаты количественного определения изучаемых цитокинов и показателей функционального состояния системы гемокоагуляции, подвергали статистической обработке при помощи программы анализа данных AtteStat 12.0.5 из пакета программного обеспечения Microsoft Excel. Проверкой вариационных рядов на характер распределения методом Шапиро — Уилка установлено, что большинство показателей соответствует закону Гаусса, однако, учитывая малое количество вариант в рядах, статистическую обработку проводили методом Манна — Уитни для независимых выборок. Определяли медиану, 1-й и 3-й квартили (25% и 75%). Корреляционный анализ осуществлен с вычислением коэффициента Пирсона. Различия между вариационными рядами и результаты вычисления коэффициентов корреляции считали статистически значимыми при $p<0,05$.

Результаты. Исследование коагуляционных свойств плазмы крови больных с онкологической патологией костной ткани показало, что при доброкачественных опухолях активируются внутренний (АЧТВ) и внешний (ПВ) механизмы образования протромбиназы, увеличивается содержание РФМК, при злокачественных новообразованиях наблюдается усиление процесса образования протромбиназы по внешнему механизму, повышаются уровни фибриногена и РФМК в плазме (табл. 1).

Характер онкологического процесса находит отражение и в содержании маркеров эндотелиальной дисфункции. Так, при доброкачественных новообразованиях костей выявлено только статистически значимое увеличение содержания VEGF-A, в то время как при злокачественных — всех исследуемых цитокинов (sICAM, sVCAM и VEGF-A). Более того, уровни sICAM и VEGF-A у пациентов со злокачественными опухолями были существенно выше таковых у больных с доброкачественными новообразованиями (табл. 2).

Результаты проведенного корреляционного анализа (табл. 3) выявили у здоровых доноров отрицательную связь высокой силы между показателем протромбинового времени и содержанием sVCAM (–0,75; P=0,01), у пациентов с доброкачественными опухолями — положительную корреляцию заметной силы между концентрациями фибриногена и VEGF-A (+0,68; P=0,04), а со злокачественными — положительные связи высокой силы между протромбиновым временем и уровнем VEGF-A (+0,7; P=0,034) и заметной силы между тромбиновым временем и sVCAM (+0,67; P=0,048).

Обсуждение. Результаты исследования показали, что даже доброкачественный неопластический процесс сопровождается изменениями в системе свертывания крови гиперкоагуляционного характера, не говоря уже о злокачественном. Обращает на себя внимание то, что при доброкачественных новообразованиях активация внутреннего и внешнего путей образования протромбиназы не отражается на уровне фибриногена крови, что можно объяснить внутрисистемной активацией протеолитического процесса, о чем косвенно свидетельствует увеличение в плазме крови РФМК. При злокачествен-

Таблица 1

Изменения коагуляционных свойств крови у пациентов с доброкачественными и злокачественными новообразованиями опорно-двигательной системы

Показатели коагулограммы	n	M±SD	Me (25%; 75%)	P_1	P_2
$АЧТВ_{норма}$	10	30,7±2,4	31 (30; 32)	-	
$АЧТВ_{добр.опухоли}$	23	28,5±2,4	29 (26; 30)	0,028	
$АЧТВ_{злокач.опухоли}$	9	32,3±4,3	33 (27,5; 33,5)	0,57	0,068
$ПВ_{норма}$	10	15,9±0,7	15,75 (15,2; 16,2)	-	
$ПВ_{добр.опухоли}$	23	14,6±1,25	14,4 (13,5; 15,4)	0,01	
$ПВ_{злокач.опухоли}$	9	14,1±1,2	13,5 (13,0; 13,5)	0,02	0,37
$Ф\text{-}н_{норма}$	10	3,8±0,6	3,85 (3,3; 4,1)	-	
$Ф\text{-}н_{добр.опухоли}$	23	4,1±0,95	4 (3,6; 4,2)	0,46	
$Ф\text{-}н_{злокач.опухоли}$	9	4,9±1,1	4,9 (3,9; 5,15)	0,027	<0,001
$ТВ_{норма}$	10	11,1±0,4	11 (11; 11)	-	
$ТВ_{добр.опухоли}$	23	11,2±1,1	11 (11; 11)	0,09	
$ТВ_{злокач.опухоли}$	9	13,3±3,4	11 (11; 11,5)	0,09	0,26
$РФМК_{норма}$	10	4±0,6	4 (3,5; 4,5)	-	
$РФМК_{добр.опухоли}$	23	8,1±3,96	7,5 (4,5; 9)	<0,001	
$РФМК_{злокач.опухоли}$	9	12,2±6,45	9 (7,5; 10)	<0,001	<0,001

Примечание: P_1 — значимость изменений по отношению к данными нормы; P_2 — значимость изменений по отношению к данным, полученным у больных с доброкачественными новообразованиями скелета (метод Манна — Уитни).

Таблица 2

Содержание маркеров дисфункции эндотелия в сыворотки крови пациентов с доброкачественными и злокачественными опухолями кости

Цитокины	Статистические показатели	Норма (n=10)	Характер новообразований кости	
			Доброкачественные опухоли (n=45)	Злокачественные опухоли (n=17)
sICAM, нм/мл	M±SD	189,7±44,5	191,0±44,8	260,5±46,7
	Me	198,0	219,5	247,9
	25%	136,8	139,4	235,5
	75%	229,7	230,5	253,7
	P_1	-	0,982	<0,001
	P_2	-	-	<0,001
sVCAM, нм/мл	M±SD	849,5±189,4	749,2±173,8	664,8±103,7
	Me	885,0	764,0	650,0
	25%	688,0	618,5	585,5
	75%	973,0	839,0	701,0
	P_1	-	0,067	0,016
	P_2			0,099
VEGF-A, пг/мл	M±SD	77,0±22,4	236,6±109,4	323,6±148,3
	Me	79,3	223,4	263,6
	25%	46,5	145,2	242,4
	75%	90,8	243,5	318,6
	P_1	-	<0,001	<0,001
	P_2			0,003

Примечание: P_1 — статистически значимые изменения по отношению к норме; P_2 — статистически значимые изменения по отношению к данным, полученным у больных с доброкачественными опухолями (непараметрический метод).

Таблица 3

Корреляционные взаимоотношения между показателями системы гемокоагуляции и маркерами эндотелиальной дисфункции в норме, при доброкачественных и злокачественных опухолях скелета

Исследуемые показатели	АЧТВ	ПВ	Фибриноген	РФМК	ТВ
	Контрольная группа (n = 10)				
sICAM	-0,01; P=0,97	-0,05; P=0,89	-0,29; P=0,41	-0,09; P=0,79	+0,06; P=0,87
sVCAM	-0,07; P=0,84	-0,75; P=0,01	+0,47; P=0,17	-0,14; P=0,69	+0,47; P=0,17
VEGF-A	+0,3; P=0,4	+0,59; P=0,07	-0,3; P=0,4	+0,49; P=0,14	+0,03; P=0,92
	Больные с доброкачественными опухолями кости (n = 23)				
sICAM	-0,05; P=0,81	-0,26; P=0,23	-0,08; P=0,84	+0,05; P=0,89	-0,14; P=0,53
sVCAM	+0,09; P=0,67	-0,08; P=0,71	-0,005; P=0,99	-0,09; P=0,69	+0,05; P=0,81
VEGF-A	-0,23; P=0,29	-0,38; P=0,07	+0,68; P=0,04	-0,02; P=0,96	+0,05; P=0,81
	Больные со злокачественными опухолями кости (n = 9)				
sICAM	-0,13; P=0,73	+0,45; P=0,22	+0,11; P=0,61	-0,002; P=0,99	-0,13; P=0,72
sVCAM	+0,21; P=0,58	+0,42; P=0,25	-0,16; P=0,47	-0,021; P=0,96	+0,67; P=0,048
VEGF-A	+0,31; P=0,41	+0,7; P=0,034	+0,1; P=0,64	-0,26; P=0,22	+0,22; P=0,56

ном течении заболевания активация механизмов образования протромбиназы сопровождается существенным повышением концентраций фибриногена и РФМК, что говорит о наличии у данной категории пациентов гиперкоагуляционного синдрома и выраженного воспалительного процесса.

Из исследуемых маркеров функционального состояния эндотелия сосудов у больных и с доброкачественными, и со злокачественными новообразованиями статистически значимо был повышен уровень VEGF-A, что указывает на важную роль неоангиогенеза в образовании костных опухолей. Особенно высоко значение активного образования сосудистой сети опухоли при злокачественном неопластическом процессе.

При доброкачественных новообразованиях кости не обнаружено изменений в содержании молекул адгезии, в то время как при злокачественных опухолях наблюдалось статистически значимое увеличение содержания sICAM в сыворотке крови при одновременном снижении концентрации sVCAM. Учитывая, что при адекватном иммунном ответе организма, как правило, происходит экспрессия клеточных молекул адгезии, обнаруженный факт разнонаправленности активности sICAM и sVCAM нами рассматривается как дисфункция регуляции клеточного звена иммунной системы.

Выявленная у здоровых лиц обратная сильная связь между ПВ и sVCAM указывает, что с активацией внешнего процесса образования протромбиназы усиливается адгезия лимфоцитов, моноцитов и эозинофилов к эндотелию. У пациентов с доброкачественными опухолями кости обнаруженная значительная положительная связь между уровнем фибриногена и содержанием VEGF-A в крови отражает взаимозависимость воспаления и неоангиогенеза. У лиц со злокачественными опухолями скелета выявлены две зависимости. Положительная сильная корреляция между ПВ и VEGF-A свидетельствует о параллельно идущем процессе образования протромбиназы по внешнему механизму и неоангиогенезе, а положительная заметная связь между ТВ и sVCAM — о содружественности иммунно-воспалительных и гемокоагуляционых реакций, связанных с ускорением процесса перехода фибриногена в фибрин и адгезивностью ряда лейкоцитов к эндотелию. Несмотря на незначительное число обнаруженных корреляций, что, возможно, обусловлено малым количеством выборки, прослеживается сложность взаимоотношений между плазменным звеном коагуляции крови и эндотелиальной выстилкой. Еще более тесной эти связи становятся при опухолевом процессе за счет развития неоангиогенеза.

Выводы:

1. У пациентов с доброкачественными новообразованиями костей повышенная активность процесса образования протромбиназы компенсирована угнетением формирования фибрина, что снижает риск возникновения тромботических осложнений. Активация начальных этапов свертывания крови и гиперфибриногенемия у больных со злокачественными опухолями являются факторами формирования гиперкоагуляционного синдрома — фактора риска возникновения тромботических осложнений.

2. При доброкачественных и злокачественных опухолях кости отмечается высокий уровень VEGF-A — сывороточного маркера ангиогенеза, что указывает на важную роль неоангиогенеза в патогенезе неопластического процесса.

3. У больных со злокачественными новообразованиями костной ткани выявлено расхождение в реакциях клеточных адгезивных молекул: повышение содержания sICAM сопровождается снижением sVCAM, что можно рассматривать как фактор регуляторной дисфункции клеточного звена иммунитета.

4. Корреляционный анализ, проведенный между показателя свертывания крови и сывороточными маркерами дисфункции эндотелия сосудистой стенки, показал, что при злокачественных опухолях формируются более тесные функциональные связи в системе «плазма крови — эндотелий сосудов». Можно предположить, что жесткий режим функционирования данной системы ограничивает ее адаптивные возможности, что реализуется в повышении тромбогенного потенциала крови и нарушениях эндотелиальных функций.

Конфликт интересов. Работа выполнена в рамках инициативного плана НИИТОН ФГБОУ ВО «Саратовский государственный медицинский университет им. В.И. Разумовского» Минздрава России «Совершенствование методов диагностики, лечения и профилактики травм и заболеваний опорно-двигательной и нервной систем». Регистрационный номер АААА-А18-118060790019-0.

Авторский вклад: концепция и дизайн исследования — Г.В. Коршунов, И.Р. Понамарев; получение данных — Е.В. Гладкова; анализ, интерпретация результатов и написание статьи — Д.М. Пучиньян, И.Р. Понамарев; утверждение рукописи для публикации — И.Р. Понамарев.

References (Литература)

1. Khorana AA. Venous thromboembolism and prognosis in cancer. Thromb Res 2010; 125 (6): 490–3.

2. Kuznik BI. Cellular and molecular mechanisms of regulation of the hemostasis system in normal and pathological conditions. Chita: Express Publishing, 2010; 832 p. Russian (Кузник Б.И. Клеточные и молекулярные механизмы регуляции системы гемостаза в норме и при патологии. Чита: Экспресс-издательство, 2010; 832 с.).

3. Donnellan E, Khorana AA. Cancer and Venous Thromboembolic Disease: A review. Oncologist 2017; 22 (2): 199–207.

4. Patell R, Gutierrez A, Rybicki L, Khorana AA. Identifying predictors for bleeding in hospitalized cancer patients: A cohort study. Thromb Res 2017; 158: 38–43.

5. Browder T, Folkman J, Pirie-Shepherd S. The hemostatic system as a regulator of angiogenesis. J Biol Chem 2000; 275 (3): 1521–4.

6. Nitori N, Ino Y, Nakanishi Y, et al. Prognostic significance of tissue factor in pancreatic ductal adenocarcinoma. Clin Cancer Res 2005; (11): 2531–9.

7. Han LY, Landen CN. Jr, Kamat AA, et al. Preoperative serum tissue factor levels are an independent prognostic factor in patients with ovarian carcinoma. J Clin Oncol 2006; (24): 755–61.

8. Chekhonin VP, Shein SA, Korchagina AA, Gurina OI. The role of VEGF in the development of neoplastic angiogenesis. Vestnik of the Russian Academy of Medical Sciences 2012; (2): 23–34. Russian (Чехонин В.П., Шеин С. А., Корчагина А.А., Гурина О.И. Роль VEGF в развитии неопластического ангиогенеза. Вестник РАМН 2012; (2): 23–34).

9. Kiselev LP, Savitskaya TV, Aleinikova OV. Vascular network growth factors in plasma and serum in pediatric patients with sarcomas and non-malignant diseases of the musculoskeletal system. Oncopediatrics 2016; 3 (2): 113–9. Russian (Киселёв Л.П., Савицкая Т.В., Алейникова О.В. Факторы роста сосудистой сети в плазме и сыворотке крови у педиатрических пациентов с саркомами и незлокачественными заболеваниями опорно-двигательного аппарата. Онкопедиатрия 2016; 3 (2): 113–9).

10. Petrishchev NN, Vasina LV, Vlasov TD, et al. Typical forms of endothelial dysfunction. Clinical and Laboratory Council 2007; (18): 31–6. Russian (Петрищев Н.Н., Васина Л.В., Власов Т.Д. и др. Типовые формы дисфункции эндотелия. Клинико-лабораторный консилиум 2007; (18): 31–6).

УДК 616.314.18–002.2–031.81:616.1–018.74:612.6.057:615.849.11 (045) Оригинальная статья

ПОЛОВОЙ ДИМОРФИЗМ ДИНАМИКИ КОНЦЕНТРАЦИИ В КРОВИ ФАКТОРОВ АЛЬТЕРАЦИИ ЭНДОТЕЛИЯ ПРИ ХИРУРГИЧЕСКОМ ЛЕЧЕНИИ ХРОНИЧЕСКОГО ГЕНЕРАЛИЗОВАННОГО ПАРОДОНТИТА

Э.Б. Попыхова *— ФГБОУ ВО «Саратовский ГМУ им. В.И. Разумовского» Минздрава России, старший научный сотрудник Центральной научно-исследовательской лаборатории, кандидат биологических наук;* ***Т.В. Говорунова*** *— Саратовский филиал Негосударственного учреждения образовательной организации высшего образования «Медицинский университет «Реавиз», ассистент кафедры стоматологии;* ***В.Ю. Широков —*** *Саратовский филиал Негосударственного учреждения образовательной организации высшего образования «Медицинский университет «Реавиз», заведующий кафедрой стоматологии, доктор медицинских наук;* ***А.Н. Иванов*** *— НИИ травматологии, ортопедии и нейрохирургии ФГБОУ ВО «Саратовский ГМУ им. В.И. Разумовского» Минздрава России, заведующий отделением лабораторной диагностики, главный научный сотрудник отдела фундаментальных и клинико-экспериментальных исследований, заведующий Центральной научно-исследовательской лабораторией СГМУ, доктор медицинских наук.*

SEXUAL DIMORPHISM OF DYNAMICS OF CONCENTRATION OF ENDOTHELIUM ALTERATION FACTORS IN BLOOD IN SURGICAL TREATMENT OF CHRONIC GENERALIZED PERIODONTITIS

E.B. Popyhova *— Central Scientific Research Laboratory of Saratov State Medical University n.a. V.I. Razumovsky, Senior Research Assistant, Candidate of Biological Sciences;* ***T.V. Govorunova —*** *Saratov Branch of the Private Institution of Educational Organization of Higher Education «Medical University «Reaviz», Department of Dentistry, Teaching Assistant;* ***V.Yu. Shirokov —*** *Saratov Branch of the Private Institution of the Educational Organization of Higher Education of the «Medical University «Reaviz», Head of the Department of Dentistry, Doctor of Medical Sciences;* ***A.N. Ivanov*** *— Scientific Research Institute of Traumatology, Orthopedics and Neurosurgery of Saratov State Medical University n.a. V.I. Razumovsky, Head of the Division of Laboratory Diagnostics, Chief Research Assistant of the Department of Fundamental, Clinical and Experimental Investigations; Head of the Central Scientific Research Laboratory of Saratov State Medical University n.a. V.I. Razumovsky, Doctor of Medical Sciences.*

Дата поступления — 24.08.2018 г. Дата принятия в печать — 06.09.2018 г.

Попыхова Э.Б., Говорунова Т.В., Широков В.Ю., Иванов А.Н. **Половой диморфизм динамики концентрации в крови факторов альтерации эндотелия при хирургическом лечении хронического генерализованного пародонтита. Саратовский научно-медицинский журнал 2018; 14 (3): 579–583.**

Цель: изучить половой диморфизм концентрации в крови факторов альтерации эндотелия в динамике хирургического лечения хронического генерализованного пародонтита (ХГП) средней степени тяжести в сравнении с клинически здоровыми добровольцами. *Материал и методы.* Обследовано 20 клинически здоровых лиц (средний возраст 30 лет (24; 37), 50% мужчины) и 31 пациент с ХПГ средней степени тяжести (средний возраст 31 год (27; 38), 40% мужчины). Пациенты с ХГП получали лечение по хирургической схеме. У обследованных лиц определяли концентрации гомоцистеина и С-реактивного белка в сыворотке крови. *Результаты.* У пациентов с ХПГ до начала лечения выявлен в сыворотке крови повышенный уровень гомоцистеина и С-реактивного белка. Консервативное лечение в предоперационном периоде вызывало у пациентов снижение уровня гомоцистеина, при этом значимой динамики С-реактивного белка не отмечалось. Через 10 дней после операции у пациентов обоего пола наблюдалось увеличение концентрации гомоцистеина и С-реактивного белка в сыворотке крови, что свидетельствовало о реактивных изменениях. При этом реактивные изменения в большей степени были выражены у женщин. Отдаленные результаты хирургического лечения ХПГ свидетельствуют о снижении содержания С-реактивного белка и гомоцистеина у пациентов обоего пола. Половой диморфизм проявился тем, что у женщин содержание гомоцистеина было ниже, чем у мужчин, соответственно 9,4 (8,9; 9,7) и 13,3 (10,8; 14,1) мкмоль/л (p=0,004). *Заключение.* У пациентов обоего пола при ХПГ средней степени тяжести повышен уровень С-реактивного белка и гомоцистеина. Половой диморфизм проявляется более высоким уровнем гомоцистеина, но не С-реактивного белка у мужчин. Острый период хирургического лечения хронического генерализованного пародонтита характеризуется повышением концентрации в крови факторов, повреждающих эндотелий, которые более выражены у женщин. В отдаленном периоде хирургическое лечение ХПГ эффективно снижает уровень гомоцистеина и С-реактивного белка в крови, при этом уровень гомоцистеина в крови у женщин ниже, чем у мужчин.

Ключевые слова: хронический генерализованный пародонтит, хирургическое лечение, С-реактивный белок, гомоцистеин, половой диморфизм.

Popyhova EB, Govorunova TV, Shirokov VYu, Ivanov AN. **Sexual dimorphism of dynamics of concentration of endothelium alteration factors in blood in surgical treatment of chronic generalized periodontitis. Saratov Journal of Medical Scientific Research 2018; 14 (3): 579–583.**

Aim: to study the sexual dimorphism of the concentration in the blood of endothelial alteration factors in the dynamics of the surgical treatment of moderate chronic generalized periodontitis (CGP) in comparison with clinically healthy volunteers. *Material and Methods.* A total of 20 clinically healthy volunteers (average age is 30 (24; 37), 50% are men) and 31 patients with moderate chronic generalized periodontitis (average age is 31 (27; 38), 40% are men) were examined. Serum concentrations of homocysteine and C-reactive protein were determined. Patients with chronic generalized periodontitis were treated following the surgical scheme. *Results*. In patients with chronic generalized periodontitis, prior to treatment, an increased level of homocysteine and C-reactive protein (CRP) was detected in the serum. Conservative treatment in the preoperative period caused a decrease in the level of homocysteine in patients, while there was no significant change in the rate of C-reactive protein. 10 days after the surgery, an increase in the concentration of homocysteine and C-reactive protein in serum was observed in patients of both sexes, indicating a reactive change. At the same time, reactive changes were more pronounced in women. Long-term results of surgical treatment of chronic generalized periodontitis indicate a decrease in C-reactive protein and homocysteine levels in patients of both sexes. Sexual dimorphism was manifested by the fact that women had lower homocysteine content than men: 9.4 (8.9; 9.7) versus 13.3 (10.8; 14.1) μmol/l (p=0,004). *Conclusion.* Patients of both sexes with moderate chronic generalized periodontitis have elevated C-reactive protein and homocysteine levels. Sexual dimorphism is manifested by higher levels of homocysteine, but not C-reactive protein in men. The acute period of surgical treatment of chronic generalized periodontitis is characterized by an increase in the concentration of factors affecting the endothelium in the blood, which are more pronounced in women. Long-term surgical treatment results of chronic generalized periodontitis demonstrate a decrease of homocysteine and C-reactive protein levels in blood with homocysteine levels being lower in women than in men.

Key words: chronic generalized periodontitis, surgical treatment, C-reactive protein, homocysteine, sexual dimorphism.

Введение. Воспалительные заболевания пародонта являются распространенной стоматологической патологией. По сведениям ВОЗ, 90% населения имеют признаки хронического воспаления пародонта [1]. Согласно данным современной литературы, развитие пародонтита сопровождается целым рядом иммунологических сдвигов, участвующих в развитии воспалительно-деструктивных изменений в тканях пародонта и сопровождающихся поражением эндотелия сосудов микроциркуляторного русла [2].

Многие авторы считают пародонтит фактором риска развития системного воспалительного ответа из-за попадания в системный кровоток бактерий и цитокинов, принимающих участие в возникновении и поддержании воспалительной реакции и таким образом влияющих на другие органы и системы организма [3–5]. Системные проявления воспалительной реакции, возникающие при пародонтите, играют важную роль в процессе повреждения эндотелия сосудов. Известно, что С-реактивный белок (СРБ), представляя собой белок острой фазы, используется в качестве диагностически значимого маркера системных проявлений воспаления и эндотелиальной дисфункции [4, 6]. Многочисленные исследования свидетельствуют о повышенном уровне СРБ при заболеваниях пародонта [7, 8]. Согласно результатам исследований некоторых авторов, еще одним фактором, участвующим в возникновении и прогрессировании эндотелиальной дисфункции, атеросклероза и сердечно-сосудистых заболеваний, является гомоцистеин [8, 9]. Тем не менее данных по динамике гомоцистеина при стоматологической патологии недостаточно. Результаты экспериментальных и клинических исследований свидетельствуют о половом диморфизме проявления эндотелиальной дисфункции и о различной чувствительности у мужчин и женщин к проводимому лечению [9].

Цель: изучить половой диморфизм концентрации в крови факторов альтерации эндотелия в динамике хирургического лечения хронического генерализованного пародонтита (ХГП) средней степени тяжести в сравнении с клинически здоровыми добровольцами.

Материал и методы. Обследовано 20 клинически здоровых добровольцев (10 мужчин и 10 женщин) и 31 пациент с ХГП средней степени тяжести (17 женщин и 14 мужчин).

Стандартное пародонтологическое обследование пациентов включало расчет индекса гигиены ротовой полости (ГИ) по методу Ю. А. Федорова, В. В. Володкиной, папиллярно-маргинально-альвеолярного индекса (ПМА) по C. Parma и пародонтального индекса (ПИ) по A. Russel в соответствии с рекомендациями, изложенными в работе Цепова Л. М. с соавт. [10], а также лучевые методы диагностики (ортопантомография и прицельные рентгеновские снимки отдельных групп зубов).

Для биохимических исследований у клинически здоровых добровольцев и пациентов с ХГП взятие крови проводили из локтевой вены с использованием вакуумных систем Vacutest (KIMA, Италия) с активатором свертывания и разделительным полиэфирным гелем. Забор крови для исследований у здоровых добровольцев проводился однократно, у пациентов с ХГП — при первичном обращении, через 10, 20 дней и 6 месяцев после начала лечения.

Ответственный автор — Попыхова Эра Борисовна
Тел.: +7 (961) 0529815
E-mail: popyhovaeb@mail.ru

Оценку факторов альтерации эндотелия осуществляли путем определения в сыворотке крови методом ИФА концентраций СРБ с использованием набора реактивов фирмы «Хема Медика» (Россия) и гомоцистеина с использованием набора реактивов фирмы «Axis-Shield» (Норвегия) на анализаторе StatFax 2100 (AwarenessTechnology Inc., США).

Критерии включения пациентов в исследование: возраст от 24 до 39 лет, подписание протокола информированного согласия о цели и характере работы.

Критериями исключения из исследования служили наличие в анамнезе хронических заболеваний сердечно-сосудистой, эндокринной, дыхательной систем, желудочно-кишечного тракта, печени и почек, аллергические заболевания, терапия антибактериальными препаратами и гормонами в течение трех месяцев до проведения обследования, злоупотребление алкоголем и курение, а также изменения уровня половых гормонов в крови.

Пациенты основной группы (средний возраст 31 год (27; 38), 40% мужчины) предъявляли жалобы на кровоточивость десен при чистке зубов, болезненность или зуд десен, усиливающиеся при употреблении пищи, а также подвижность групп или отдельных зубов. Объективный осмотр пациентов свидетельствовал о том, что у данных больных выражены гиперемия десен и отек десневых сосочков. Отмечались выраженная болезненность и кровоточивость десен при зондировании. У всех пациентов выявлены над- и поддесневые зубные отложения, пародонтальные карманы глубиной до 5 мм. У пациентов с патологией пародонта ГИ исходно составил 2,7 (2,2; 3,1), ПИ (по A. Russel) составил 4,7 (4,1; 4,9), ПМА (по C. Parma) был равен 58%, отражая обострение воспалительного процесса в тканях пародонта. Патологическая подвижность зубов у обследованных больных определялась в пределах I–II степени. Рентгенологически у данных пациентов обнаружены участки резорбции альвеолярной кости, степень выраженности которой варьировалась от 1/3 до 1/2 высоты межзубных перегородок. Клиническая картина у обследованных пациентов соответствовала фазе обострения ХГП средней степени тяжести течения.

Лечение пациентов с ХГП включало три компонента: предоперационное консервативное лечение в течение 10 дней в виде аппликации на десну стоматологического геля, содержащего метронидазол и хлоргексидин, и его введение в пародонтальные карманы по способу А. И. Грудянова, В. В. Овчинниковой (2003), комбинацию открытого и закрытого кюретажа и последующую послеоперационную терапию в течение десяти дней, которая предусматривала аппликации на десны стоматологического геля, содержащего метронидазол и хлоргексидин, гепариновой мази, ротовые ванночки 0,05%-ного раствора хлоргексидина биглюконата после чистки зубов.

Статистическую обработку результатов выполняли с помощью пакета программ Statistica 10.0. Проверяли гипотезы о виде распределений вариационных рядов (критерий Шапиро — Уилка). Большинство наших данных не соответствовали закону нормального распределения, поэтому для сравнения значений использовался U-критерий Манна — Уитни, на основании которого рассчитывали уровень значимости различий p. Различия считали значимыми при $p<0,05$.

Результаты. У пациентов с ХГП до начала лечения выявлено статистически значимое увеличение уровня гомоцистеина и СРБ в сыворотке крови по

Половой диморфизм содержания в сыворотке крови факторов, повреждающих эндотелий, у пациентов с ХГП в динамике хирургического лечения

Группы		Показатели	Гомоцистеин, мкмоль/л	СРБ, мг/л
Клинически здоровые лица		мужчины (n=10)	9,4 (8,7; 9,7)	1,7 (1,4; 1,8)
		женщины (n=10)	7,8 (5,9; 8,4) #	1,5 (1,0; 1,9)
Хронический генерализованный пародонтит	до лечения	мужчины (n=14)	18,2 (16,5; 18,8) *	3,5 (2,95; 4,16) *
		женщины (n=17)	13,1 (12,5; 14,4) #*	3,5 (2,9; 3,8) *
	до операции (10 дней после начала лечения)	мужчины (n=14)	14,4 (13,2; 15,1) *+	3,1 (2,6; 3,7) *
		женщины (n=17)	8,9 (8,5; 9,7) #+	3,3 (2,5; 3,5) *
	10 дней после операции (20 дней после начала лечения)	мужчины (n=14)	16,3 (15,2; 17,1) *+^	3,9 (3,5; 4,6) *^
		женщины (n=17)	14,7 (14,2; 15,3) *+^	4 (3,6; 4,4) *+^
	6 месяцев после операции	мужчины (n=14)	13,3 (10,8; 14,1) *+&	2,8 (2,6; 3,0) *+&
		женщины (n=17)	9,4 (8,9; 9,7) #*+&	2,9 (2,4; 3,1) *+&

Примечания: в таблице для каждой группы обследованных приведены медиана и межквартильный диапазон; # — различия с лицами противоположного пола в пределах группы статистически значимы (p<0,05); * — различия с клинически здоровыми донорами статистически значимы (p<0,05); + — различия с показателями до лечения статистически значимы (p<0,05); ^ — различия с показателями до операции статистически значимы (p<0,05); & — различия с показателями на 10-е сутки после операции статистически значимы (p<0,05).

сравнению с клинически здоровыми добровольцами. При этом у мужчин с ХГП концентрация гомоцистеина в сыворотке крови была статистически значимо выше, чем у женщин. Полового диморфизма концентрации СРБ в крови у пациентов с ХГП до начала лечения не выявлено (таблица).

У пациентов с ХГП после курса консервативного лечения в предоперационном периоде отмечалось снижение уровня гомоцистеина, что свидетельствовало о частичной редукции дисметаболических нарушений. Значимой динамики СРБ при этом не отмечалось, что отражало сохранение системных проявлений воспалительной реакции. После курса консервативного лечения в предоперационном периоде у мужчин с ХГП уровень гомоцистеина и СРБ оставался выше, чем у клинически здоровых добровольцев соответствующего пола. У женщин, больных ХГП, в предоперационном периоде содержание гомоцистеина соответствовало уровню, который наблюдался в группе клинически здоровых добровольцев соответствующего пола, а концентрация СРБ, так же как и у мужчин, оставалась повышенной. Половой диморфизм проявился тем, что у женщин в предоперационном периоде содержание гомоцистеина на 38% было ниже, чем у мужчин. При этом следует отметить, что у мужчин и женщин отсутствовали различия в уровне содержания СРБ.

Через 10 дней после операции у пациентов обоего пола наблюдалось увеличение концентрации гомоцистеина и СРБ по сравнению с показателями перед операцией. Тем не менее у мужчин уровень гомоцистеина после операции был на 10% ниже по сравнению с уровнем до лечения, а концентрация СРБ через 10 дней после оперативного вмешательства соответствовала значениям, наблюдавшимся у пациентов до лечения. Концентрация гомоцистеина у женщин через 10 дней после операции была на 12%, а СРБ на 15% выше, чем до начала лечения. Уровень гомоцистеина у женщин после операции достигал значений, зарегистрированных у мужчин в тот же срок наблюдения. Половые различия в уровне содержания СРБ у пациентов через 10 дней после операции не имели статистической значимости.

Отдаленные результаты хирургического лечения пациентов с ХГП средней степени тяжести оценивали через 6 месяцев после оперативного вмешательства. Обнаружено, что у пациентов повышены концентрации гомоцистеина и СРБ относительно группы клинически здоровых добровольцев. У мужчин через 6 месяцев после операции уровень гомоцистеина и СРБ соответственно на 27 и 21% ниже, чем до лечения. У женщин данные показатели снижаются соответственно на 28 и 19%. Сравнение результатов, полученных через 6 месяцев после оперативного вмешательства, и результатов, полученных через 10 дней после операции, показало снижение уровня факторов, повреждающих эндотелий, у пациентов обоего пола.

Обсуждение. Представленные результаты свидетельствуют о том, что при ХГП у пациентов в крови повышается концентрация факторов, повреждающих эндотелий. Повышение концентрации СРБ, вероятно, обусловлено изменением цитокинового баланса и увеличением уровня провоспалительных цитокинов, включая интерлейкины -1, -6, -8 и фактор некроза опухоли альфа, в кровотоке при ХГП, что было продемонстрировано рядом авторов [11]. Повышение уровня гомоцистеина, вероятно, обусловлено дисметаболическими нарушениями в тканях пародонта [12]. При выполнении данного исследования установлено, что при ХГП средней степени тяжести его концентрация в крови в большей степени увеличивается у мужчин, чем у женщин. Это может быть обусловлено влиянием половых гормонов, так как показано, что андрогены увеличивают, а эстрогены снижают уровень гомоцистеина в крови. Некоторые

авторы полагают, что влияние на уровень гомоцистеина в крови оказывают преимущественно эстрогены [13].

Половой диморфизм снижения концентрации гомоцистеина у пациентов с ХГП в предоперационном периоде под влиянием консервативного лечения полностью согласуется с данными, описанными ранее и касающимися динамики изменения данного фактора при использовании терапевтической схемы. Так, ранее было показано, что у женщин в большей степени, чем у мужчин с ХГП, под влиянием терапии нормализуется уровень гомоцистеина в крови [14].

Установлено, что через 10 дней после оперативного вмешательства у пациентов с ХГП средней степени тяжести наблюдалось повышение концентрации гомоцистеина и СРБ. Следовательно, краткосрочные результаты применения хирургической схемы лечения ХГП сопровождаются возникновением реактивных изменений, характеризующихся увеличением в системном кровотоке концентрации факторов, повреждающих эндотелий, что может оказать негативное влияние и усугубить эндотелиальную дисфункцию. Ранее продемонстрировано, что при хирургическом лечении ХГП возникает подъем СРБ в сыворотке крови у пациентов уже на первые сутки [15]. Полученные в ходе настоящей работы данные свидетельствуют о том, что реактивные изменения концентрации факторов, повреждающих эндотелий, сохраняются до десяти дней после оперативного вмешательства. Кроме того, впервые обнаружено, что реактивные изменения у женщин выражены в большей степени, чем у мужчин.

Однако отдаленные результаты хирургического лечения ХГП свидетельствуют о снижении содержания СРБ и гомоцистеина, что согласуется с результатами других работ, посвященных отдаленным эффектам хирургического лечения данной патологии [16]. Половые различия в уровне содержания в крови факторов, повреждающих эндотелий, через 6 месяцев после оперативного вмешательства проявляются тем, что у женщин содержание гомоцистеина ниже, чем у мужчин. Вероятно, это объясняет имеющиеся в литературе сведения о лучших исходах хирургического лечения пародонтита у женщин [17].

Заключение. Результаты проведенного исследования свидетельствуют, что ХГП средней степени тяжести сопровождается повышенным уровнем СРБ и гомоцистеина у пациентов обоего пола. Половой диморфизм при этом проявляется более выраженным увеличением уровня гомоцистеина, но не СРБ, у мужчин по сравнению с женщинами.

Хирургическое лечение ХГП в остром периоде сопровождается реактивным повышением концентрации в крови факторов, повреждающих эндотелий, которые более выражены у женщин по сравнению с мужчинами.

В отдаленном периоде хирургическое лечение ХГП эффективно снижает уровень гомоцистеина и СРБ в крови. В отдаленном периоде хирургического лечения ХГП концентрация в крови гомоцистеина у женщин ниже, чем у мужчин.

Конфликт интересов отсутствует.

Авторский вклад: концепция и дизайн исследования, утверждение рукописи для публикации — В.Ю. Широков, А.Н. Иванов; получение и обработка данных — Т.В. Говорунова, В.Ю. Широков, Э. Б Попыхова; анализ и интерпретация результатов — А.Н. Иванов, В.Ю. Широков; написание статьи — Э. Б Попыхова, Т.В. Говорунова, В.Ю. Широков, А.Н. Иванов.

References (Литература)

1. Grudanov AI, Ovchinnikova VV. Prevention of inflammatory periodontal diseases. Moscow: MIA, 2011; 80 p. Russian (Грудянов А.И., Овчинникова В.В. Профилактика воспалительных заболеваний пародонта. М.: Мед. информ. агентство, 2011; 80 с.).
2. Kim MI. Inflammatory periodontal disease as a manifestation of systemic endothelial dysfunction. Crimean Journal of Internal Diseases 2012; (2): 38–40. Russian (Ким М.И. Воспалительные заболевания пародонта как проявление системной дисфункции эндотелия. Крымский терапевтичный журнал 2012; (2): 38–40).
3. Trukhan DI, Trukhan LYu. Relationship between periodontal and cardiovascular diseases. The International Journal of Heart and Vascular Diseases 2016; 4 (11): 15–24. Russian (Трухан Д.И., Трухан Л.Ю. Взаимоотношения болезней пародонта и сердечно-сосудистых заболеваний. Международный журнал сердца и сосудистых заболеваний 2016; 4 (11): 15–24).
4. Mendes RT, Fernandes D. Endothelial dysfunction and periodontitis: The role of inflammatory serum biomarkers. Dental Hypotheses 2016; 7 (1): 4–11.
5. Mariottp G, Quaranta A, Merlp M, et al. Chronic periodontitis and cardiovascular disease: a controlled clinical trial. Eur J Infl 2013; 2 (2): 459–67.
6. Shirokov VYu, Ivanov AN, Danilov AS, Govorunova TV. Role of endothelion dysfunction in microcirculatory disorders by periodontal disease. Stomatologiya 2014; 93 (2): 67–9. Russian (Широков В.Ю., Иванов А.Н., Данилов А.С., Говорунова Т.В. Роль дисфункции эндотелия сосудистой стенки в развитии нарушений микроциркуляции при воспалительных заболеваниях пародонта. Стоматология 2014; 93 (2): 67–9).
7. Bansal T, PandeyA, Deepa D, Asthana AK. C-Reactive Protein (CRP) and its Association with Periodontal Disease: A Brief Review. J Clin Diagn Res 2014; 8 (7): ZE21-ZE24.
8. Mallapragada S, Kasana J, Agrawal P. Effect of Nonsurgical Periodontal Therapy on Serum Highly Sensitive Capsule Reactive Protein and Homocysteine Levels in Chronic Periodontitis: A Pilot Study. Contemporary Clinical Dentistry 2017; 8 (2): 279–85.
9. Shirokov VYu, Danilov AS. Sexual dimorphism of changes in the endothelial dysfunction markers serum concentrations at periodontitis during therapy by means of MM-waves. Journal of New Medical Technologies 2013; 20 (3): 83. Russian (Широков В.Ю., Данилов А.С. Половой диморфизм изменения концентраций маркеров эндотелиальной дисфункции в сыворотке крови при хроничесом генерализованном пародонтите на фоне терапии с использованием КВЧ-волн. Вестник новых медицинских технологий 2013; 20 (3): 83).
10. Tsepov LM, Nikolaev AI, Mixeeva EA. Diagnosis, treatment and prevention of periodontal diseases. Moscow: MEDpress-inform, 2008. 272 p. Russian (Цепов Л.М., Николаев А.И., Михеева Е.А. Диагностика, лечение и профилактика заболеваний пародонта. М.: МЕДпресс-информ, 2008; 272 с.).
11. Sun WL, Chen LL, Zhang SZ, et al. Changes of adiponectin and inflammatory cytokines after periodontal intervention in type 2 diabetes patients with periodontitis. Arch Oral Biol 2010; 55 (12): 970–4.
12. Bhardwaj S, Prabhuji ML, Karthikeyan BV. Effect of non-surgical periodontal therapy on plasma homocysteine levels in Indian population with chronic periodontitis: a pilot study. J Clin Periodontol 2015; 42 (3): 221–7.
13. Christodoulakos GE, Lambrinoudaki IV, Rizos DA, et al. Endogenous sex steroids and circulating homocysteine in healthy Greek postmenopausal women. Hormones (Athens) 2006; 5 (1): 35–41.
14. Shirokov VYu, Ivanov AN, Danilov AS. Sexual differences of changes vascular endothelial function during the treatment of chronic generalized periodontitis with the use of millimeter waves. Fundamental research 2013; 9 (4): 756–9. Russian (Широков В.Ю., Иванов А.Н., Данилов А.С. Половые различия изменений функций эндотелия сосудистой стенки в динамике лечения хронического генерализованного пародонтита с использованием миллиметровых волн. Фундаментальные исследования 2013; 9 (4): 756–9).

15. Graziani F, Cei S, Tonetti M, et al. Systemic inflammation following non-surgical and surgical periodontal therapy. J Clin Periodontol 2010; 37 (9): 848–54.

16. Koppolu P, Durvasula S, Palaparthy R, et al. Estimate of CRP and TNF-alpha level before and after periodontal therapy in cardiovascular disease patients. Afr Med J 2013; 10 (15): 92.

17. Ramich T, Asendorf A, Nickles K, et al. Inflammatory serum markers up to 5 years after comprehensive periodontal therapy of aggressive and chronic periodontitis. Clin Oral Investig 2018. URL: https://link.springer.com/article/10.1007%2Fs00784-018-2398-x

УДК 616–092.4:616–01/09:616.72–007.248:617.583 Оригинальная статья

ФАКТОРЫ РОСТА ФИБРОБЛАСТОВ И ЭНДОТЕЛИЯ СОСУДОВ ПРИ НАЧАЛЬНЫХ СТАДИЯХ АРТРОЗА КОЛЕННОГО СУСТАВА

Д. М. Пучиньян *— НИИ травматологии, ортопедии и нейрохирургии ФГБОУ ВО «Саратовский ГМУ им. В. И. Разумовского» Минздрава России, отдел фундаментальных и клинико-экспериментальных исследований, главный научный сотрудник, профессор, доктор медицинских наук;* ***Е. В. Гладкова*** *— НИИ травматологии, ортопедии и нейрохирургии ФГБОУ ВО «Саратовский ГМУ им. В. И. Разумовского» Минздрава России, начальник отдела фундаментальных и клинико-экспериментальных исследований, кандидат биологических наук;* ***Е. В. Карякина*** *— НИИ травматологии, ортопедии и нейрохирургии ФГБОУ ВО «Саратовский ГМУ им. В. И. Разумовского» Минздрава России, отдел инновационных проектов в травматологии и ортопедии, главный научный сотрудник, доктор медицинских наук;* ***Н. А. Ромакина*** *— НИИ травматологии, ортопедии и нейрохирургии ФГБОУ ВО «Саратовский ГМУ им. В. И. Разумовского» Минздрава России, отдел инновационных технологий в травматологии и ортопедии, старший научный сотрудник, кандидат медицинских наук;* ***С. В. Белова*** *— НИИ травматологии, ортопедии и нейрохирургии ФГБОУ ВО «Саратовский ГМУ им. В. И. Разумовского» Минздрава России, отдел фундаментальных и клинико-экспериментальных исследований, старший научный сотрудник, доктор биологических наук.*

GROWTH FACTORS OF FIBROBLASTS AND VASCULAR ENDOTHELIUM IN THE EARLY STAGES OF KNEE OSTEOARTHRITIS

D. M. Puchinyan *— Scientific Research Institute of Traumatology, Orthopedics and Neurosurgery of Saratov State Medical University n.a. V. I. Razumovsky, Department of Fundamental, Clinical and Experimental Studies, Chief Research Assistant, Professor, Doctor of Medical Science;* ***E. V. Gladkova*** *— Scientific Research Institute of Traumatology, Orthopedics and Neurosurgery of Saratov State Medical University n.a. V. I. Razumovsky, Head of the Department of Fundamental, Clinical and Experimental Studies, Candidate of Biological Science;* ***E. V. Karyakina*** *— Scientific Research Institute of Traumatology, Orthopedics and Neurosurgery of Saratov State Medical University n.a. V. I. Razumovsky, Department of Innovative Projects in Traumatology and Orthopedics, Chief Research Assistant, Professor, Doctor of Medical Science;* ***N. A. Romakina*** *— Scientific Research Institute of Traumatology, Orthopedics and Neurosurgery of Saratov State Medical University n.a. V. I. Razumovsky, Department of Innovative Projects in Traumatology and Orthopedics, Senior Research Assistant, Candidate of Medical Science;* ***S. V. Belova*** *— Scientific Research Institute of Traumatology, Orthopedics and Neurosurgery of Saratov State Medical University n.a. V. I. Razumovsky, Department of Fundamental, Clinical and Experimental Studies, Senior Research Assistant, Doctor of Biological Science.*

Дата поступления — 24.08.2018 г. Дата принятия в печать — 06.09.2018 г.

Пучиньян Д. М., Гладкова Е. В., Карякина Е. В., Ромакина Н. А., Белова С. В. **Факторы роста фибробластов и эндотелия сосудов при начальных стадиях артроза коленного сустава. Саратовский научно-медицинский журнал 2018; 14 (3): 583–586.**

Цель: сравнить и изучить взаимосвязь содержания фактора роста сосудистого эндотелия и кислого фактора роста фибробластов у лиц с начальными клинико-рентгенологическими проявлениями дегенерации гиалиновых хрящей коленных суставов и здоровых людей. *Материал и методы.* У 27 женщин с начальными признаками остеоартроза коленных суставов (основная группа, средний возраст 50,1±4,5 года) и 21 практически здоровой женщины (контрольная группа, средний возраст 49,6±4,7 года) изучено содержание фактора роста эндотелия сосудов и кислого фактора роста фибробластов в сыворотке крови иммуноферментным методом. *Результаты.* Уровни васкулоэндотелиального фактора роста и кислого фактора роста фибробластов у обследованных лиц обеих групп статистически значимо не различались. Корреляционный анализ выявил положительную связь средней силы (r=+0,52; p=0,09) между этими цитокинами в контрольной группе и слабую отрицательную (r=–0,43; p=0,037) в основной. *Заключение.* Уровни васкулоэндотелиального фактора роста и кислого фактора роста фибробластов не могут выполнять роль маркеров начальных стадий остеоартроза коленного сустава, однако корреляционные связи между их содержанием отражают изменение характера локальной регуляции кровообращения в параартикулярной зоне в латентный период заболевания.

Ключевые слова: фактор роста фибробластов, фактор роста эндотелия сосудов, остеоартроз, коленный сустав.

Puchinyan DM, Gladkova EV, Karyakina EV, Romakina NA, Belova SV. **Growth factors of fibroblasts and vascular endothelium in the early stages of knee osteoarthritis. Saratov Journal of Medical Scientific Research 2018; 14 (3): 583–586.**

Aim: to compare and study the relationship between the maintenance of vascular endothelial growth factor and acidic fibroblast growth factor in individuals with the initial clinical and radiological manifestations of the degeneration of the hyaline cartilage of the knee joints and healthy people. *Material and Methods*. 27 women with initial symptoms of knee osteoarthritis (main group, average age 50.1±4.5) and 21 healthy women (control group, average age 49.6±4.7) were investigated for the content of serum vascular endothelial growth factor and acidic fibroblast growth factor by ELISA. *Results*. Levels of vascular endothelial growth factor and acidic fibroblast growth factor in the examined individuals of both groups were not significantly different. Correlation analysis revealed a relatively strong positive relationship (r=+0,52; p=0,09) between these cytokines in the control group and a weak negative (r=–0,43; p=0,037) in the main group. *Conclusion*. Serum acidic fibroblast growth factor and vascular endothelial growth factor cannot serve as markers of the initial stages of knee osteoarthritis, but correlation links between their content reflect a change in the nature of local regulation of blood circulation in the para-articular zone during the latent period of the disease.

Key words: fibroblast growth factor, vascular endothelial growth factor, osteoarthritis, knee joint.

Введение. Остеоартроз коленных суставов — тяжелое заболевание опорно-двигательной системы, приводящее к ухудшению качества жизни и инвалидности. Широкое распространение гонартроза и социальные последствия, связанные с ним, выдвинули вопросы совершенствования диагностики и лечения пациентов с данной патологией в разряд медико-социальных и экономических проблем [1].

В основе патологического процесса при остеоартрозе лежат воспалительно-дегенеративные процессы, в которые вовлечены суставной хрящ, субхондральная кость, синовиальная оболочка, связки, капсула и периартикулярные мышцы [1–3]. Среди крупных суставов чаще всего встречается остеоартроз коленного сустава, от которого преимущественно страдают женщины. Особенности трофики суставного хряща позволяют предположить, что развитию остеоартроза могут способствовать нарушения васкуляризации в субхондральной зоне суставообразующих костей и пролиферации хрящевых клеток. В связи с этим интерес представляют исследования экспрессии семейств факторов роста эндотелия сосудов (VEGF) и факторов роста фибробластов (FGF) у лиц с начальными проявлениями остеоартроза.

Среди многочисленных веществ, стимулирующих ангиогенез, выделяются члены семейств VEGF и FGF [4].

В настоящее время семейство VEGF представлено 6 факторами: VEGF-A; VEGF-B; VEGF-C; VEGF-D; VEGF-E и плацентарным фактором роста (PLGF — placental growth factor) [5, 6]. Одним из активаторов VEGF является гипоксия [7]. Кроме того, экспрессию VEGF стимулируют проангиогенные факторы, включая эпидермальный ростовой фактор (EGF — epidermal growth factor), основной фактор роста фибробластов (FGF-2), тромбоцитарный фактор роста (PDGF — platelet-derived growth factor) и интерлейкин-1β (IL-1β).

Сосудистый эндотелиальный фактор роста типа А (VEGF-A) — один из главных медиаторов в ангиогенезе. Данный цитокин экспрессируется эндотелиоцитами, фибробластами, остеобластами, тромбоцитами, лимфоцитами, полиморфно-ядерными и гладкомышечными клетками.

Семейство FGF играет ключевую роль в регуляции хондрогенеза, остеогенеза, костного и минерального гомеостаза в процессе онтогенеза организма [8, 9].

В литературе обсуждаются сигнальные пути регулирования гомеостаза хряща такими факторами роста фибробластов? как FGF-2, FGF-18 и FGF-8. Так, установлено, что FGF-2 проявляет катаболические эффекты в суставных хондроцитах, заключающиеся в ингибировании накопления внеклеточного матрикса, угнетении синтеза протеогликанов и кластеризации клеток — явлений, характерных для развития артроза; FGF-18 вызывает анаболические эффекты в суставных хондроцитах человека, индуцируя образование внеклеточного матрикса, дифференцировку хондрогенной популяции клеток, а также ингибирование клеточной пролиферации. В эксперименте на кроликах и крысах установлено, что FGF-8 выполняет роль катаболического медиатора в поддержании гомеостаза суставного хряща [10]. Имеются также сведения о том, что FGF-2 может ингибировать ангиогенез и эндохондральную оссификацию путем подавления экспрессии матричной металлопротеиназы-13 в гипертрофических хондроцитах [11].

Таким образом, согласно данным литературы, в развитии остеоартроза могут быть заинтересованы проангиогенные факторы роста, в том числе VEGF и FGF.

Цель: сравнить и изучить взаимосвязь содержания фактора роста сосудистого эндотелия и кислого фактора роста фибробластов у лиц с начальными клинико-рентгенологическими проявлениями дегенерации гиалиновых хрящей коленных суставов и здоровых людей.

Материал и методы. Под наблюдением находилось 48 женщин, считающих себя практически здоровыми людьми, средний возраст их составил 49,6±4,7 года. Критериями включения в исследование были женский пол, возраст от 40 до 60 лет, отсутствие системных заболеваний соединительной ткани, травм опорно-двигательной системы, острых соматических заболеваний и хронических в стадии обострения, а также инфекционно-воспалительных заболеваний. Все обследуемые лица разделены на две группы: контрольную и основную.

Основную группу составили 27 женщин (средний возраст 50,1±4,5 года), у которых при опросе и проведении рентгенологического и ультразвукового исследований коленных суставов выявлены начальные проявления гонартроза. Так, 16 человек предъявляли жалобы на периодически возникающую умеренную боль в одном из коленных суставов после нагрузки, не сопровождающуюся ограничением движений и не влияющую на качество жизни, в том числе 6 — на кратковременно возникающее ощущение хруста в коленях, обычно утром при ходьбе. У всех 27 обследуемых, в том числе у 11 женщин, не предъявлявших жалоб (40,7%), при инструментальном исследовании (рентгенография, ультразвуковое исследование) коленных суставов обнаружены начальные проявления остеоартроза коленного сустава: минимальные признаки синовита, неровности суставных поверхностей, незначительные проявления неоднородности хряща и менисков, единичные остеофиты на суставных поверхностях, истончение хряща менее 2 мм. Остальные участники исследования составили контрольную группу: 21 практически здоровая женщина (средний возраст 49,0±4,9 года), не предъявлявшая жалоб и не имевшая клинико-рентгенологических признаков гонартоза. Все обследуемые дали письменное информированное согласие. Протокол исследования одобрен этическим комитетом СГМУ им. В. И. Разумовского Минздрава России.

У обследуемых лиц определяли уровни FGF и VEGF-A в сыворотке венозной крови, полученной утром, натощак, из кубитальной вены. Сыворотку хранили при –20°С в морозильнике. Исследование проводили методом иммуноферментного анализа, используя ридер ANTOS 2020 (Австрия), а также иммуноферментные наборы для количественного определения VEGF-A: Human VEGF-A Platinum ELISA (кат. №BMS277/2) фирмы Bender MedSystems (Австрия) и FGF «Human FGF acidic Immunoassay» (кат. №DF00B) фирмы RD Systems China Co., Ltd (Китай). Рентгенографию обоих коленных суставов выполняли в двух стандартных отведениях с помощью цифрового аппарата Opera Swing (Италия), ультразвуковое исследование проводили при помощи ультразвукового сканера Hitachi Aloka ProSound Alpha 10 (Япония).

Статистическая обработка результатов исследования выполнена с применением программы анализа данных AtteStat (версия 12.0.5) для Excel.

Ответственный автор — Пучиньян Даниил Миронович
Тел.: +7 (905) 0342063
E-mail: puchinyan@mail.ru

Проверку вариационных рядов на нормальность распределения проводили с вычислением критерия Шапиро — Уилка. В связи с отсутствием нормальности распределения статистическую обработку вариационных рядов осуществляли непараметрическим способом Манна — Уитни с определением медианы (Me), 25%-го и 75%-го квартилей, вычислением значения критерия Манна — Уитни. Функциональные связи между изучаемыми параметрами оценивали с помощью корреляционного анализа по Спирмену. Значимыми считали отличия при p<0,05.

Результаты. Проведенные исследования показали, что по содержанию FGF и VEGF-A между контрольной и основной группами статистически значимой разницы нет (таблица).

Содержание FGF и VEGF-A в сыворотке крови женщин с начальными проявлениями артроза коленного сустава и женщин контрольной группы

Исследуемые факторы роста Me (25%; 75%)	Группа контроля	Группа сравнения	p
Кислый FGF	28,4 (24,9; 34,0) n=12	34,0 (26,3; 35,4) n=21	0,227
VEGF-A	202,1 (104,2; 282,6) n=24	205,1 (161,7; 386,6) n=27	0,177

Примечание: кислый FGF — кислый фактор роста фибробластов, VEGF-A — фактор роста сосудистого эндотелия.

Интерпретация результатов выполненного корреляционного анализа с применением шкалы Чеддока позволила установить, что у лиц контрольной группы между содержанием кислого FGF и VEGF-A имеется положительная связь средней силы (r=+0,52; p=0,09), в то время как у лиц основной группы эта слабая связь носит отрицательное значение (r=–0,43; p=0,037).

Обсуждение. Клинический осмотр лиц, находившихся под наблюдением, показал, что у 16 женщин имеются жалобы, относящиеся к патологии коленных суставов, но не влияющие на их образ жизни и ее качество. Более того, все эти обследуемые считали, что у них отсутствуют какие-либо нарушения со стороны опорно-двигательной системы. Проведенные рентгенологические и ультразвуковые диагностические процедуры выявили начальные признаки остеоартроза коленного сустава не только у тех, кто отметил наличие субъективных ощущений, связанных с дегенеративными изменениями суставных структур, но и у 11 женщин, у которых отсутствовали жалобы. Эти результаты совпадают с данными эпидемиологического исследования, проведенного в Великобритании в начале этого века: при отсутствии клинической симптоматики заболевания у 17% обследованных женщин в возрасте 45–65 лет были обнаружены рентгенологические признаки артроза [12]. Верификация остеоартроза, в том числе и коленного сустава, строится на рентгенографическом обследовании пациентов, в связи с чем бессимптомный период затрудняет своевременность диагностики, а следовательно, и лечения больных [12]. При этом следует учитывать, что консервативное лечение оказывается эффективным только при I–II стадиях остеоартроза [13]. Важность доклинической диагностики заболевания, диктует необходимость поиска дополнительных методов выявления начальных изменений в гиалиновом хряще, в том числе и биохимических.

Проведенное исследование» по изучению содержания факторов роста VEGF и FGF, имеющих непосредственное отношение и к ангиогенезу, и к пролиферации тканей у женщин с первичными признаками гонартроза при отсутствии клинических проявлений заболевания, не обнадёжили в отношении использования данных цитокинов в качестве ранних маркеров дегенеративного поражения коленных суставов, так как не была выявлена межгрупповая разница их концентраций. Однако анализ корреляционных связей между этими двумя ростковыми факторами позволяет высказать предположение о развитии конкурентных взаимоотношений между ними во время дегенеративного процесса. Действительно, при сохранности тканей коленного сустава оба ростковых фактора выступают в едином ключе: способствуют оптимальному развитию кровеносной сети параартикулярных тканей [14–16]. Этим достигается нормальное питание субхондральной кости, а следовательно, обеспечиваются благоприятные условия для пролиферации гиалинового хряща. С другой стороны, оптимальное кровообращение в зоне коленного сустава является условием для нормального образования синовиальной жидкости, которая выполняет также роль питательной среды для суставного хряща. У лиц с начальными проявлениями дегенерации тканей коленного сустава коррелятивный метод исследования взаимоотношений между VEGF-A и FGF выявил обратную зависимость между ними, что, вполне вероятно, может отражать первичные изменения, складывающиеся на местном метаболическом уровне в процессе дегенерации гиалинового хряща и других мягких тканей сустава.

Выводы:

1. Дебют остеоартроза коленного сустава может протекать бессимптомно при наличии рентгенологических и ультразвуковых признаков начальных стадий заболевания.

2. Уровни FGF и VEGF на начальных стадиях остеоартроза коленных суставов соответствуют референтным величинам, что исключает их использование в качестве ранних маркеров гонартроза. В то же время изменение корреляционных взаимоотношений между ними с положительных в норме на отрицательные в дебюте патологического процесса следует рассматривать как признак нарушения локальной регуляции кровообращения и, соответственно, трофики суставного хряща.

Конфликт интересов. Работа выполнена в рамках государственного задания НИИТОН ФГБОУ ВО «Саратовский государственный медицинский университет им. В.И. Разумовского» Минздрава России «Разработка комплексной методики раннего выявления нарушений ремоделирования суставного хряща у лиц с повышенным риском развития остеоартроза крупных суставов». Регистрационный номер АААА-А18-118020290176-9.

Авторский вклад: концепция и дизайн исследования — Д.М. Пучиньян, Е.В. Карякина, Е.В. Гладкова; получение и обработка данных, анализ и интерпретация результатов, написание статьи — Д.М. Пучиньян, Е.В. Карякина, Е.В. Гладкова, Н.А. Ромакина, С. В. Белова; утверждение рукописи для публикации — Д.М. Пучиньян.

References (Литература)

1. Sazonova NV, Chepeleva MV, Volokitina EA, et al. Idiopathic osteoarthritis of the knee joint of the I–II stage: immunological aspects. Traumatology and orthopedics of Russia

2008; 3 (49): 11–4. Russian (Сазонова Н.В., Чепелева М.В., Волокитина Е.А. и др. Идиопатический остеоартроз коленного сустава I–II стадии: иммунологические аспекты. Травматология и ортопедия России 2008; 3 (49): 11–4).

2. Kotova OV. Osteoarthritis: issues of diagnosis and treatment. Consilium Medicum 2013; 15 (9): 45–9. Russian (Котова О.В. Остеоартроз: вопросы диагностики и лечения. Consilium Medicum 2013; 15 (9): 45–9).

3. Matveev RP, Bragina SV. Current problems of knee osteoarthritis study from the position of orthopedist (literature review). Vestnik of Saint Petersburg University. Ser. 11 2014; (4): 186–95. Russian (Матвеев Р.П., Брагина С. В. Актуальность проблемы остеоартроза коленного сустава с позиции врача-ортопеда (обзор литературы). Вестник СПбГУ. Сер. 11 2014; (4): 186–95).

4. Chertok VM, Chertok AG, Zenkina VG. Endothelium-dependent regulation of angiogenesis. Cytology 2017; 59 (4): 243–58. Russian (Черток В.М., Черток А.Г., Зенкина В.Г. Эндотелиозависимая регуляция ангиогенеза. Цитология 2017; 59 (4): 243–58).

5. Gavrilenko TI, Ryzhkov ON, Parkhomenko AN. Vascular endothelial growth factor in the clinic of internal diseases and its pathogenetic value. Ukrainian Cardiology Journal 2011; (4): 87–95. Russian (Гавриленко Т.И., Рыжкова Н.А., Пархоменко А.Н. Сосудистый эндотелиальный фактор роста в клинике внутренних заболеваний и его патогенетическое значение. Український кардіологічний журнал 2011; (4): 87–95).

6. Nefedova ON, Davydova SU. The role of vascular endothelial growth factor (VEGF) and hypoxia-inducible factor (HIF) in tumor angiogenesis. Modern problems of science and education 2015; (3). URL: http://www.science-education.ru/ru/article/view?id=17924 (date of the application: 26.09.2018). Russian (Нефедова Н.А., Давыдова С. Ю. Роль сосудистого эндотелиального фактора роста (VEGF) и гипоксия-индуцибельного фактора (HIF) в опухолевом ангиогенезе. Современные проблемы науки и образования 2015; (3): URL: http://www.science-education.ru/ru/article/view?id=17924, дата обращения: 26.09.2018).

7. Potente M, Gerhardt H, Carmeliet P. Basic and therapeutic aspects of angiogenesis. Cell 2011; 146 (6): 873–87.

8. Ornitz DM, Marie PJ. Fibroblast growth factor signaling in skeletal development and disease. Genes Dev 2015; 29 (14): 1463–86.

9. Teven CM, Farina EM, Rivas J, Reid RR. Fibroblast growth factor (FGF) signaling in development and skeletal diseases. Genes Dis 2014; 1 (2): 199–213.

10. Ellman MB, Yan D, Ahmadinia K, Chen D, An HS, Im HJ. Fibroblast growth factor control of cartilage homeostasis. J Cell Biochem 2013; 114 (4): 735–42.

11. Nagai H, Aoki MJ. Inhibition of growth plate angiogenesis and endochondral ossification with diminished expression of MMP-13 in hypertrophic chondrocytes in FGF-2-treated rats. Bone Miner Metab 2002; 20 (3): 142–47.

12. Badokin VV. Osteoarthritis of the knee. Medical Council 2010; (9-10): 98–103. Russian (Бадокин В.В. Остеоартроз коленного сустава. Медицинский совет 2010; (9-10): 98–103).

13. Chichasova NV. Clinical rationale for the use of various forms of the drug teraflex with osteoarthritis. Modern Rheumatology 2010; (4): 59–64. Russian (Чичасова Н.В. Клиническое обоснование применения различных форм препарата терафлекс при остеоартрозе. Современная ревматология 2010; (4): 59–64).

14. Sagalovsky S. Physiological role of growth factors and bone morphogenetic proteins in osteogenesis and bone fracture healing: a review. Almanac of Clinical Medicine 2015; (38): 113–126. Russian (Sagalovsky S. Physiological role of growth factors and bone morphogenetic proteins in osteogenesis and bone fracture healing: a review. Альманах клинической медицины 2015; (38): 113–26).

15. Teven CM, Farina EM, Rivas J, Reid RR. Fibroblast growth factor (FGF) signaling in development and skeletal diseases. Genes Dis 2014; 1 (2): 199–213.

16. Li R, Wang B,. He CQ, Yang YQ, Guo H, Chen Y, Du TH. Upregulation of fibroblast growth factor 1 in the synovial membranes of patients with late stage osteoarthritis. Genetics and Molecular Research 2015; 14 (3): 11191–9.

УДК 616.718.42–001.5–08 Клинический случай

ЦИРКУЛЯРНАЯ ФИКСАЦИЯ ПОЗВОНОЧНИКА ПРИ КОРРЕКЦИИ СКОЛИОТИЧЕСКОЙ ДЕФОРМАЦИИ

С. В. Степухович *— НИИ травматологии, ортопедии и нейрохирургии ФГБОУ ВО «Саратовский ГМУ им. В.И. Разумовского» Минздрава России, врач травматолог-ортопед травматолого-ортопедического отделения №3, кандидат медицинских наук;* ***В.В. Зарецков*** *— НИИ травматологии, ортопедии и нейрохирургии ФГБОУ ВО «Саратовский ГМУ им. В.И. Разумовского» Минздрава России, ведущий научный сотрудник отдела инновационных проектов в нейрохирургии и вертебрологии, профессор кафедры травматологии и ортопедии, доктор медицинских наук;* ***В.Б. Арсениевич*** *— НИИ травматологии, ортопедии и нейрохирургии ФГБОУ ВО «Саратовский ГМУ им. В.И. Разумовского» Минздрава России, заведующий травматолого-ортопедическим отделением №3, кандидат медицинских наук;* ***С. В. Лихачев*** *— НИИ травматологии, ортопедии и нейрохирургии ФГБОУ ВО «Саратовский ГМУ им. В.И. Разумовского» Минздрава России, старший научный сотрудник отдела инновационных проектов в нейрохирургии и вертебрологии, кандидат медицинских наук;* ***А.Е. Шульга*** *— НИИ травматологии, ортопедии и нейрохирургии ФГБОУ ВО «Саратовский ГМУ им. В.И. Разумовского» Минздрава России, научный сотрудник отдела инновационных проектов в нейрохирургии и вертебрологии, кандидат медицинских наук;* ***А.В. Зарецков*** *— ФГБОУ ВО «Саратовский ГМУ им. В.И. Разумовского» Минздрава России, доцент кафедры травматологии и ортопедии, кандидат медицинских наук.*

CIRCULAR ANCHORAGE OF THE SPINE IN THE CORRECTION OF SCOLIOTIC DEFORMITY

S. V. Stepukhovich *— Scientific Research Institute of Traumatology, Orthopedics and Neurosurgery of Saratov State Medical University n.a. V.I. Razumovsky, Traumatologist and Orthopedist of the Third Traumatology and Orthopedics Department, Candidate of Medical Sciences;* ***V.V. Zaretskov*** *— Scientific Research Institute of Traumatology, Orthopedics and Neurosurgery of Saratov State Medical University n.a. V.I. Razumovsky, Department of Neurosurgical and Vertebrological Innovations, Leading Research Assistant; Saratov State Medical University n.a. V.I. Razumovsky, Department of Traumatology and Orthopedics, Professor, Doctor of Medical Sciences;* ***V.B. Arsenievich*** *— Scientific Research Institute of Traumatology, Orthopedics and Neurosurgery of Saratov State Medical University n.a. V.I. Razumovsky, Department of Neurosurgical and Vertebrological Innovations, Head of the Third Traumatology and Orthopedics Department, Candidate of Medical Sciences;* ***S. V. Likhachev —*** *Scientific Research Institute of Traumatology, Orthopedics and Neurosurgery of Saratov State Medical University n.a. V.I. Razumovsky, Department of Neurosurgical and Vertebrological Innovations, Senior Research Assistant, Candidate of Medical Sciences;* ***A.E. Shul'ga*** *— Scientific Research Institute of Traumatology, Orthopedics and Neurosurgery of Saratov State Medical University n.a. V.I. Razumovsky, Department of Neurosurgical and Vertebrological Innovations, Research Assistant, Candidate of Medical Sciences;* ***A.V. Zaretskov*** *— Saratov State Medical University n.a. V.I. Razumovsky, Department of Traumatology and Orthopedics, Associate Professor, Candidate of Medical Sciences.*

Дата поступления — 24.08.2018 г. Дата принятия в печать — 06.09.2018 г.

***Степухович С. В., Зарецков В. В., Арсениевич В. Б., Лихачев С. В., Шульга А. Е., Зарецков А. В.* Циркулярная фиксация позвоночника при коррекции сколиотической деформации. Саратовский научно-медицинский журнал 2018; 14 (3): 586–591.**

Продемонстрирован клинический случай хирургического лечения сколиотической деформации позвоночника у ребенка 17 лет. Показано, что достигнутая при двухэтапном вмешательстве коррекция сагиттального профиля и нормализация глобальных параметров баланса в сочетании с циркулярной фиксацией позвоночника позволяют обеспечить максимально раннюю и полную реабилитацию ребенка.

Ключевые слова: юношеский идиопатический сколиоз, хирургическое лечение, циркулярная фиксация.

***Stepukhovich SV, Zaretskov VV, Arsenievich VB, Likhachev SV, Shul'ga AE, Zaretskov VV.* Circular anchorage of the spine in the correction of scoliotic deformity. Saratov Journal of Medical Scientific Research 2018; 14 (3): 586–591.**

Aim: to demonstrate clinical case of surgical treatment of scoliotic deformity of the spine in a 17-year-old child. It is shown that the correction of sagittal profile achieved by 2-stage intervention and normalized global balance parameters in combination with circular spine anchorage allows providing earliest and fullest rehabilitation of a child.

Key words: juvenile idiopathic scoliosis, surgical treatment, circular anchorage.

Введение. В настоящее время концепция развития юношеского идиопатического сколиоза рассматривается, в частности, как формирование трехплоскостной деформации позвоночника, являющейся следствием компенсаторной реакции позвоночного комплекса вследствие отсутствия сопряженности продольного роста спинного мозга и его костно-связочно-мышечного футляра [1]. Идиопатический сколиоз полиэтиологичен, однако все факторы приводят к указанной несопряженности, инициирующей трансформацию здорового позвоночного столба в сколиотический [2].

На сегодняшний день отсутствуют этиопатогенетические способы лечения этого заболевания, поэтому при коррекции деформаций позвоночника приоритет принадлежит хирургическим методикам [3]. При осуществлении коррекции и стабилизации из заднего доступа применяется как классический инструментарий Cotrel — Dubousset (CD), так и all-screw и гибридные системы [4]. По данным литературы, преимущественное использование вентрального инструментария имеет относительно ограниченные показания. Вместе с тем его применение позволяет более жестко зафиксировать позвоночник, минимизировать протяженность фиксации, непосредственно воздействовав на наиболее измененные передние отделы позвонков [5].

Современные полисегментарные металлоконструкции, равномерно распределяющие нагрузки на позвоночник, позволяют эффективно осуществить коррекцию деформации во фронтальной, сагиттальной и горизонтальной плоскостях с последующей надежной стабилизацией [6, 7]. Для предупреждения возникновения различных неврологических осложнений [8] и достижения достаточной коррекции грубых деформаций позвоночника применяется пред- и интраоперационное тракционное воздействие — галопельвиотракция, галотибиальное вытяжение, в том числе с предварительной дискэктомией на вершинной точке деформации. В настоящее время актуальной проблемой позднего послеоперационного периода хирургии сколиотических деформаций является предупреждение потери полученной коррекции [9]. Передняя мобилизация позвоночного столба в совокупности с многоуровневыми задними остеотомиями позвоночника позволяет улучшить степень коррекции и при достаточной стабильности металлоконструкции создает условия для формирования циркулярного костного блока [10]. Существенно снизить риск рецидива деформации позволяет еще и многостержневая компоновка дорзального инструментария. Несомненно, что наиболее эффективным для достижения этой цели будет комбинированное использование дорзальных и вентральных конструкций. В источниках зарубежной литературы можно встретить упоминание об использовании транспедикулярных систем совместно с вентральными конструкциями для достижения дополнительной стабильности после корригирующих вмешательств при сколиозе у взрослых пациентов [11–13]. В то же время сочетанное использование дорзальной и вентральной фиксации в хирургии идиопатических сколиотических деформаций у детей в доступной литературе не нашло должного отражения.

Цель: продемонстрировать клинический случай хирургического лечения сколиотической деформации позвоночника у подростка 17 лет.

Объектом исследования явилась первичная медицинская документация больного, находившегося на лечении в травматолого-ортопедическом отделении №3 НИИТОН СГМУ. Персональные данные медицинского содержания опубликованы с согласия родителей ребенка.

Описание клинического случая. В феврале 2016 г. в НИИТОН СГМУ была госпитализирована пациентка В. 17 лет, которая предъявляла жалобы на стойкое искривление позвоночного столба, наличие боли в области его грудного и поясничного отделов, слабость. Появление боли пациентка связывала с нагрузками, боль усиливалась в вертикальном и сидячем положениях. Установлено, что деформация позвоночника выявлена при диспансерном осмотре в школе в возрасте 12 лет, когда был диагностирован идиопатический правосторонний грудной сколиоз 2-й степени по классификации В. Д. Чаклина. Тактика ведения пациентки на амбулаторном этапе была консервативной, однако деформация позвоночника прогрессировала. В течение последнего года возникла боль в грудном и поясничном отделах позвоночного столба, усиливающаяся при движениях. От предложенного хирургического лечения по поводу достигшего на тот момент 3-й степени сколиоза родители ребенка отказались. В дальнейшем явно видимое прогрессирование деформации, усилившиеся боли, сказывающиеся на физической активности ребенка, побудили их вновь обратиться к специалистам.

Девочка — астенического и пропорционального телосложения. Походка не изменена. При ходьбе обращает на себя внимание смещение плечевого пояса относительно таза вправо (клинический признак декомпенсации). Линия отвеса смещена вправо на 6 см относительно пупка. Отмечается асимметрия надплечий и треугольников талии. При осмотре со спи-

Ответственный автор — Степухович Сергей Вячеславович
Тел.: +7 (904) 2417001
E-mail: sarniito@yandex.ru

ны линия отвеса отклонена вправо от межягодичной складки на 8 см. Асимметрия стояния лопаток: правая расположена выше на 5 см. При проведении пробы Адамса определяется правосторонний пологий реберный горб. Ось позвоночника нарушена: линия остистых отростков в грудном отделе позвоночника смещена вправо, в поясничном влево. В положении пациента стоя обращает на себя внимание лордотическая деформация грудного отдела позвоночника. Пальпация паравертебральных точек в грудном и поясничном отделах позвоночника болезненна, определяется напряжение паравертебральных мышц.

При объективном осмотре ограничения функции поясничного отдела позвоночника при сгибании составили 24°, при разгибании 13°, при боковых наклонах 22°, при ротации 4°. По шкале Frenkel выраженность неврологического дефицита соответствовала функциональному классу E. Отклонений от возрастной нормы по данным стандартного перечня клинико-лабораторных анализов не было.

При рентгенографическом исследовании в двух проекциях в положении стоя определяется идиопатический декомпенсированный правосторонний грудной сколиоз 4-й степени по классификации В.Д. Чаклина (структуральная дуга по Cobb 77°). Ротация апикального позвонка составила 34°. На рентгенограмме в боковой проекции выявлена лордотическая деформация грудного отдела позвоночника (грудной лордоз по Cobb 27°). Поясничный лордоз сглажен до 12° по Cobb (рис. 1). Глобальный фронтальный баланс: +42 мм, глобальный сагиттальный баланс +27 мм. Тест Risser — IV. Тип деформации по Lenke — 1C. При наклоне в выпуклую сторону структуральной дуги определяется ее высокая мобильность (индекс мобильности 58%).

Девочка была госпитализирована в травматолого-ортопедическое отделение №3 института, где 06.09.2016 ей было выполнено хирургическое вмешательство — коррекция деформации позвоночника полисегментарной трехстержневой гибридной системой. В ходе вмешательства выполнена остеотомия позвоночника по Смит-Петерсену. Ротационный маневр отмоделированных двух стержней совершали одновременно (короткий апикальный и длинный

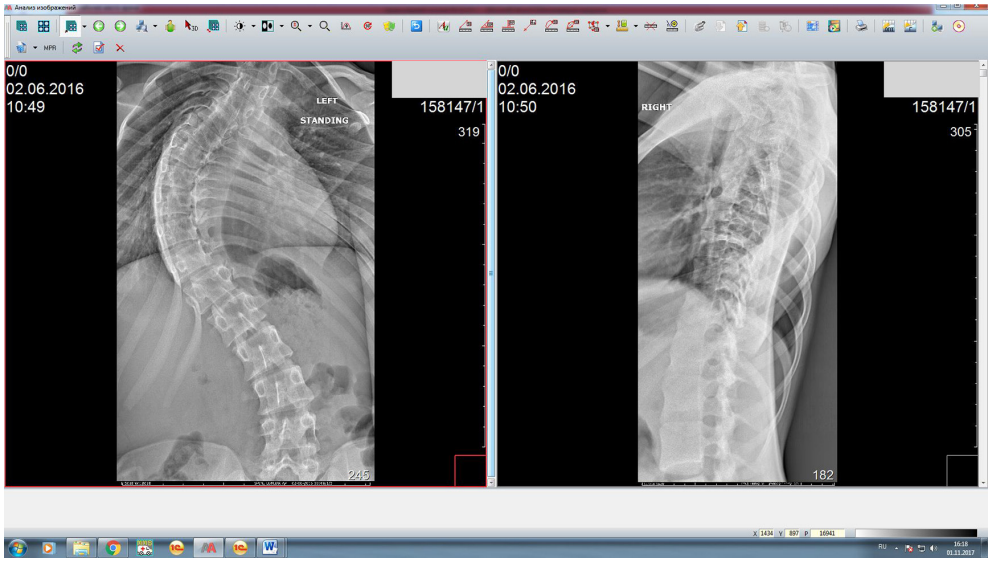

А

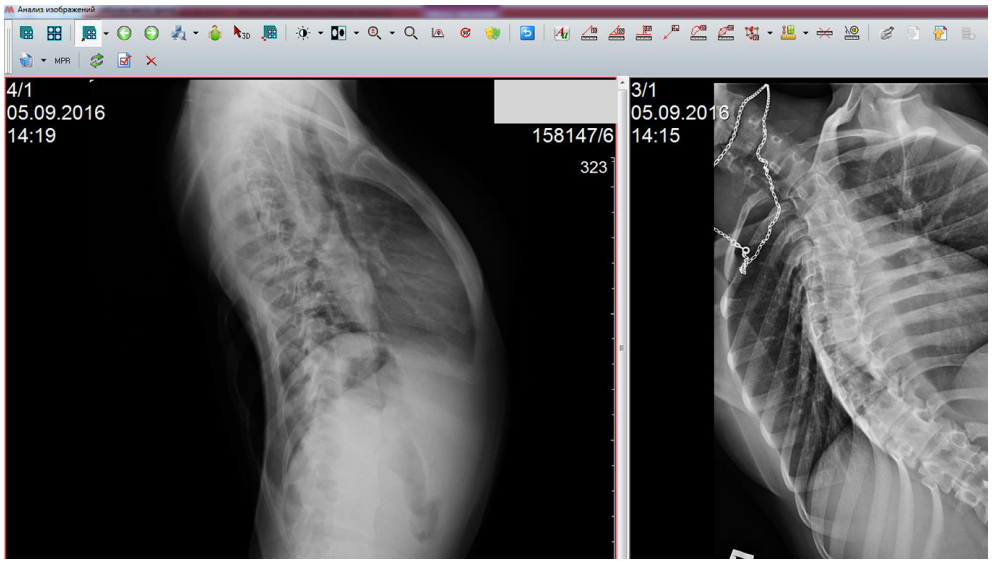

Б

Рис. 1. Рентгенограммы больной В. до операции: А – в прямой проекции; Б – в боковой проекции

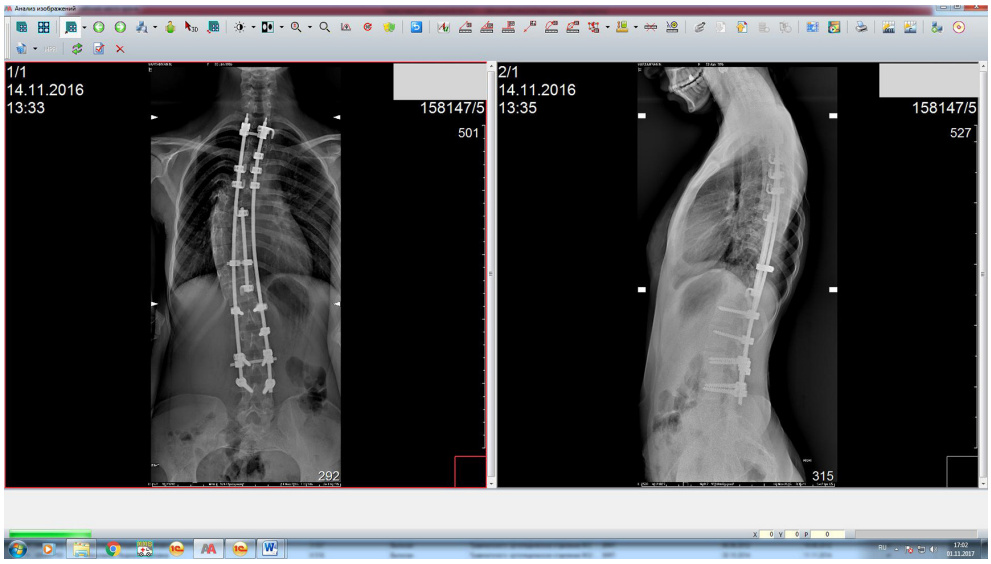

А

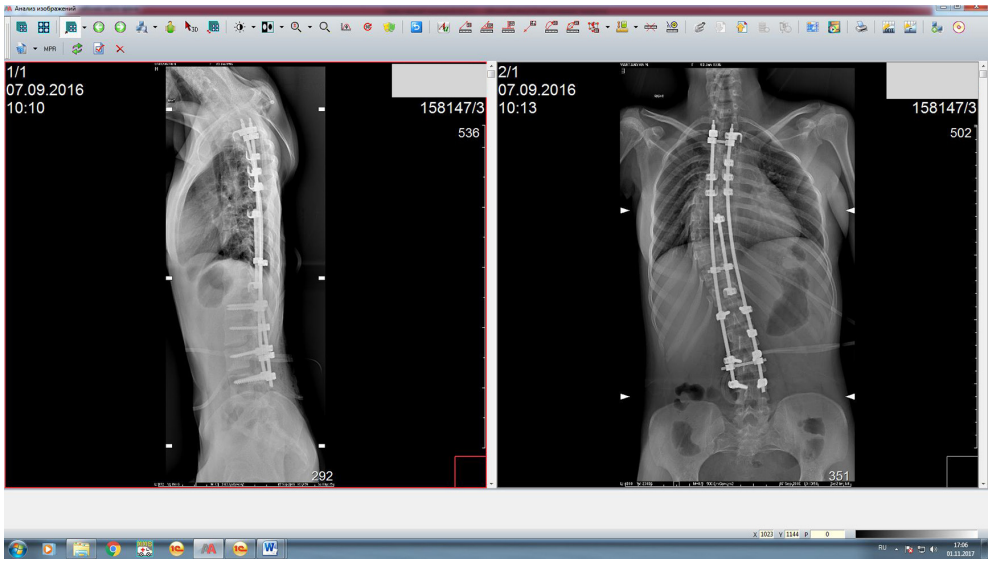

Б

Рис. 2. Рентгенограммы позвоночника больной В. после операции: А – в прямой проекции; Б – в боковой проекции

парагиббарный) по вогнутой стороне основной дуги. Длительность операции составила 3 часа 20 минут, кровопотеря 300 мл.

По данным лучевого исследования в послеоперационном периоде фиксированы признаки коррекции деформации грудопоясничного отдела позвоночника и его фиксация 3-стержневой гибридной системой на уровне Th^2-L4 с сохранением правостороннего сколиоза грудного отдела позвоночника (угол искривления 24°). Послеоперационная коррекция составила 69%, а по методике, предложенной С. Т. Ветрилэ, А. А. Кисель и А. А. Кулешовым (2004), 180% [14]. Металлоконструкция была стабильна (рис. 2).

Достигнуто существенное улучшение сагиттального профиля позвоночника, а сагиттальный и фронтальный балансы приведены к приемлемым значениям (+12 и +14 мм соответственно). Ротация апикального позвонка уменьшена до 11°. Осложнений в раннем послеоперационном периоде не возникло. Ребенок выписан на 12-й день на амбулаторное лечение.

Учитывая высокий риск послеоперационной потери коррекции, связанный с наличием протяженной сколиотической дуги и нестабильным характером деформации, спустя 2 месяца проведен второй этап хирургического лечения. Из правостороннего торакотомного доступа выполнена дискэктомия на уровне Th7-Th11. Межтеловой спондилодез осуществлен синтетическим остеоиндуктивным материалом. Произведена фиксация полисегментарной вентральной конструкцией (рис. 3). Течение послеоперационного периода гладкое.

При наблюдении в сроки через 3, 6, 12 и 18 месяцев после хирургического вмешательства (рис. 4) отмечено полное купирование вертеброгенного болевого синдрома. Нестабильности металлоконструкции и потери коррекции не выявлено.

Обсуждение клинического случая. Нюансы биологического ответа в ходе роста позвоночного столба на жесткую винтовую фиксацию дают возможность применять последнюю у детей и подростков [15]. Во время продолжающегося роста позвоночного столба потенциал удлинения не превосходит ограни-

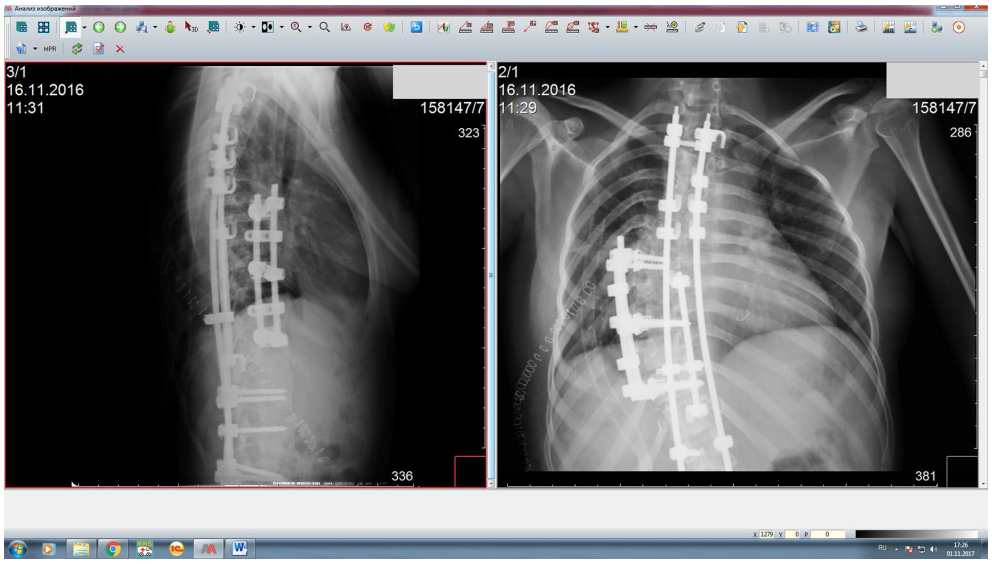

Рис. 3. Рентгенограммы позвоночника больной В. после второго этапа оперативного лечения

А Б

Рис. 4. Больная В. до (А) и после (Б) завершения оперативного лечения

чительную силу полисегментарной винтовой системы, а вертикальный рост позвонков возникает еще и в области имплантации фиксирующей системы. Эта физиологическая ответная реакция формирующегося позвоночника на полисегментарную вентральную винтовую конструкцию обусловливает положительные клинических исходы применения последней в повседневной работе. Кроме того, необходим динамический мониторинг с целью обнаружения осложнений спондилосинтеза в позднем послеоперационном периоде. Современные тенденции в хирургии позвоночника нередко предусматривают необходимость создания 360° фиксации с целью предотвращения поздних осложнений, связанных с дисбалансом в зоне спондилодеза. В частности, при хирургическом лечении сколиоза предлагается использовать комбинацию дорзальных конструкций и межтеловых кейджей [16] либо сочетать имплантацию дорзальных и вентральных систем, причем последний вариант циркулярной фиксации позвоночника наиболее надежен. В представленном клиническом случае трехэтапное вмешательство (APA — anterior-posterior-anterior) не являлось методом выбора в связи с исходной высокой мобильностью имеющейся деформации. Использование дорзальных конструкций в подобных ситуациях позволяет получить желаемый результат и без переднего релиза [17]. Кроме того, применяемые при коррекции сколиотических деформаций гибридные системы достаточно эффективны для восстановления сагиттального баланса [18–21]. Учитывая риск и травматичность APA вмешательств, циркулярный спондилодез в апикальной зоне структуральной дуги с применением вентральной конструкции был осуществлен вторым этапом.

Выполненный объем вмешательства предопределен наличием грубой лордосколиотической деформации, обусловленной к тому же и поздним обращением за медицинской помощью.

Заключение. Учитывая, что хирургическое лечение подобных деформаций позвоночника у детей до настоящего времени нередко сопровождается ревизионными вмешательствами, связанными как с нестабильностью металлоконструкции, так и с послеоперационной потерей коррекции, демонстрация этого примера может иметь значение для практического здравоохранения. Достигнутое в ходе первого этапа оперативного лечения улучшение сагиттального профиля и нормализация глобальных параметров баланса в сочетании со сформированной в ходе второго этапа циркулярной фиксацией позволяют обеспечить максимально раннюю и полную реабилитацию ребенка, способствующую коррекции имеющихся при сколиозе изменений.

Конфликт интересов. Работа выполнена в рамках инициативного плана НИИТОН ФГБОУ ВО «Саратовский государственный медицинский университет им. В.И. Разумовского» Минздрава России «Совершенствование методов диагностики, лечения и профилактики травм и заболеваний опорно-двигательной и нервной систем». Регистрационный номер АААА-А18-118060790019-0.

Авторский вклад: написание статьи — С. В. Степухович, В.В. Зарецков, В.Б. Арсениевич, С. В. Лихачев, А.Е. Шульга, А.В. Зарецков; утверждение рукописи для публикации — В.В. Зарецков.

References (Литература)

1. Peter O Newton, et al. Idiopathic Scoliosis: The Harms Study Group Treatment Guide. Thieme, 2010; 448 p.

2. Dudin MG, Mihajlovskij MV, Sadovoj MA, et al. Idiopathic scoliosis: who is to blame and what to do? Spine Surgery 2014; (2): 8–20. Russian (Дудин М.Г., Михайловский М.В., Садовой М.А. и др. Идиопатический сколиоз: кто виноват и что делать? Хирургия позвоночника 2014; (2): 8–20).

3. Novikov VV, et al. Surgical management of neurologically complicated kyphoscoliosis using transposition of the spinal cord: case report. International Journal of Surgery Case Reports 2016; (27): 13–7.

4. Lowenstein JE, et al. Coronal and sagittal plane correction in adolescent idiopathic scoliosis: a comparison between all pedicle screw versus hybrid thoracic hook lumbar screw constructs. Spine 2007; 32 (4): 448–52.

5. Mihajlovskij MV, Chernyadeva MA. Analysis of the causes of postoperative progression of idiopathic scoliosis (V and VI type Lenke) after correction with the use of ventral instruments. Modern problems of science and education 2017; (5): 200–12. Russian (Михайловский М.В., Чернядьева М.А. Анализ причин послеоперационного прогрессирования идиопатического сколиоза (V и VI тип Lenke) после коррекции с применением вентрального инструментария. Современные проблемы науки и образования 2017; (5): 200–12).

6. Baklanov AN, Kolesov SV, Shavyrin IA. Operative treatment of spinal deformities in patients with cerebral palsy. Traumatology and Orthopedics of Russia 2011; 61 (3): 73–9. Russian (Бакланов А.Н., Колесов С. В., Шавырин И.А. Оперативное лечение деформаций позвоночника у пациентов с детским церебральным параличом. Травматология и ортопедия России 2011;. 61 (3): 73–9).

7. Norkin IA, Zaretskov VV, Zueva DP, et al. Anatomical and morphometric characteristic of scoliotic deformity as a component of preoperative planning. Spine surgery 2009; (2): 48–54. Russian (Норкин И.А., Зарецков В.В., Зуева Д.П. и др. Анатомоморфометрическая характеристика сколиотической деформации как составляющая предоперационного планирования. Хирургия позвоночника 2009; (2): 48–54).

8. Shul'ga AE, Norkin IA, Ninel' VG, et al. Contemporary views on the pathogenesis of trauma to the spinal cord and peripheral nerve trunks. Neuroscience and Behavioral Physiology 2015; 45 (7): 811–9.

9. Drozdeckij AP. Surgical treatment of scoliosis of low localization in children and adolescents. Traumatology and Orthopedics of Russia 2002; (3): 15–8. Russian (Дроздецкий А.П. Хирургическое лечение сколиоза низкой локализации у детей и подростков. Травматология и ортопедия России 2002; (3): 15–8).

10. Vissarionov SV. Approaches to spinal deformity correction using transpedicular systems in children with idiopathic scoliosis. Spine surgery 2013; (1): 21–7. Russian (Виссарионов С. В. Технологии коррекции деформаций позвоночника транспедикулярными спинальными системами у детей с идиопатическим сколиозом. Хирургия позвоночника 2013; (1): 21–7).

11. Norkin IA, Likhachev SV, Zaretskov VV, et al. Computed tomography as a component of preoperative planning for metal transitional spine fixation in the correction of scoliotic deformities by hybrid constructs. Journal of radiology and nuclear medicine 2018; 99 (3): 139–46. Russian (Норкин И.А., Лихачев С. В., Зарецков В.В. и др. Компьютерная томография как составляющая предоперационного планирования металлофиксации переходных отделов позвоночника при коррекции сколиотических деформаций гибридными конструкциями. Вестник рентгенологии и радиологии 2018; 99 (3): 139–46).

12. Roberts SB, Tsirikos AI. Thoracolumbar Kyphoscoliosis with unilateral subluxation of the spine and postoperative lumbar spondylolisthesis in Hunter syndrome. J Neurosurg Spine 2015; (20): 1–5.

13. Yagi M, et al. Complications and unfavorable clinical outcomes in obese and overweight patients treated for adult lumbar or thoracolumbar scoliosis with combined anterior/posterior surgery. J Spinal Disord Tech 2015; 28 (6): 368–76.

14. Vetrile ST, Kisel' AA, Kuleshov AA. Efficacy Assessment of One-Step Surgical Correction of Scoliotic Spine Deformity Using Cotrel-Dubousset Instrumentation. Vestnik travmatologii i ortopedii im. N.N. Priorova 2004; (4): 58–68. Russian (Ветрилэ С. Т., Кисель А.А., Кулешов А.А. Оценка эффективности одноэтапной хирургической коррекции сколиотической деформации позвоночника инструментарием Cotrel — Dubousset. Вестн. травматол. и ортопед. им. Н.Н. Приорова 2004; (4): 58–68).

15. Zaretskov VV, Arsenievich VB, Rubashkin SA. Surgical correction of scoliotic deformation in a patient with continuing growth. Spine Surgery 2007; (3): 36–38. Russian (Зарецков В.В., Арсениевич В.Б., Рубашкин С. А. Хирургическая коррекция сколиотической деформации в условиях продолжающегося роста больного. Хирургия позвоночника 2007; (3): 36–8).

16. Bae J, Lee S-H. Minimally invasive spinal surgery for adult spinal deformity. Neurospine 2018; 15 (1). 18–24.

17. Zaretskov VV, Maksyushina TD, Titova YuI, et al. Characteristics of three-dimensional surgical correction of scoliotic deformity, as evidenced by X-ray studies. Journal of Radiology and Nuclear Medicine 2006; (5): 45–7. Russian (Зарецков В.В., Максюшина Т.Д., Титова Ю.И. и др. Характеристика трехмерной хирургической коррекции сколиотической деформации по данным рентгенологических методов исследования. Вестник рентгенологии и радиологии 2006; (5): 45–7).

18. Ilharreborde B. Sagittal balance and idiopathic scoliosis: does final sagittal alignment influence outcomes, degeneration rate or failure rate? European Spine Journal 2018; (1): 1–11.

19. Norkin IA, Shemyatenkov VN, Zaretskov VV. Peculiarities of Psychophysiology of Children and Adolescents with Scoliosis at Different Stages of Treatment. Spine Surgery 2006; (4): 8–12. Russian (Норкин И.А., Шемятенков В.Н., Зарецков В.В. и др. Особенности психофизиологического статуса детей и подростков со сколиозом на разных этапах лечения. Хирургия позвоночника 2006; (4): 8–12).

20. Pyatakova GV, Vissarionov SV, Ovechkina AV. Psychological risk factors of psychosomatic disorders in children with idiopathic scoliosis. Spine surgery 2015; 12 (1): 21–6. Russian (Пятакова Г.В., Виссарионов С. В., Овечкина А.В. Психологические факторы риска психосоматических нарушений у детей с идиопатическим сколиозом. Хирургия позвоночника 2015; 12 (1): 21–6).

21. Norkin IA, Zaretskov VV, Levchenko KK, Fedonnikov AS, Zaretskov AV, Kireev SN. Perspectives for vertebrology teaching development in higher medical schools. Saratov Journal of Medical Scientific Research 2015; 11 (2): 210–2. Russian (Норкин И.А., Зарецков В.В., Левченко К.К. и др. Перспективы совершенствования преподавания вопросов вертебрологии в высшей медицинской школе. Саратовский научно-медицинский журнал 2015; 11 (2): 210–2).

УДК 614.1:616–001:611.711:611.82 Обзор

ЭПИДЕМИОЛОГИЯ ТРАВМ ПОЗВОНОЧНИКА И СПИННОГО МОЗГА (ОБЗОР)

В. С. Толкачев *— ФГБОУ ВО «Саратовский ГМУ им. В. И. Разумовского» Минздрава России, ассистент кафедры симуляционных технологий и неотложной медицины, ординатор кафедры нейрохирургии;* ***С. П. Бажанов*** *— НИИ травматологии, ортопедии и нейрохирургии ФГБОУ ВО «Саратовский ГМУ им. В. И. Разумовского» Минздрава России, старший научный сотрудник отдела инновационных проектов в нейрохирургии и вертебрологии, доктор медицинских наук;* ***В. Ю. Ульянов*** *— НИИ травматологии, ортопедии и нейрохирургии ФГБОУ ВО «Саратовский ГМУ им. В. И. Разумовского» Минздрава России, заместитель директора по научной и инновационной деятельности, доктор медицинских наук;* ***А. С. Федонников*** *— ФГБОУ ВО «Саратовский ГМУ им. В. И. Разумовского» Минздрава России, проректор по научной работе НИИ травматологии, ортопедии и нейрохирургии СГМУ, начальник отдела инновационных технологий управления в лечении и реабилитации, кандидат медицинских наук;* ***В. Г. Нинель*** *— независимый исследователь, профессор, доктор медицинских наук;* ***Х. Салиху*** *— НИИ травматологии, ортопедии и нейрохирургии ФГБОУ ВО «Саратовский ГМУ им. В. И. Разумовского» Минздрава России, врач травматолог-ортопед травматолого-ортопедического отделения №3;* ***И. А. Норкин*** *— директор НИИ травматологии, ортопедии и нейрохирургии ФГБОУ ВО «Саратовский ГМУ им. В. И. Разумовского» Минздрава России, профессор, доктор медицинских наук.*

THE EPIDEMIOLOGY OF SPINE AND SPINAL CORD INJURIES (REVIEW)

V. S. Tolkachev *— Saratov State Medical University n.a. V. I. Razumovsky, Department of Simulation Technologies and Emergency Medicine, Teaching Assistant, Neurosurgery Department, Resident;* ***S. P. Bazhanov*** *— Scientific Research Institute of Traumatology, Orthopedics and Neurosurgery of Saratov State Medical University n.a. V. I. Razumovsky, Senior Research Assistant, Department of Innovations in Neurosurgery and Vertebrology, Doctor of Medical Sciences;* ***V. Yu. Ulyanov*** *— Scientific Research Institute of Traumatology, Orthopedics and Neurosurgery of Saratov State Medical University n.a. V. I. Razumovsky, Deputy Director for Science and Innovations, Doctor of Medical Sciences;* ***A. S. Fedonnikov —*** *Saratov State Medical University n.a. V. I. Razumovsky, Vice Rector for Scientific and Innovative Activities, PhD;* ***V. G. Ninel —*** *Independent Researcher, Doctor of Medical Sciences, Professor;* ***Kh. Salikhu*** *— Scientific Research Institute of Traumatology, Orthopedics and Neurosurgery of Saratov State Medical University n.a. V. I. Razumovsky, Traumatologist and Orthopedist of the Third Traumatology and Orthopedics Department;* ***I. A. Norkin —*** *Director of Scientific Research Institute of Traumatology, Orthopedics and Neurosurgery of Saratov State Medical University n.a. V. I. Razumovsky, Professor, Doctor of Medical Sciences.*

Дата поступления — 24.08.2018 г. Дата принятия в печать — 06.09.2018 г.

Толкачев В. С., Бажанов С. П., Ульянов В. Ю., Федонников А. С., Нинель В. Г., Салиху Х., Норкин И. А. **Эпидемиология травм позвоночника и спинного мозга (обзор). Саратовский научно-медицинский журнал 2018; 14 (3): 592–595.**

Анализ отечественных и зарубежных источников выявляет эпидемиологические особенности травматических повреждений позвоночника и спинного мозга, их характер, частоту встречаемости среди различных групп населения с учетом гендерно-возрастных признаков. Отражена структура травм позвоночника и спинного мозга с учетом современных классификаций, продемонстрирована информация о распространенности повреждений, уточнены сведения о показателях летальности при позвоночно-спинномозговых травмах.

Ключевые слова: эпидемиология, травма, позвоночник, спинной мозг.

Tolkachev VS, Bazhanov SP, Ulyanov VYu, Fedonnikov AS, Ninel VG, Salikhu Kh, Norkin IA. **The epidemiology of spine and spinal cord injuries (review). Saratov Journal of Medical Scientific Research 2018; 14 (3): 592–595.**

The article contains domestic and foreign data reflecting epidemiological peculiarities of traumatic injuries of spine and spinal cord, their character and incidence among various population groups with respect to gender and age parameters. The study outlines spine and spinal cord injury structure with regard to modern classification schemes, introduces injury incidence data, specifies indexes of lethality in spine and spinal cord injuries.

Key words: epidemiology, injury, spine, spinal cord.

Целью обзора явился анализ литературных данных из отечественных и зарубежных источников, отражающих эпидемиологические особенности травматических повреждений позвоночника и спинного мозга, их характер, частоту встречаемости среди различных групп населения с учетом гендерно-возрастных признаков. Проанализированы следующие базы данных: PabMed, e-Library, ВИНИТИ Медицина: реферативная база данных, IT-Medical.

По данным Всемирной организации здравоохранения, травмы являются одной из наиболее частых причин смерти среди молодого населения, при этом в структуре показателей травматизма среди взрослого населения травма позвоночника и спинного мозга (СМ) составляет от 0,8 до 20–26,2% в объеме всех травм опорно-двигательного аппарата [1], с частотой встречаемости 0,6 на 1000 человек [2]. Повреждения позвоночника и СМ имеют важную социальную значимость, так как финансовый ущерб от них часто гораздо выше, чем при любом другом виде травматизма [3]. Травматическим повреждениям позвоночника и СМ с высоким процентом инвалидизации и социальной дезадаптации наиболее подвержены лица молодого, трудоспособного возраста. По этой причине паттерн причин повреждений позвоночника и СМ имеет важное значение для принятия организационных решений, затрагивающих, в частности, региональную маршрутизацию таких пациентов, при этом необходимо проводить адекватный статистический структурный поливариантный анализ с учетом гендерно-возрастных признаков, структуры повреждений и механизмов травматического воздействия [4].

В последние годы значительно вырос интерес исследователей к изучению особенностей применения хирургических технологий в лечении пациентов с позвоночно-спинномозговой травмой (ПСМТ), однако количество публикаций, отражающих именно эпидемиологические особенности травм позвоночника и СМ, по-прежнему невелико. До сих пор имеется недостаточное количество литературных источников, охватывающих мировые статистические данные [5]. Исследования, затрагивающие вопросы распространенности травм СМ, проведенные C. E. Blumer и S. Quine, а также M. Wyndaele в 1995 и 2006 гг., показали некоторое увеличение показателей распространенности ПСМТ в течение 30 лет наблюдений [5, 6]. С одной стороны, за период с 1989 по 2008 г. отмечено снижение заболеваемости и распространенности

Ответственный автор — Толкачев Владимир Сергеевич
Тел.: +7 (987) 3284054
E-mail: sarniito@yandex.ru

ПСМТ в Исландии [7], но с другой — двадцатилетнее исследование, опубликованное в США, демонстрирует высокие показатели встречаемости ПСМТ, что связано с учетом пациентов с переломами без значимых клинических проявлений и верифицированных в связи с другими причинами, непосредственно не связанными с травмой [8].

Травматические повреждения позвоночника и СМ имеют тенденцию к снижению показателей встречаемости среди латиноамериканцев и азиатов, однако по этому вопросу нет единого мнения. Недавно проведенные исследования показали высокую распространенность переломов позвоночника во Вьетнаме, а популяционные исследования, сравнивающие жителей японского города Хиросима с японцами, проживающими на Гавайях, не выявили существенных различий в показателях распространенности травматических повреждений [9].

Неосложненная травма позвоночника встречается в 50–54% случаев, при этом мужчины получают ее в 58,2–65,5% от общего числа пострадавших, а женщины в 34,5–41,8%. Среднее соотношение мужчин и женщин составляет 1,8:1 [10], средний возраст пациентов 45 лет; при этом большинство зарегистрированных случаев травмы позвоночника у мужчин отмечается в возрастном диапазоне от 20 до 50 лет [11].

С учетом классификации AO/ASIF (по Denis F., 1976) у большинства пациентов (от 54 до 70%) встречаются компрессионные переломы типа А. Дистракционный механизм травмы, являющийся причиной переломов типа В, встречается в 16% случаев. Ротационный механизм травмы (тип С) возникает в остальных случаях и составляет до 18,5%. В структуре повреждений типа А отмечается сбалансированное гендерное распределение, несмотря на преобладание мужского населения в общей структуре повреждений позвоночника. Это объясняется тем, что компрессионные переломы — это основной тип переломов среди лиц, страдающих остеопорозом. В свою очередь, остеопороз наиболее распространен среди женщин, и этот факт приводит к балансированию половой структуры переломов типа А. В структуре переломов типа В и С, которые наиболее часто являются следствием высокоэнергетической травмы, отмечается сдвиг в сторону большей встречаемости среди мужского населения. Мужчины чаще страдают от высокоэнергетических повреждений вследствие рисков, связанных с выполнением профессиональных обязанностей, или других причин, связанных, например, со спортом и активными видами отдыха [11]. Более 70% всех переломов типа В и С связаны с дорожно-транспортными происшествиями (ДТП) и падениями. Среди этих типов преобладают переломы в грудном отделе позвоночника. В возрастной структуре переломов типа С отмечается резкое увеличение количества мужчин (соотношение мужчин и женщин 2,8:1). Пациенты с переломами типа В и С в среднем моложе независимо от пола [12].

Наибольше количество переломов позвоночника регистрируется в возрасте 60–80 лет у женщин, что связано с большой распространенностью остеопороза. Остеопоротические переломы часто протекают бессимптомно, поэтому для оценки их распространенности в популяции выполняют исследования с применением скриниговых методов обследования пациентов, таких как обзорная рентгенография позвоночника [13]. В 59–75% случаях остеопоротических переломов переломы позвонков локализуются в грудном отделе [14]. По данным ряда исследований, наибольшая встречаемость остеопоротических переломов выявлена в Скандинавских странах и составляет 27,8% у женщин и 26,7% у мужчин [15], а самая низкая в странах Восточной Европы (среди женщин 18,6% в Чехии и 19% в Польше). В Российской Федерации распространенность остеопоротических переломов позвоночника, выявленных при скрининговом обследовании в возрастной группе от 50 лет и старше, составляет от 7,1 до 11,8% [16].

Наименьшая частота встречаемости переломов позвоночника наблюдается у детей в возрасте до 18 лет. Например, в Санкт-Петербурге в 2010–2012 гг. частота встречаемости компрессионных переломов позвоночника среди детей составляла более 1000 в год [16]. У детей, страдающих от ювенильного остеопороза, ювенильного идиопатического артрита, дисплазии костной ткани, частота возникновения переломов значительно выше по сравнению со здоровыми детьми при одинаковой силе травматического воздействия. Показатель встречаемости переломов позвоночника у пациентов детского возраста с диагностированным ранее ювенильным идиопатическим артритом значительно выше и достигает 28% [17].

Самыми частыми причинами возникновения травм позвоночника являются падение с высоты (43,7%), ДТП (29,5%), ныряние на мелководье (17,5%). В остальных случаях повреждения позвоночника возникают в результате спортивной травмы, прямого удара, противоправных действий, при этом в результате падения наиболее частыми являются переломы типа А. Самой частой причиной переломов типа В является высокоэнергетическая травма, полученная в результате ДТП и падений с высоты. В результате ДТП также наиболее часто возникают переломы типа С [18].

Помимо корреляционных зависимостей между причиной травмы и типом перелома, существует взаимосвязь между причиной перелома и его локализацией. Травмы, связанные с падением, чаще возникают в области грудопоясничного перехода (65,8–68,5% локализуются в области Th11-L2 позвоночно-двигательных сегментов). У пациентов, попавших в ДТП, отмечается существенный процент переломов шейного и грудного отделов позвоночника (31% — переломы шейного отдела позвоночника, 59% –переломы грудного отдела). Переломы, полученные в результате спортивной травмы, возникают преимущественно в местах переходов между отделами позвоночника (шейно-грудной, грудопоясничный). Повышенная частота встречаемости переломов, локализующихся в этих анатомических зонах, объясняется биомеханическими особенностями позвоночника [18].

Существуют определенные структурные различия повреждений позвоночника в различных группах пострадавших от ДТП. У пешеходов чаще возникают переломы поясничных позвонков, тогда как у автомобилистов и мотоциклистов самая частая локализация повреждения — на шейном уровне. Среди пациентов, получивших травму во время ДТП, у водителей чаще, чем у пассажиров, повреждения локализуются на уровне шейного и грудного отделов позвоночника (68 и 57% соответственно). У пассажиров, чаще, чем у водителей, возникают переломы на уровне поясничного и крестцового отделов (42 и 32% соответственно) [18].

От 30 до 54% пациентов имеют сочетанные травмы. Наиболее часто фиксируется сочетание повреждений позвоночника с переломами костей конечностей (26%), черепно-мозговой травмой (19%),

травмой груди (18%), органов брюшной полости (9,8–18%), переломами костей таза и травмами органов малого таза (15%). Частота сочетанных повреждений значительно повышается при множественной и многоуровневой травме позвоночника. К примеру, при моносегментарном повреждении сочетанные травмы отмечаются в 41% случаев, при бисегментарном в 74%. Это связано с тем, что полисегментарные и многоуровневые повреждения, как правило, являются результатом высокоэнергетической травмы, а при значительной силе травматического воздействия увеличивается и вероятность повреждений экстравертебральных органов и систем. Многоуровневые, захватывающие две и более анатомические зоны, переломы позвонков, встречаются в 10–20% случаев. Подобные повреждения выявляются чаще у женщин, чем у мужчин. Среди этих пациентов одновременное возникновение переломов в грудном и поясничном отделах позвоночника встречается в 75% случаев, шейного и грудного отделов в 12% случаев, многоуровневых травм позвонков в 5,5%, которые локализуются в поясничном и крестцовом отделах. Повреждения же всех отделов довольно редки и встречаются в 1% наблюдений. По некоторым данным, частота встречаемости переломов шейного отдела позвоночника составляет 12 на 100000 населения. Зависимость встречаемости переломов шейного отдела позвоночника от возраста пациентов имеет два пика: первый в возрасте 15–45 лет, второй в 65–80 лет. Среди переломов шейного отдела позвоночника самым частым является перелом С2 позвонка — 24,1%. При этом переломы зубовидного отростка составляют 13,8%, перелом корней дуг (перелом палача) 10,3%. Переломы на субаксиальном уровне встречаются в 21,7%, наиболее часто среди них регистрируются переломы С5 и С6 позвонков [19–21].

Переломы грудного отдела позвоночника встречаются с частотой 6,2 и 3,8 на 1000 мужского и женского населения соответственно. Первыми по частоте встречаемости среди переломов грудного отдела позвоночника являются переломы Th11-Th12 (до 17% всех переломов позвоночника), вторыми по частоте оказываются переломы на вершине грудного кифоза, Th7-Th8 позвонков и составляют 5% [22].

Согласно литературным данным, травма поясничного отдела позвоночника является наиболее часто встречающейся, при этом абсолютное большинство случаев переломов позвонков, как в структуре всех переломов, так и в структуре переломов поясничного отдела, приходится на переломы L1 позвонка, которые составляют до 24% всех переломов позвоночника и 34,4% среди переломов остальных поясничных позвонков. Переломы на смежных с L1 позвонком уровнях являются вторыми по частоте встречаемости. При этом на долю переломов Th12 позвонка приходится 15%, L2 позвонка 12% повреждений [22].

У 40% пациентов травма позвоночника сопровождается повреждением СМ. Наибольшее число случаев травмы позвоночника, сопровождающейся неврологическим дефицитом, отмечается при переломах шейного отдела (до 34% всех случаев ПСМТ), 26% при переломах грудного отдела позвоночника и 19% при переломах поясничных позвонков [23]. По стандартной классификации Frankel/ASIA, у 15% встречается полная моторная и сенсорная недостаточность (тип А по шкале ASIA). В 3% случаев отмечается сохранение дистальной чувствительности с выпадением двигательной функции (тип В по шкале ASIA). У 6% двигательные функции сохранены, но не являются эффективными (тип С по шкале ASIA). У 8% пострадавших сохраняется полезная двигательная функция (тип D по шкале ASIA). В остальных случаях неврологический дефицит не констатируется (тип Е по шкале ASIA). Во время периода стационарного лечения клиническое улучшение на один или более пунктов по шкале ASIA отмечается у 39% пациентов. Наименьшее количество случаев возникновения неврологического дефицита фиксируется при переломах типа А по классификации АО. Однако следует отметить, что при взрывных переломах типа A_3, когда свободный костный фрагмент позвонка компремирует содержимое позвоночного канала, происходит выпадение функций СМ. Как сообщают литературные источники, около 2/3 случаев неврологического дефицита при травме СМ составляет параплегия и около 1/3 тетраплегия, тогда как, по данным более ранних исследований, доля параплегии достигает 90% [24, 25].

Существует положительная корреляционная зависимость летальности от количества переломов позвонков. Большинство исследователей усматривают наибольший риск смерти в раннем посттравматическом периоде, который значительно снижается в последующие месяцы и годы [26, 27]. Показатели летальности после переломов позвонков через 3, 6, 12 и 24 месяцев составляют у мужчин 5,7, 9,4, 14,6 и 20,6%, что выше, чем у женщин: 2,4, 4,36, 7,16 и 10,5% соответственно [28, 29]. Наибольшая летальность отмечается у пациентов с сочетанными повреждениями: сочетанной черепно-мозговой травмой, осложненной травмой грудной клетки; при полном повреждении СМ летальность составляется от 50 до 80%. Причинами летальных исходов в таких случаях являются: шок (47–80%), восходящий отек спинного мозга (16–18%), пневмония (14–29%), сепсис и полиорганная недостаточность (20–50%) [30].

Резюмируя изложенное, можно констатировать, что наибольшая встречаемость ПСМТ выявляется среди лиц молодого, трудоспособного возраста, преимущественно мужского пола. Самыми частыми причинами травм позвоночника и СМ признаются кататравма и ДТП, что также объясняет высокую частоту встречаемости сочетанных повреждений за счет высокоэнергетического механизма повреждений. Наиболее частыми сочетанными с ПСМТ повреждениями являются черепно-мозговая травма, травма костного каркаса органов грудной клетки, органов грудной и брюшной полостей. Самыми частыми точками приложения травмирующих сил, а следовательно, и возникновения переломов позвонков являются места физиологических переходов между отделами позвоночника. Самой частой причиной переломов в возрастной группе старше 50 лет считается остеопороз, при этом остеопоротические переломы чаще встречаются у женщин, чем у мужчин. Подобные переломы возникают вследствие низкоэнергетической травмы и нередко имеют бессимптомное течение. Переломы позвоночника у детей ассоциируются с сопутствующими заболеваниями опорно-двигательного аппарата: ювенильным остеопорозом, ювенильным идиопатическим артритом, дисплазией костно-хрящевой ткани.

Высокая распространенность переломов позвоночника, сопровождающихся неврологическим дефицитом, среди трудоспособных лиц мужского пола имеет тяжелые социально-экономические последствия. Бремя содержания таких пациентов, а зачастую и их семей, ложится на систему социального обеспечения, так как реабилитационный период может занимать дли-

тельное время, при этом конечные функциональные исходы и социальная адаптация не всегда удачны.

Таким образом, на основании изучения литературных данных можно утверждать, что к настоящему времени различные эпидемиологические аспекты ПСМТ освещены недостаточно широко, поэтому необходимо оптимизировать систему регистрации статистических данных для того, чтобы иметь возможность принимать взвешенные организационно-тактические решения. Перечисленные проблемы обусловливают актуальность дальнейших исследований, касающихся эпидемиологии и организации помощи пострадавшим с ПСМТ.

Конфликт интересов. Работа выполнена в рамках инициативного плана НИИТОН ФГБОУ ВО «Саратовский государственный медицинский университет им. В.И. Разумовского» Минздрава России «Совершенствование методов диагностики, лечения и профилактики травм и заболеваний опорно-двигательной и нервной систем». Регистрационный номер АААА-А18-118060790019-0.

Авторский вклад: написание статьи — В.С. Толкачев, С. П. Бажанов, В.Ю. Ульянов, А.С. Федонников, В.Г. Нинель, Х. Салиху, И.А. Норкин; утверждение рукописи для публикации — В.Ю. Ульянов.

References (Литература)

1. Morozov IN, Mlyavykh SG. The epidemiology of vertebral-cerebrospinal trauma (review). Medical almanac 2011; 4 (17): 157–9. Russian (Морозов И.Н., Млявых С. Г. Эпидемиология позвоночно-спинномозговой травмы (обзор). Медицинский Альманах 2011; 4 (17): 157–9).

2. Andreeva TM, Ogryzko EV. Travmatizm, ortopedicheskaya zabolevaemost', sostoyanie travmatologo-ortopedicheskoy pomoshchi naseleniyu Rossii v 2016 godu, ed. by akad. RAN S. P. Mironov. M.: Teler, 2017; 131 p. Russian (Андреева Т.М., Огрызко Е.В. Травматизм, ортопедическая заболеваемость, состояние травматолого-ортопедической помощи населению России в 2016 году / под ред. акад. РАН С. П. Миронова. М.: Телер, 2017; 131 с.).

3. Amin S, Achenbach SJ, Atkinson EJ, Khosla S, Melton LJ. Trends in fracture incidence: A population-based study over 20 years. J Bone Miner Res 2014; 29 (3): 581–9.

4. Norkin IA, Baratov AV, Fedonnikov AS, et al. The importance of analysis of medical and social parameters of traumatic spine injuries for organization of specialized medical care. Spine surgery 2014; 3: 95–100. Russian (Норкин И. А, Баратов А. В, Федонников А. С и др. Значимость анализа медико-социальных параметров травм позвоночника в организации специализированной медицинской помощи. Хирургия позвоночника 2014; 3: 95–100).

5. Wyndaele M, Wyndaele JJ. Incidence, prevalence and epidemiology of spinal cord injury: What learns a worldwide literature survey? Spinal Cord 2006; 44 (9): 523–29.

6. Blumer CE, Quine S. Prevalence of Spinal Cord Injury: An International Comparison. Neuroepidemiology 1995; 14 (5): 258–68.

7. Siggeirsdottir K, Aspelund T, Jonsson BY, Mogensen B, Gudmundsson EF, Gudnason V, et al. Epidemiology of fractures in Iceland and secular trends in major osteoporotic fractures 1989–2008. Osteoporos Int Springer. London 2014; 25 (1): 211–9.

8. Schousboe JT. Epidemiology of Vertebral Fractures. J Clin Densitom. Elsevier Ltd 2016; 19 (1): 8–22.

9. Ross PD, Fujiwara S, Huang C, Davis JW, Epstein RS, Wasnich RD, et al. Vertebral fracture prevalence in women in Hiroshima compared to caucasians or Japanese in the US. Int J Epidemiol 1995; 24 (6): 1171–7.

10. Wang H, Zhang Y, Xiang Q, Wang X, Li C, Xiong H, et al. Epidemiology of traumatic spinal fractures: experience from medical university — affiliated hospitals in Chongqing, China, 2001–2010. J Neurosurg Spine 2012; 17 (5): 459–68.

11. Leucht P, Fischer K, Muhr G, Mueller EJ. Epidemiology of traumatic spine fractures. Injury 2009; 40 (2): 166–72.

12. Lieutaud T, Ndiaye A, Frost F, Chiron M, Registry Group. A 10-year population survey of spinal trauma and spinal cord injuries after road accidents in the Rhone area. J Neurotrauma 2010; 27 (6): 1101–7.

13. Evstigneeva LP. Epidemiological study of osteoporotic deformities of vertebra in elderly population of Ekaterinburg: PhD abstract. Ekaterinburg, 2002; 25 p. Russian (Евстигнеева Л.П. Эпидемиологическое исследование остеопоротических деформаций позвонков у жителей г. Екатеринбурга старших возрастных групп: Автореф. дис. … канд. мед. наук. Екатеринбург, 2002; 25 с.).

14. Cooper C, O'Neill T, Silman A. The epidemiology of vertebral fractures. European Vertebral Osteoporosis Study Group. Bone 1993; 14 (1): 89–97.

15. Kristinsdottir EA, Knutsdottir S, Sigvaldason K, Jonsson H, Ingvarsson PE. Epidemiology of spinal fractures and associated spinal cord injuries in Iceland. Spinal Cord Ser Cases. Nature Publishing Group 2018; 4 (1): 74.

16. Baindurashvili AG, Vissarionov SV, Pavlov IV, et al. Conservative treatment of children with vertebral compression fractures of the thoracic and lumbar spine in the Russian Federation: a literature review. Pediatric traumatology, orthopaedics and reconstructive surgery 2016; 4 (1): 48–56. Russian (Баиндурашвили А. Г, Виссарионов С. В, Павлов И. В и др. Консервативное лечение детей с компрессионными переломами позвонков грудной и поясничной локализации в Российской Федерации (обзор литературы). Ортопедия, травматология и восстановительная хирургия детского возраста 2016; 4 (1): 48–56).

17. Nakhla M, Scuccimarri R, Duffy KNW, Chedeville G, Campillo S, Duffy CM, et al. Prevalence of Vertebral Fractures in Children with Chronic Rheumatic Diseases at Risk for Osteopenia. J Pediatr 2009; 154 (3): 438–43.

18. Hu R, Mustard CA, Burns C. Epidemiology of incident spinal fracture in a complete population. Spine (Phila Pa 1976) 1996; 21 (4): 492–9.

19. Hagen EM, Eide GE, Rekand T, Gilhus NE, Gronning M. A 50-year follow-up of the incidence of traumatic spinal cord injuries in Western Norway. Spinal Cord. Nature Publishing Group 2010; 48 (4): 313–8.

20. Ryan MD, Henderson JJ. The epidemiology of fractures and fracture-dislocations of the cervical spine. Injury 1992; 23 (1): 38–40.

21. Yadollahi M, Paydar S, Ghaem H, Ghorbani M, Mohsen S, Akerdi AT, et al. Epidemiology of Cervical Spine Fractures 2016; 21 (3): 6–10.

22. Harma M, Heliovaara M, Aromaa A, Knekt P. Thoracic spine compression fractures in Finland. Clin Orthop Relat Res 1986; (205): 188–94.

23. Riggins RS, Kraus JF. The risk of neurologic damage with fractures of the vertebrae. Trauma 1977 Feb; 17 (2):126–33

24. Price C, Makintubee S, Herndon W, Istre GR. Epidemiology of traumatic spinal cord injury and acute hospitalization and rehabilitation charges for spinal cord injuries in Oklahoma, 1988–1990. Am J Epidemiol 1994; 139 (1): 37–47.

25. Asbeck FW van, Post MW, Pangalila RF. An epidemiological description of spinal cord injuries in The Netherlands in 1994. Spinal Cord 2000; 38 (7): 420–4.

26. Puisto V, Rissanen H, Heliovaara M, Impivaara O, Jalanko T, Kroger H, et al. Vertebral fracture and cause-specific mortality: A prospective population study of 3,210 men and 3,730 women with 30 years of follow-up. Eur Spine J 2011; 20 (12): 2181–6.

27. Kanis JA, Oden A, Johnell O, De Laet C, Jonsson B. Excess mortality after hospitalisation for vertebral fracture. Osteoporos Int. Springer-Verlag 2004; 15 (2): 108–12.

28. Lee Y-K, Jang S, Jang S, Lee HJ, Park C, Ha Y-C, et al. Mortality after vertebral fracture in Korea. Osteoporos Int. Springer-Verlag 2012; 23 (7): 1859–65.

29. Lau E, Ong K, Kurtz S, Schmier J, Edidin A. Mortality following the diagnosis of a vertebral compression fracture in the Medicare population. J Bone Joint Surg Am 2008; 90 (7): 1479–86.

30. Grin AA, Nekrasov MA, Kaykov AK, et al. Algorithms for diagnosis and treatment of patients with concomitant spine and spinal cord injury. Spine surgery 2011; (1): 8–18. Russian (Гринь А. А, Некрасов М. А, Кайков А.К. и др. Алгоритмы диагностики и лечения пациентов с сочетанной позвоночно-спинномозговой травмой. Хирургия позвоночника 2011; (1): 8–18).

УДК 617–089:614.253.1:338Косицына (045)

ИСТОРИЯ РАЗВИТИЯ ОТЕЧЕСТВЕННОЙ ТРАВМАТОЛОГИИ НА ПРИМЕРЕ ЛЕЧЕБНОЙ И НАУЧНОЙ ДЕЯТЕЛЬНОСТИ САРНИИТО (1950-1980)

В. Ю. Ульянов *— НИИ травматологии, ортопедии и нейрохирургии ФГБОУ ВО «Саратовский ГМУ им. В. И. Разумовского» Минздрава России, заместитель директора по научной и инновационной деятельности, доктор медицинских наук;* ***С. Е. Гришин*** *— Саратовский социально-экономический институт ФГБОУ ВО «Российский экономический университет им. Г. В. Плеханова», профессор кафедры истории, философии, политологии и социологии, профессор, доктор политических наук;* ***Д. М. Пучиньян*** *— НИИ травматологии, ортопедии и нейрохирургии ФГБОУ ВО «Саратовский ГМУ им. В. И. Разумовского» Минздрава России, главный научный сотрудник отдела фундаментальных и клинико-экспериментальных исследований, профессор, доктор медицинских наук;* ***А. С. Федонников*** *— ФГБОУ ВО «Саратовский ГМУ им. В. И. Разумовского» Минздрава России, проректор по научной работе НИИ травматологии и нейрохирургии СГМУ, начальник отдела инновационных технологий управления в лечении и реабилитации, кандидат медицинских наук;* ***Г. И. Чибриков —*** *НИИ травматологии, ортопедии и нейрохирургии ФГБОУ ВО «Саратовский ГМУ им. В. И. Разумовского» Минздрава России, заместитель директора по лечебной работе;* ***И. А. Норкин*** *— НИИ травматологии, ортопедии и нейрохирургии ФГБОУ ВО «Саратовский ГМУ им. В. И. Разумовского» Минздрава России, директор, профессор, доктор медицинских наук;* ***Е. С. Ильина*** *— лечебный факультет ФГБОУ ВО «Саратовский ГМУ им. В. И. Разумовского» Минздрава России, студентка 6 курса;* ***А. В. Скобелкина*** *— лечебный факультет ФГБОУ ВО «Саратовский ГМУ им. В. И. Разумовского» Минздрава России, студентка 6 курса.*

THE HISTORY OF THE DEVELOPMENT OF NATIONAL TRAUMATOLOGY ON THE EXAMPLE OF MEDICAL AND SCIENTIFIC ACTIVITIES OF SARATOV RESEARCH INSTITUTE OF TRAUMATOLOGY AND ORTHOPEDICS (SARNIITO) (1950-1980)

V. Yu. Ulyanov — *Scientific Research Institute of Traumatology, Orthopedics and Neurosurgery of Saratov State Medical University n.a. V. I. Razumovsky, Deputy Director for Science and Innovations, Doctor of Medical Sciences;* ***S. E. Grishin —*** *Saratov Socio-Economic Institute of G. V. Plekhanov Russian University of Economics, Department of History, Philosophy and Politology, Professor, Doctor of Political Sciences, Professor;* ***D. M. Puchinyan —*** *Scientific Research Institute of Traumatology, Orthopedics and Neurosurgery of Saratov State Medical University n.a. V. I. Razumovsky, Department of Fundamental, Clinical and Experimental Research, Chief Research Assistant, Doctor of Medical Sciences;* ***A. S. Fedonnikov*** *— Saratov State Medical University n.a. V. I. Razumovsky, Vice Rector for Scientific and Innovative Activities, PhD;* ***G. I. Chibrikov*** *— Scientific Research Institute of Traumatology, Orthopedics and Neurosurgery of Saratov State Medical University n.a. V. I. Razumovsky, Deputy Director for Medical Work;* ***I. A. Norkin*** *— Scientific Research Institute of Traumatology, Orthopedics and Neurosurgery of Saratov State Medical University n.a. V. I. Razumovsky, Director, Professor, Doctor of Medical Sciences;* ***E. S. Ilyina*** *— Saratov State Medical University n.a. V. I. Razumovsky, General Medicine Department, 6-year-student;* ***A. V. Skobelkina —*** *Saratov State Medical University n.a. V. I. Razumovsky, General Medicine Department, 6-year-student.*

Дата поступления — 24.08.2018 г. Дата принятия в печать — 06.09.2018 г.

Ульянов В. Ю., Гришин С. Е., Пучиньян Д. М., Федонников А. С., Чибриков Г. И., Норкин И. А., Ильина Е. С., Скобелкина А. В. **История развития отечественной травматологии на примере лечебной и научной деятельности Саратовского научно-исследовательского института травматологии и ортопедии (1950–1980 гг.). Саратовский научно-медицинский журнал 2018; 14 (3): 596–602.**

Основные направления развития отечественной травматологии в период с 1950 по 1980 г. раскрыты на примере саратовской школы травматологов. Выявлен вклад травматологов Саратовского научно-исследовательского института травматологии и ортопедии в развитие отечественной травматологии. Описывается профессиональный и жизненный путь профессора Александры Михайловны Косицыной — одного из организаторов клиники острой травмы.

Ключевые слова: острая травма, история медицины, опорно-двигательный аппарат, профессор А. М. Косицына.

Ulyanov VYu, Grishin SE, Puchinyan DM, Fedonnikov AS, Chibrikov GI, Norkin IA, Ilyina ES, Skobelkina AV. **The history of the development of national traumatology on the example of medical and scientific activities of Saratov Research Institute of Traumatology and Orthopedics (SarNIITO) (1950-1980). Saratov Journal of Medical Scientific Research 2018; 14 (3): 596–602.**

We outlined and described basic directions of national traumatology development at the period of 1950–1980 illustrated by the example of Saratov traumatological school, estimated the contribution of SarNIITO traumatologists into this development at the abovementioned period, depicted life and working path of Aleksandra Mikhaylovna Kositsyna — one of the founders of acute trauma clinics.

Key words: acute trauma, history of medicine, locomotor system, Professor A. M. Kositsyna.

Катастрофы XX в., связанные с мировыми войнами, явились толчком для бурного развития травматологии в стране и мире. Этому также способствовал научно-технический прогресс, обеспечивший решение целого ряда медицинских задач, направленных на улучшение диагностики и технологии лечения раненых и пострадавших. Исследование травматологии в историческом аспекте хорошо представлено в ряде публикаций, охватывающих период с XIX до середины XX в. Основной акцент в них сделан на выдающиеся личности, определившие перспективу развития данного направления медицины, и отдельные технологии [1–3]. Вместе с тем остаются неисследованными вопросы изменения техники и методов лечения в региональном аспекте и вытекающий из этого вклад отдельных научных школ в этот процесс.

В связи с этим представляется целесообразным на примере саратовской школы травматологов раскрыть основные направления развития отечественной травматологии в период с 1950 по 1980 г. и выявить вклад травматологов Саратовского научно-исследовательского института травматологии и ортопедии (СарНИИТО) в развитие отечественной травматологии в указанный период. Источники: неопубликованные документы из архива СарНИИТО и публикации. Для обработки данных применялся стандартный пакет статистических программ, а также биографический, сравнительно-исторический, статистический методы исследования.

Ответственный автор — Ульянов Владимир Юрьевич
Тел.: +7 (917) 2140870
E-mail: v.u.ulyanov@gmail.com

Профессор Александра Михайловна Косицына

В Саратове проблемой острой травмы в научном плане стали заниматься в 1950-е гг. в рамках клиники восстановительной хирургии с оториноларингологическим и глазным отделениями Саратовского института восстановительной хирургии, травматологии и ортопедии (ВОСХИТО), со временем преобразованной в клинику острой травмы. Первые темы научных изысканий касались проблем травматизма и его профилактики на железнодорожных путях, оперативного лечения переломов надколенника [4, 5]. Однако внедрение комплексного подхода к исследованию острой травмы и разработке способов лечения в СарНИИТО связано с именем профессора А. М. Косицыной (1917-1982). Без преувеличения можно утверждать, что Александра Михайловна была одним из ярких организаторов лечебной и научной деятельности клиники острой травмы. Будучи состоявшейся как хирург-травматолог, она пришла в научно-исследовательское учреждение с целью повышения своего профессионального уровня. Работа под непосредственным руководством блестящих хирургов доцентов Бориса Андреевича Никитина и Якова Николаевича Родина, в разное время возглавлявших институт, окончательно сформировала ее как ученого-травматолога, способного принимать самостоятельные решения, видеть перспективы развития отрасли, передавать свои знания и опыт молодым врачам.

Александра Михайловна Косицына (в девичестве Зайцева) родилась 3 мая 1917 г. в Саратове в семье служащих. С 1925 по 1935 г. училась в средней школе в родном городе. В 1935 г. поступила на лечебный факультет Саратовского медицинского института, который окончила в 1940 г. После окончания института работала в селе Рейнгард Красноармейского района Саратовской области в качестве заведующей медицинской амбулаторией.

Вскоре после начала Великой Отечественной войны, 1 августа 1941 г., молодого врача призывают в ряды Советской армии, где она приступает к работе в качестве ординатора эвакогоспиталя №1303. В 1943 г. ее назначают начальником хирургического отделения для раненных в коленный сустав и бедро эвакогоспиталя №13431-го Белорусского фронта. Отделение специализировалось на лечении раненых с огнестрельными переломами и повреждениями крупных суставов. Работа в госпитале окончательно сформировала характер и определила выбор профессии Александры Михайловны. За труд по лечению раненых бойцов во время Великой Отечественной войны А. М. Косицына награждена орденом «Красная Звезда» и медалью «За победу над Германией». Военную службу Александра Михайловна завершила в звании старшего лейтенанта медицинской службы в 1946 г. в Польше.

В октябре того же года А. М. Косицына поступила в клиническую ординатуру при Саратовском НИИ ортопедии и восстановительной хирургии (ВОСХИТО), по окончании которой была зачислена на должность младшего научного сотрудника. Уже в 1956 г. за хорошую работу по медицинскому обслуживанию населения приказом министра здравоохранения СССР от 30.06.1956 г. №381-н А. М. Косицына была награждена знаком «Отличнику здравоохранения» [6].

Тяга к научной работе способствовала тому, что с самого начала трудовой деятельности в стенах института Александра Михайловна стала проводить научные исследования. В июне 1953 г. она выступила на совещании главных травматологов страны, проходившем в Ленинградском НИИ травматологии и ортопедии им. Р. Р. Вредена, с докладом «Переломы верхнего эпиметафиза большой берцовой кости и их лечение». На 1-м Всероссийском совещании по борьбе с сельскохозяйственным травматизмом, проведенном в июле 1954 г. в Саратове, она сделала доклад о внутрикостной анестезии при операциях на конечностях. Всего с 1951 по 1959 г. ею выполнено 18 научных работ, в том числе 4 опубликованы в изданиях ведущих травматолого-ортопедических центров СССР (Москва, Ленинград, Харьков). Такие показатели свидетельствовали о научной активности молодого ученого.

В 1957 г. Александра Михайловна успешно защитила кандидатскую диссертацию на тему: «Внутрикостная новокаиновая анестезия при операциях на конечностях». В этом клинико-экспериментальном исследовании, обобщив опыт советских хирургов по применению внутрикостного обезболивания при операциях на конечностях, она не только доказала безопасность внутрикостного обезболивания для организма, проанализировав результаты лично проведенной ею 851 операции, но и подвергла экспериментальной проверке на животных и трупах факты, объясняющие механизм действия внутрикостной анестезии. А. М. Косицына показала, что в 90,6% случаев достигается полная безболезненность внутрикостного обезболивания новокаином.

Основной вывод диссертационного исследования касался целого ряда преимуществ внутрикостного новокаинового обезболивания перед другими видами местной анестезии при операциях на конечностях; при этом подчеркивалось удобство проведения данного анестезиологического пособия при выполнении хирургических вмешательств и у детей.

Было установлено, что одно из преимуществ внутрикостного обезболивания связано с получением надежного и регулируемого противоболевого эффекта введением в организм относительно малого объема новокаинового раствора. [7]. Работа имела большое практическое значение, так как научно обосновывала возможности широкого применения местной анестезии в травматологии и ортопедии.

В том же 1957 г. А. М. Косицына избрана на должность старшего научного сотрудника отделения травматологии. В 1958 г. за выполненную работу по исследованию внутрикостной анестезии при ортопедотравматологических операциях на конечностях А. М. Косицына решением ученого совета СарНИИТО удостоена специальной премии. 2 марта 1960 г. ВАК СССР утверждает ученого в звании старшего научного сотрудника по специальности «Травматология и ортопедия».

В январе 1959 г. она становится исполняющим обязанности руководителя отделения травматологии института. 23 октября 1961 г. А. М. Косицына по конкурсу избирается на данную должность и на этом посту остается до конца жизни [8]. Руководство одной из основных клиник института накладывало повышенную ответственность на Александру Михайловну. Цельность ее натуры, высокая требовательность к подчиненным и себе, ответственность перед сотрудниками и больными — все эти качества позволили А. М. Косицыной в кратчайший срок вывести отделение в лучшее в институте по показателям лечебной и научной работы.

Характеризуя лечебную работу отделения, можно отметить, что из числа больных, лечившихся в эти десятилетия, когда клиникой руководила А. М. Косицына, преобладали больные со свежей травмой. Распределение больных с острой травмой по характеру повреждений показывает, что доминирующим было лечение переломов (рис. 1; рассчитано авторами по материалам годовых отчетов СарНИИТО за 1976, 1978, 1980 гг. [9–11]). Широко использовался метод консервативного лечения, который включал одномоментную ручную репозицию, наложение гипсовой повязки, скелетное вытяжение и использование корригирующих боковых тяг.

Большинство больных было с переломами голени, бедра, плеча, позвоночника, у детей преобладали повреждения верхних конечностей (рис. 2; рассчитано авторами по материалам годовых отчетов СарНИИТО за 1976, 1978, 1980 гг. [9–11]). Этим объясняется характер научных разработок по данным локализациям.

В клинике постоянно апробировались и внедрялись новые методики и конструкции для лечения больных: внедрен аппарат для репозиции костей предплечья, совершенствовалась методика дифференциальной диагностики между растяжением связок и переломами лодыжек голеностопного сустава, шло накопление материала по применению стержней и шурупов из рассасывающихся полимерных материалов, применялась разрезная шина для репозиции костей голени при наложении аппарата Илизарова, предложен и внедрен комплекс лечебных мероприятий по нормализации периферического кровообращения при диафизарных переломах костей голени и бедра. Применялся изогнутый стержень для фиксации заднего края большеберцовой кости.

К 1980 г. в клинике травматологии СарНИИТО при лечении больных стали выполнять эндопротезирование при переломах шейки бедра по Муру — ЦИТО, накладывать аппараты Волкова — Оганесяна при переломах фаланг кисти, применять методику комплексного лечения больных с переломами плечевой кости, осложненными повреждением нервов, и методику восстановительного лечения при переломах лопатки и вывихов концов ключицы.

Распределение операций по видам хирургических вмешательств показывает, что наиболее распространенной операцией являлся остеосинтез с применением стержней, шурупов (рис. 3; рассчитано авторами по материалам годовых отчетов СарНИИТО за 1976, 1978, 1980 гг. [9–11]).

Наложение аппарата Илизарова при переломах длинных костей конечностей стало рутинной операцией с 1976 г. (рис. 4; рассчитано авторами по материалам [9–11]).

А. М. Косицына, не снижая темпов в выполнении научных исследований, в июне 1974 г. с успехом защищает докторскую диссертацию на тему: «Повреждения ростковых зон длинных трубчатых костей (клиника, диагностика, лечение)». Поставленная в докторской диссертации проблема улучшения эффективности реабилитации детей с посттравматическим эпифизеолизом потребовала от ученого громадных усилий по сбору и анализу исходов лечения 904 больных и проведения экспериментальных исследований на кроликах. В экспериментальной части дано объяснение процессам развития укорочения и деформации конечности, а также подтверждена

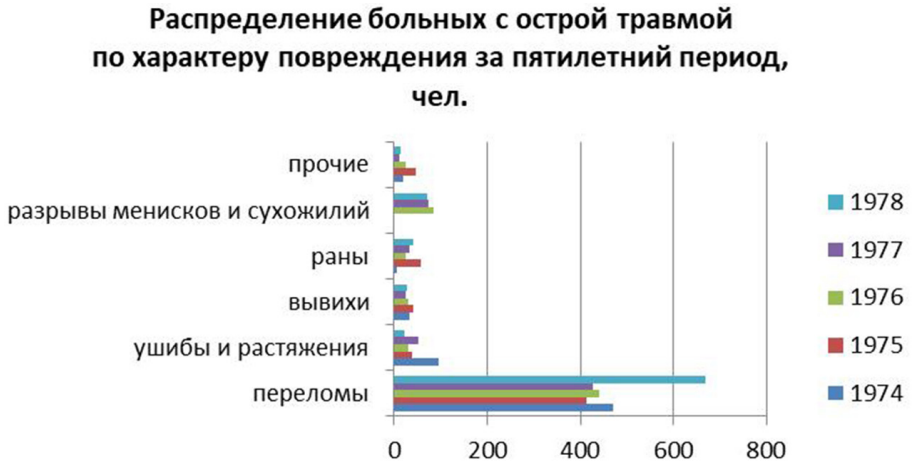

Рис. 1. Распределение пострадавших по характеру повреждения опорно-двигательной системы за 1974–1978 гг.

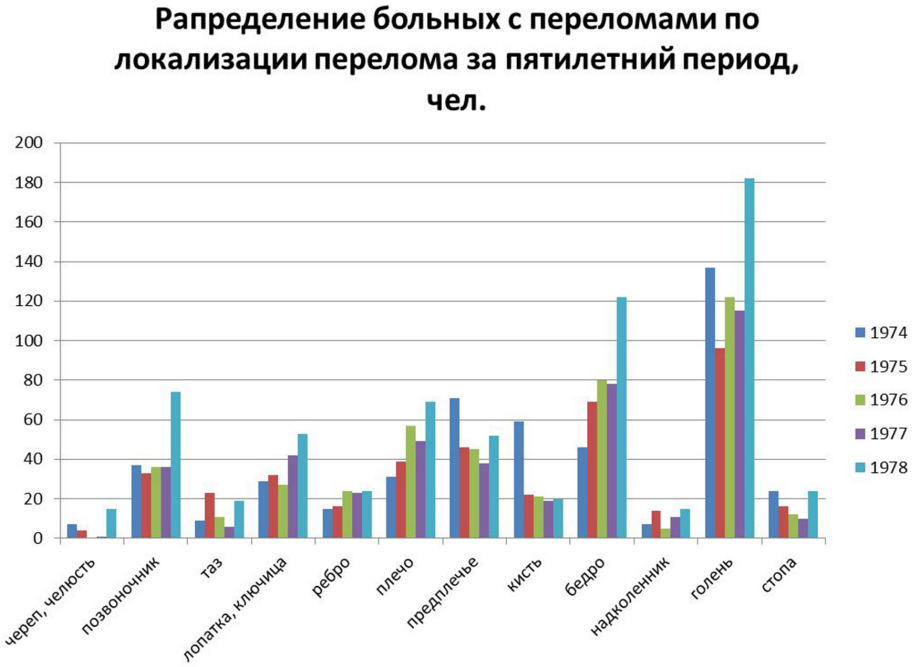

Рис. 2. Распределение больных по локализации переломов костей за 1974–1978 гг.

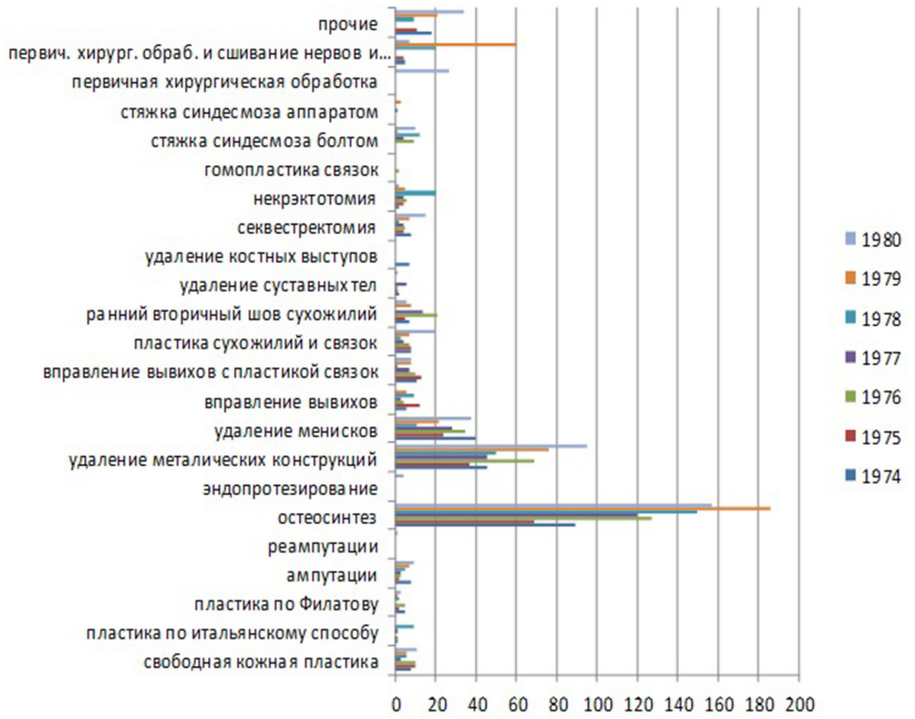

Рис. 3. Распределение операций по видам вмешательств в клинике острой травмы СарНИИТО в период с 1974 по 1980 г.

возможность восстановления анатомических соотношений в поврежденной эпифизарной зоне, что является важным фактором профилактики посттравматических осложнений, связанных с повреждением ростковой зоны. Исходя из этого постулата, автором разработана тактика лечения, включающая выбор консервативного или хирургического метода в зависимости от «возраста больного, степени смещения отломков, локализации и давности травмы» с последующим послеоперационным ведением пациента. В диссертации дан подробный анализ причин возникновения осложнений (деформаций, укорочений), приводящих к нарушению функций конечностей [12]. Докторская диссертация утверждена ВАК 28 ноября 1975 г. Результаты этого исследования не потеряли актуальности и до настоящего времени.

А. М. Косицына является автором более ста научных работ и ряда изобретений. Свой опыт и знания Александра Михайловна охотно передавала молодым врачам. Под ее руководством выполнили кан-

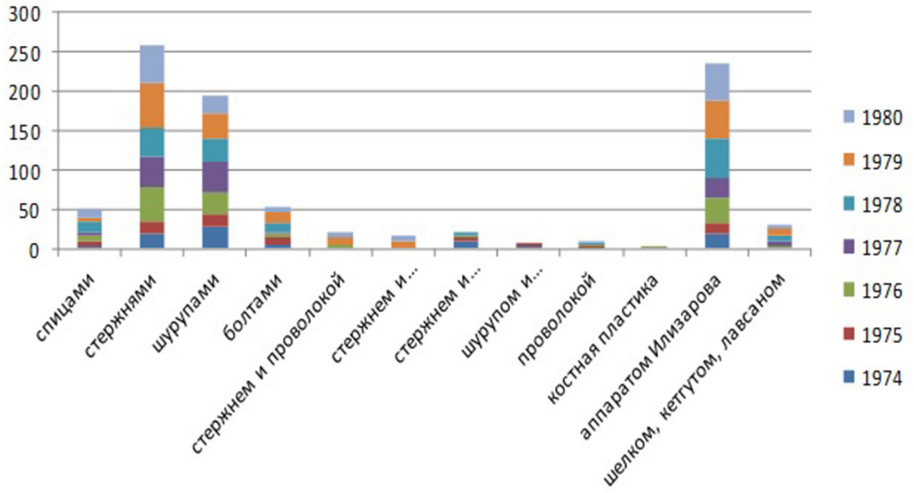

Рис. 4. Распределение операций остеосинтеза по способу выполнения в клинике острой травмы СарНИИТО в период с 1974 по 1980 г.

дидатские диссертации Л.В. Вадбольский, А.М. Новиков, И.Х. Ошноков, Х.Д. Баксанов, В.П. Кузнецов, В.М. Иванов, А.С. Колмыкова. Всего за период пребывания профессора А.М. Косицыной на посту руководителя клиники травматологии выполнено и защищено 4 докторских и 18 кандидатских диссертаций, в том числе под руководством Александры Михайловны 2 докторские и 10 кандидатских диссертаций. Объектом диссертационных исследований являлись практически все сегменты опорно-двигательного аппарата, что подтверждает глубокое знание предмета и творческое отношение не только к научной, но и к лечебной работе.

Интерес и до настоящего времени представляют диссертационные исследования ее учеников, на которых следует остановиться.

Так, Анатолий Александрович Шульдяков одним из первых (1964) в кандидатской диссертации «Роль комплексного лечения в восстановлении формы и функции позвоночника при компрессионных переломах его в грудном и поясничном отделах» затронул вопрос о необходимости восстановления костной структуры позвонков, проходимости позвоночного канала и нормального функционирования спинного мозга [13].

Лев Всеволодович Вадбольский выполнил кандидатскую диссертацию на тему: «Повреждения менисков коленного сустава и роль артропневмографии в их диагностике и профилактике» (1965) [14]. Работа имеет ценность с точки зрения практического здравоохранения и, бесспорно, внесла определенный вклад в развитие травматологии.

Большое научное и практическое значение имела кандидатская диссертация Марка Львовича Абрамова (1968) «Диагностика и некоторые вопросы лечения повреждений капсульно-связочного аппарата коленного сустава», в которой оценены методы лечения этих повреждений. Дальнейшее развитие это исследование получило в докторской диссертации «Лечение переломов мыщелков бедра и большеберцовой кости», защищенной М.Л. Абрамовым в 1974 г. Автор предложил ряд оригинальных приемов и устройств (защищенных авторскими свидетельствами), позволивших восстанавливать конгруэнтность коленного сустава, его подвижность и качество жизни больного [15].

Николай Петрович Решетников в кандидатской диссертации на тему: «Компрессионный остеосинтез при лечении медиальных переломов шейки бедра» (1965) разработал оригинальный способ хирургического лечения больных с травмой проксимального отдела бедренной кости [16].

Евгений Романович Кригер представил кандидатскую диссертацию «О выборе метода лечения при вертельных переломах» (1966), в которой рассматривает консервативную терапию методом выбора при существующей тактике преимущественного использования оперативных вмешательств для ранней социальной реабилитации больных [17].

Оригинальную трактовку интрамедуллярного остеосинтеза в 1969 г. представил М.Я. Баскович, опубликовав и защитив кандидатскую диссертацию на тему: «Закрытый интрамедуллярный остеосинтез диафизарных переломов костей голени» [18]. Работа заставила задуматься о новых возможностях остеосинтеза длинных трубчатых костей.

Александр Михайлович Новиков защитил кандидатскую диссертацию «Функциональное состояние щитовидной железы у больных после травмы опорно-двигательного аппарата с переломами костей» (1969) [19].

Юсуф Хасанович Ошноков в кандидатской диссертации «О выборе метода лечения при переломах проксимального отдела плеча» (1969) предложил простую и достаточно эффективную методику оперативного лечения переломов хирургической шейки плеча [20], которой хирурги пользуются до настоящего времени.

Хамада Данилович Баксанов представил к защите работу: «Выбор метода лечения полных вывихов акромиального конца ключицы (анатомо-хирургические и клинические материалы)» (1970). На основании данных анатомии ключично-лопаточного сочленения и биомеханических свойств его связок автор пришел к выводу о том, что основным методом лечения полных вывихов акромиального конца ключицы является оперативный, применение которого в ранние сроки дает почти полную гарантию успеха [21].

В период организации травматолого-ортопедической службы необходимо было установить потребность населения, особенно сельского, в травматологических койках и специалистах-травматологах. Сотрудниками СарНИИТО выполнен ряд работ, посвященных изучению характера и тяжести повреждений, разработке мер по организации

специализированной помощи населению и профилактике травматизма. Так, Владимир Александрович Зарецков в кандидатской диссертации на тему: «Травматизм в сельскохозяйственном производстве и пути его снижения» (1970) осветил наиболее трудно решаемые вопросы профилактики травматизма в сельских районах [22]. Данные вопросы не решены до настоящего времени в связи с удаленностью населенных мест, отсутствием хороших средств связи, дорог и маломощностью имеющихся ЛПУ.

Сеит Добаевич Байрамкулов (1973) защитил диссертацию на тему: «Выбор методов лечения при свежих закрытых диафизарных переломах бедренной кости». Проанализировав имеющиеся методики, он оценил их эффективность и предложил комплекс медицинской реабилитации с использованием современных достижений науки [23].

Вячеслав Михайлович Иванов (1974) провел анализ результатов лечения больных после металлоостеосинтеза переломов шейки бедренной кости. В итоге им была защищена кандидатская диссертация «Ошибки и осложнения при оперативном лечении медиальных переломов шейки бедра». Работа построена на анализе применяемых различных фиксирующих устройств. Автор пришел к выводу о необходимости стандартизации оборудования и инструментария для оперативного лечения и обучения специалистов современным методам остеосинтеза [24].

Результаты проведенного исследования позволяют судить о достаточном вкладе саратовской школы травматологов в развитие отечественной травматологии в период с 1950 по 1980 г. Характер оперативных пособий, выполненных в институте, отражает основные направления развития травматологии в указанный период. Существенную роль в становлении саратовской школы травматологов внесли профессор А. М. Косицына и ее ученики М. Л. Абрамов и Н. П. Решетников.

Конфликт интересов. Работа выполнена в рамках инициативного плана НИР НИИТОН ФГБОУ ВО «Саратовский государственный медицинский университет им. В. И. Разумовского» Минздрава России.

Авторский вклад: написание статьи — В. Ю. Ульянов, С. Е. Гришин, Д. М. Пучиньян, А. С. Федонников, Г. И. Чибриков, И. А. Норкин, Е. С. Ильина, А. В. Скобелкина; утверждение рукописи для публикации — И. А. Норкин.

References (Литература)

1. Deykalo VP, Tolstik AN. Hand surgery: history, modern achievements, problems and development prospects. Surgery (Belarus) 2006; 14 (4): 26–36. Russian (Дейкало В. П., Толстик А. Н. Хирургия кисти: история, современные достижения, проблемы и перспективы развития. Хирургия (Беларусь) 2006; 14 (4): 26–36).

2. Usoltsev IV, Leonova SN, Nikiforov SB, Pushkarev BG. The use of metals in traumatology and orthopedics: history of problem. Siberian Medical Journal 2013; (4): 18–22. Russian (Усольцев И. В., Леонова С. Н., Никифоров С. Б., Пушкарев Б. Г. Использование металлов в травматологии и ортопедии: история вопроса. Сибирский медицинский журнал 2013; (4): 18–22).

3. Bashurov ZK. Two hundred years of Russian traumatology. Traumatology and orthopedics of Russia 2006; (3): 88–94. Russian (Башуров З. К. Двести лет российской травматологии. Травматология и ортопедия России 2006; (3): 88–94).

4. Shirokinsky NI. Railway injuries, its prevention and control: PhD abstract. Saratov, 1950; 9 p. Russian (Широкинский Н. И. Травматизм на железнодорожных путях, его профилактика и борьба с ним: автореф. дис…. канд. мед. наук. Саратов, 1950; 9 с.).

5. Krasyukova YuD. Surgical treatment of patella fractures in the light of clinical and experimental observations: PhD abstract. Saratov, 1955; 10 p. Russian (Красюкова Ю. Д. Оперативное лечение переломов надколенника в свете клинических и экспериментальных наблюдений: автореф. дис…. канд. мед. наук. Саратов, 1955; 10 с.).

6. A personal file of A. M. Kositsyna. In: Archive SarNIITO. Personal Affairs Fund. Inventory 1 p/f (прод), D. 906; 72 sh. Russian (Личное дело А. М. Косицыной. В: Архив СарНИИТО, Ф. Л. Д. Оп. 1 л/д (прод). Д. 906; 72 л.).

7. Kositsyna AM. Intraosseous novocaine anesthesia for operations on the limbs: PhD abstract. Saratov, 1957; 9 p. Russian (Косицына А. М. Внутрикостная новокаиновая анестезия при операциях на конечностях: автореф. дис. … канд. мед. наук. Саратов, 1957; 9 с.).

8. Norkin IA, ed., Puchinyan DM, ed.-in-chief. Akimova TN, Vinokurov VA, Grishin SE, et al. SarNIITO: the facets of recognition. Saratov: Editorial of the journal “Volga Industry”, 2015; 248 p. Russian (Акимова Т. Н., Винокуров В. А., Гришин С. Е., Иванов В. М., Карякина Е. В., Митрофанов В. А., Нинель В. Г., Норкин И. А., Позднякова Б. Я., Пучиньян Д. М., Решетников А. Г., Федонников А. С. СарНИИТО: грани признания / под общ. ред. проф. И. А. Норкина; отв. ред. проф. Д. М. Пучиньян. Саратов: Редакция журнала «Промышленность Поволжья», 2015; 248 с.).

9. Annual Report of SarNIITO for 1976. Saratov; 110 p. Russian (Годовой отчет СарНИИТО за 1976 г. Саратов; 110 с.).

10. Annual Report of SarNIITO for 1978. Saratov; 114 p. Russian (Годовой отчет СарНИИТО за 1978 г. Саратов; 114 с.).

11. Annual Report of SarNIITO for 1980. Saratov; 111 p. Russian (Годовой отчет СарНИИТО за 1980 г. Саратов; 111 с.).

12. Kositsyna AM. Damage to the growth zones of the long tubular bones: DSc abstract. Saratov, 1974; 18 p. Russian (Косицына А. М. Повреждения ростковых зон длинных трубчатых костей: автореф. дис. … д-ра мед. наук. Саратов, 1974; 18 с.).

13. Shuldyakov AA. The role of complex treatment in restoring the shape and function of the spine in case of its compression fractures in the thoracic and lumbar regions: PhD abstract. Saratov, 1964; 8 p. Russian (Шульдяков А. А. Роль комплексного лечения в восстановлении формы и функции позвоночника при компрессионных переломах его в грудном и поясничном отделах: автореф. дис…. канд. мед. наук. Саратов, 1964; 8 с.).

14. Vadbolsky LV. Damage to the meniscus of the knee joint and the role of arthropneumography in their diagnosis and prevention: PhD abstract. Saratov, 1965; 11 p. Russian (Вадбольский Л. В. Повреждения менисков коленного сустава и роль артропневмографии в их диагностике и профилактике: автореф. дис…. канд. мед. наук. Саратов, 1965; 11 с.).

15. Abramov ML. The diagnostics and some treatment issues of capsular ligamentous injuries in knee joint: PhD abstract. Saratov, 1965; 12 p. Russian (Абрамов М. Л. Диагностика и некоторые вопросы лечения повреждений капсульно-связочного аппарата коленного сустава: автореф. дис…. канд. мед. наук. Саратов, 1965; 12 с.).

16. Reshetnikov NP. Compressional osteosynthesis in the treatment of medial femoral fractures: PhD abstract. Saratov, 1965; 10 p. Russian (Решетников Н. П. Компрессионный остеосинтез при лечении медиальных переломов шейки бедра: автореф. дис…. канд. мед. наук. Саратов, 1965; 10 с.).

17. Kriger ER. On the treatment choice for trochanteric fractures: PhD abstract. Saratov, 1966; 9 p. Russian (Кригер Е. Р. О выборе метода лечения при вертельных переломах: автореф. дис…. канд. мед. наук. Саратов, 1966; 9 с.).

18. Baskevich MYa. Closed intramedullary osteosynthesis of diaphyseal fractures of the bones of the leg: PhD abstract. Saratov, 1969; 8 p. Russian (Баскевич М. Я. Закрытый интрамедуллярный остеосинтез диафизарных переломов костей голени: автореф. дис…. канд. мед. наук. Саратов, 1969; 8 с.).

19. Novikov AM. The functional state of the thyroid gland in patients after injuries of the musculoskeletal system with bone fractures: PhD abstract. Saratov, 1969; 11 p. Russian (Новиков А. М. Функциональное состояние щитовидной железы у больных после травмы опорно-двигательного аппарата с переломами костей: автореф. дис…. канд. мед. наук. Саратов, 1969; 11 с.).

20. Oshnokov YuH. On the choice of treatment for fractures of the proximal shoulder: PhD abstract. Saratov, 1969; 11 p. Russian (Ошноков Ю. Х. О выборе метода лечения при

переломах проксимального отдела плеча: автореф. дис…. канд. мед. наук. Саратов, 1969; 11 с.).

21. Baksanov KhD. The choice of treatment for complete dislocation of the acromial end of the clavicle (anatomical-surgical and clinical materials): PhD abstract. Saratov, 1970; 10 p. Russian (Баксанов Х.Д. Выбор метода лечения полных вывихов акромиального конца ключицы (анатомо-хирургические и клинические материалы): автореф.дис…. канд. мед. наук. Саратов, 1970; 10 с.).

22. Zaretskov VA. Injury in agricultural production and ways to reduce it: PhD abstract. Saratov, 1970; 9 p. Russian (Зарецков В.А. Травматизм в сельскохозяйственном производстве и пути его снижения: автореф. дис…. канд. мед. наук. Саратов, 1970; 9 с.).

23. Bayramkulov SD. The choice of treatment methods for acute closed diaphyseal fractures of the femur: PhD abstract. Saratov, 1973; 11 p. Russian (Байрамкулов С. Д. Выбор методов лечения при свежих закрытых диафизарных переломах бедренной кости: автореф. дис…. канд. мед. наук. Саратов, 1973; 11 с.).

24. Ivanov VM. Errors and complications in the surgical treatment of femoral neck fractures: PhD abstract. Saratov, 1974; 12 p. Russian (Иванов В.М. Ошибки и осложнения при оперативном лечении медиальных переломов шейки бедра: автореф. дис…. канд. мед. наук. Саратов, 1974; 12 с.).

УДК 612.115.12:616–07:616.72–018.36–002 Оригинальная статья

ВОЗМОЖНОСТИ ТЕСТА ГЕНЕРАЦИИ ТРОМБИНА В ДИАГНОСТИКЕ НАРУШЕНИЙ СИСТЕМЫ ГЕМОСТАЗА У БОЛЬНЫХ ОСТЕОАРТРОЗОМ

С. Г. Шахмартова *— НИИ травматологии, ортопедии и нейрохирургии ФГБОУ ВО «Саратовский ГМУ им. В.И. Разумовского» Минздрава России, врач отделения клинической лабораторной диагностики, кандидат медицинских наук;* ***И.С. Воробьева*** *— НИИ травматологии, ортопедии и нейрохирургии ФГБОУ ВО «Саратовский ГМУ им. В.И. Разумовского» Минздрава России, врач отделения клинической лабораторной диагностики;* ***Д.М. Пучиньян*** *— НИИ травматологии, ортопедии и нейрохирургии ФГБОУ ВО «Саратовский ГМУ им. В.И. Разумовского» Минздрава России, главный научный сотрудник отдела фундаментальных и клинико-экспериментальных исследований, профессор, доктор медицинских наук.*

THE CAPACITY OF THE THROMBIN GENERATION TEST IN THE DIAGNOSTICS OF HEMOSTASIS SYSTEM DISORDERS IN PATIENTS WITH OSTEOARTHRITIS

S. G. Shakhmartova *— Scientific Research Institute of Traumatology, Orthopedics and Neurosurgery of Saratov State Medical University n.a. V.I. Razumovsky, Physician of Department of Clinical Laboratory Diagnostics, Candidate of Medical Science;* ***I.S. Vorobyova*** *— Scientific Research Institute of Traumatology, Orthopedics and Neurosurgery of Saratov State Medical University n.a. V.I. Razumovsky, Department of Clinical Laboratory Diagnostics, Doctor;* ***D.M. Puchinyan*** *— Scientific Research Institute of Traumatology, Orthopedics and Neurosurgery of Saratov State Medical University n.a. V.I. Razumovsky, Department of Fundamental, Clinical and Experimental Research, Chief Research Assistant, Professor, Doctor of Medical Sciences.*

Дата поступления — 24.08.2018 г. Дата принятия в печать — 06.09.2018 г.

Шахмартова С. Г., Воробьева И.С., Пучиньян Д.М. **Возможности теста генерации тромбина в диагностике нарушений системы гемостаза у больных остеоартрозом. Саратовский научно-медицинский журнал 2018; 14 (3): 602–606.**

Цель: определить диагностическую значимость показателей теста генерации тромбина в диагностике нарушений системы гемостаза у больных остеоартрозом крупных суставов в дооперационном периоде. *Материал и методы.* Обследовано 137 человек, среди которых 115 больных остеоартрозом тазобедренных и коленных суставов, поступивших для первичного эндопротезирования (68) и реэндопротезирования (47); контрольная группа — 22 условно здоровых донора крови. Всем обследуемым проводили исследование плазменного гемостаза и тест генерации тромбина с двумя активаторами с различным содержанием тканевого фактора (TF) — RB (TF 2 пмоль/мл) и RC-low (TF 5 пмоль/мл). Больные остеоартрозом разделены на две группы в зависимости от результатов теста генерации тромбина. В 1-ю группу вошли пациенты с адекватной реакцией на действие более сильного активатора ($t\text{-}lag_{RB}>t\text{-}lag_{RC\text{-}low}$, $tt\text{-}peak_{RB}>tt\text{-}peak_{RC\text{-}low}$), во 2-ю — с инверсионной ($t\text{-}lag_{RB}<t\text{-}lag_{RC\text{-}low}$, $tt\text{-}peak_{RB}<tt\text{-}peak_{RC\text{-}low}$). *Результаты.* У лиц контрольной группы и больных 1-й группы процесс тромбинообразования более выражен при использовании активатора с высоким содержанием TF (RC-low), чем при применении активатора с низким содержанием TF (RB), что расценивается как адекватная реакция тромбинообразования на действие более сильного агониста. У пациентов 2-й группы в ответ на действие активатора с высоким содержанием TF наблюдали угнетение реакции образования тромбина, что выражалось в замедлении скорости генерации данного фермента и уменьшении его количества. *Заключение.* Использование двух активаторов с различной концентрацией тканевого фактора в тесте генерации тромбина позволяет по характеру ответа системы гемокоагуляции на инициацию процесса тромбинообразования выделить больных с адекватной и неадекватной ее реакцией.

Ключевые слова: тест генерации тромбина, диагностика, нарушения системы гемостаза, остеоартроз.

Shakhmartova SG, Vorobyova IS, Puchinyan DM. **The capacity of the thrombin generation test in the diagnostics of hemostasis system disorders in patients with osteoarthritis. Saratov Journal of Medical Scientific Research 2018; 14 (3): 602–606.**

Aim: to determine the diagnostic significance of thrombin generation test parameters in the diagnostics of hemostatic disorders in patients with osteoarthritis of large joints in preoperative period. *Material and Methods*. 137 subjects have been investigated, among whom there were 115 hip and knee osteoarthritis patients, submitted for primary arthroplasty (68) and re-prosthetics (47); control group — 22 conventionally healthy blood donors. All subjects underwent plasma hemostasis study and thrombin generation test with two activators — RB (TF 2 pmol/ml) and RC-low (TF 5 pmol/ml). Osteoarthritis patients were divided into two groups according to the results of thrombin generation test. The 1st group included patients with an adequate response to the stronger activator ($t\text{-}lag_{RB}>t\text{-}lag_{RC\text{-}low}$, $tt\text{-}peak_{RB}>tt\text{-}peak_{RC\text{-}low}$), the 2nd — with an inversion response ($t\text{-}lag_{RB}<t\text{-}lag_{RC\text{-}low}$, $tt\text{-}peak_{RB}< tt\text{-}peak_{RC\text{-}low}$). *Results*. In the control group and group 1

patients, the thrombin formation process is more pronounced when using an activator with a high TF (RC-low) content than when using an activator with a low TF (RB) content, which is regarded as an adequate reaction of thrombin formation to the action of a stronger agonist. Patients of the 2nd group in response to the action of the activator with a high content of TF was observed inhibition of the reaction of formation of thrombin, which was reflected in the slowdown in the speed of the generation of this enzyme and reduce its quantity. Conclusion. The use of two activators with different concentrations of tissue factor in the test of thrombin generation allows the nature of the response of the hemocoagulation system to initiate the process of thrombin formation to identify patients with adequate and inadequate response.

Key words: thrombin generation test, diagnostics, hemostasis disorders, osteoarthritis.

Введение. Эндопротезирование крупных суставов является высокотравматичным оперативным вмешательством, достаточно часто осложняющимся тромбозом глубоких вен нижних конечностей (ТГВНК) и тромбоэмболией легочной артерии (ТЭЛА). Предупреждение этих осложнений является абсолютно необходимым мероприятием, направленным на угнетение механизмов гемокоагуляции [1–4].

У больных с хронической патологией суставов развивается гиперкоагуляционный синдром и эндотелиальная дисфункция — условия, необходимые для тромбообразования [5]. Выявление лабораторных признаков активации гемостаза у больных на дооперационном этапе и контроль эффективности проводимой специфической профилактики часто позволяют избежать интра- и послеоперационных тромботических осложнений. Однако существующие методы лабораторной диагностики нарушений системы гемостаза недостаточно чувствительны к выявлению гиперкоагуляции. Рутинные тесты скрининговой коагулограммы: активированное частичное тромбопластиновое время (АЧТВ), протромбиновое время (ПВ), тромбиновое время (ТВ) — далеко не всегда отражают повышенный коагуляционный потенциал крови. Гиперфибриногенемия является маркером воспалительного процесса. Увеличенное содержание в плазме крови растворимых фибрин-мономерных комплексов (РФМК) и D-димеров служит только косвенным признаком тромбинемии и активации фибринолиза. В связи с этим возникает необходимость поиска более совершенных методов исследования системы гемостаза, позволяющих оценить в динамике процесс образования фибринового сгустка [6].

Оценить функциональное состояние системы свертывания плазмы и крови в целом с учетом взаимодействия как про-, так и антикоагуляционных факторов позволяет использование интегральных тестов. В последние годы активно изучаются возможности использования теста генерации тромбина (ТГТ), который представляет собой метод определения динамики образования и инактивации ключевого фермента системы гемостаза — тромбина, определяющего коагуляционный потенциал крови. ТГТ позволяет оценить динамику изменения концентрации тромбина и количественно определить суммарный эффект от взаимодействия всех факторов системы свертывания крови, что является его преимуществом по сравнению с локальными коагуляционными тестами, которые регистрируют преимущественно начальную и завершающую фазу образования фибрина.

Цель: определить диагностическую значимость показателей теста генерации тромбина в диагностике нарушений системы гемостаза у больных остеоартрозом крупных суставов в дооперационном периоде.

Материал и методы. У 115 больных остеоартрозом тазобедренных и коленных суставов (34 мужчины, 81 женщина) в возрасте от 26 до 82 лет (62±9,8) изучали показатели системы гемостаза: активированное тромбопластиновое (АЧТВ, с), протромбиновое (ПВ, с), тромбиновое время (ТВ, с), содержание фибриногена (Фн, г/л), уровень D-димеров (D-d, нг/мл), количество антитромбина III (AT III, %) и протеина С (PtC, %) (наборы реактивов фирмы Technoclone, Австрия) в плазме крови с помощью автоматического коагулометра Ceveron alpha (Австрия) и количество растворимых фибрин-мономерных комплексов (РФМК, г/л*10^{-2}) (набор НПО «Ренам», Москва). В качестве интегрального метода оценки состояния системы гемокоагуляции использовали тест генерации тромбина (ТГТ), который проводили с двумя активаторами: RB (содержание тканевого фактора TF 2 пмоль/мл) и RC-low (содержание тканевого фактора TF 5 пмоль/мл) (Technoclone, Австрия) на автоматическом коагулометре Ceveron alpha (Австрия). Оценку динамики образования и инактивации тромбина обеспечили следующие показатели ТГТ: t-lag — время инициации свертывания крови (мин); tt-peak — время достижения максимального количества тромбина (мин); peak — максимальное количество тромбина (нмоль/л); VI — индекс скорости образования тромбина (нмоль/мин); AUC — эндогенный тромбиновый потенциал (нмоль/мин).

Больные остеоартрозом крупных суставов были разделены на две группы, отличающиеся противоположными изменениями показателей t-lag и tt-peak при использовании активаторов с различным содержанием тканевого фактора (TF) — RB (TF 2 пмоль/мл) и RC-low (TF 5 пмоль/мл).

В 1-ю группу вошли 66 пациентов (мужчин 24, женщин 42; средний возраст 59,4±9,7 года), у которых $t\text{-}lag_{RB}>t\text{-}lag_{RC\text{-}low}$, $tt\text{-}peak_{RB}>tt\text{-}peak_{RC\text{-}low}$. Во 2-ю группу включили 49 больных (мужчин 10, женщин 39; средний возраст 64,5±8,6 года), у которых $t\text{-}lag_{RB}<t\text{-}lag_{RC\text{-}low}$, $tt\text{-}peak_{RB}<tt\text{-}peak_{RC\text{-}low}$.

Контрольную группу составили 22 практически здоровых человека, из них 9 мужчин и 13 женщин (средний возраст 49,6±11,3 года).

Статистическую обработку полученных результатов проводили с использованием программы Statistica 10.0. Проверку вариационных рядов на нормальность распределения выполняли по критерию Шапиро — Уилка. В дальнейшем при статистическом анализе использовали параметрические и непараметрические методы исследования с вычислением средней (M), стандартного отклонения средней (±SD), медианы (Me), 25-го и 75-го квартилей (Q). Сопоставимость по возрасту между обследуемыми группами определяли с помощью метода дифференциации между двумя средними по статистическим показателям M±SD и числу вариант в группах (n). Для сравнения трех выборок (контрольная группа, 1-я и 2-я группы больных остеоартрозом) использовали непараметрический дисперсионный анализ Краскела — Уоллиса. Для анализа качественных величин применяли критерий χ_2. Различия считали значимыми при $p<0,05$.

Ответственный автор — Шахмартова Светлана Геннадьевна
Тел.: +7 (903) 3281627
E-mail: sarniito@yandex.ru

Таблица 1

Показатели биохимической коагулограммы у лиц контрольной группы и пациентов 1-й и 2-й групп с остеоартрозом тазобедренных и коленных суставов

Показатели коагулограммы	Контрольная группа (n=22)	1-я группа (n=66)	2-я группа (n=49)
АЧТВ, сек	27,9 (27,0; 28,3)	27,6 (25,5; 29,7) p_1=0,34	27,9 (25,0; 29,0) p_1=0,54; p_2=0,95
ПВ, сек	88,8 (82,6; 96,0)	89,4 (82,6; 94,9) p_1=0,84	88,3 (82,6; 96,0) p_1=1,0; p_2=0,85
Фн, г/л	4,5 (3,8; 5,0)	4,1 (3,2; 4,9) p_1=0,13	4,8 (3,8; 5,9) p_1=0,57; p_2=0,06
ТВ, сек	11,2 (11,0; 11,4)	11,4 (11,0; 12,0) p_1=0,55	11,5 (11,0; 12,0) p_1=0,62; p_2=0,98
РФМК, г/л*10–2	3,5 (3,0; 4,0)	6,0 (4,5; 6,5) p_1=0,005	13,5 (9,0; 15,0) p_1<0,001; p_2=0,002
D-dimer, нг/мл	26,2 (7,6; 52,2)	261,8 (40,3; 653,5) p_1=0,001	712,5 (301,6–1580,4) p_1<0,001; p_2<0,001
Pt C, %	114,6 (104,5; 128,8)	121,9 (101,5; 132,2) p_1=0,9	95,3 (77,5–112,6) p_1=0,23; p_2=0,01
AT III, %	102,6 (99,2; 106,9)	106,5 (97,1; 111,8) p_1=1,0	107,3 (103,4–109,5) p_1=0,4; p_2=1,0

Примечания: в таблице приведены значения медианы и квартилей (25%; 75%); p_1 — статистически значимые изменения по отношению к контрольной группе; p_2 — статистически значимые изменения по отношению к 1-й группе пациентов; АЧТВ — активированное частичное тромбопластиновое время; ПВ — протромбиновое время; Фн — фибриноген; ТВ — тромбиновое время; РФМК — растворимые фибрин-мономерные комплексы; D-dimer — Д-димер; PtC — протеин С; AT III — антитромбин III.

Результаты. Обследование лиц контрольной группы, больных остеоартрозом 1-й и 2-й групп установило, что значения локальных коагуляционных тестов у пациентов находятся в пределах референтных значений, за исключением показателей РФМК (p_1=0,005; p_2<0,001) и D-d (p_1=0,001; p_2<0,001) (табл. 1). Следует отметить, что содержание протеина С во 2-й группе больных хоть и не выходит за рамки референтных пределов, однако статистически значимо ниже по сравнению с его уровнем в 1-й группе (p_2=0,01).

Значения показателей ТГТ в контрольной группе и 1-й группе больных остеоартрозом не имеют статистически значимых различий при использовании как активатора RB, так и активатора RC-low (табл. 2). У больных 2-й группы при использовании активатора RB статистически значимых отличий значений времени инициации свертывания (t-lag) и времени достижения максимального количества тромбина (tt-peak) по сравнению с лицами контрольной группы и 1-й группой больных не обнаружено. Однако максимальное количество тромбина в плазме (peak; p_2=0,029) и скорость образования тромбина (VI; p_2=0,037) в этой группе больных были статистически значимо ниже, чем у больных 1-й группы. Значение эндогенного тромбинового потенциала (AUC), отражающего количество тромбина, образованного за определенный промежуток времени, не имело статистически значимого отличия от значений этого же показателя как в контрольной, так и в 1-й группе больных. Реакция на действие более сильного активатора RC-low у больных во 2-й группе противоположна реакции в контрольной и 1-й группах: время инициации свертывания (t-lag; p_1 и p_2<0,001) и время образования максимального количества тромбина (tt-peak; p_1 и p_2<0,001) увеличиваются, скорость образования тромбина (VI; p_1=0,01 и p_2<0,001 соответственно) падает, а максимальное содержание тромбина (peak; p_1=0,04 и p_2<0,001 соответственно) уменьшается. Снижение величины эндогенного тромбинового потенциала (AUC; p_2<0,001) регистрируется по отношению его значения в 1-й группе пациентов.

Примечательно, что из всех показателей ТГТ в контрольной и 1-й группах статистически значимые изменения в реакции тромбинообразования на разные концентрации активатора связаны со временем инициации свертывания t-lag и временем достижения максимального количества тромбина tt-peak (см. табл. 2). Однако если у лиц контрольной группы наблюдали статистически значимое укорочение только времени инициации свертывания t-lag (p=0,048) и тенденцию к уменьшению времени достижения максимального количества тромбина tt-peak при использовании активатора RC-low (TF 5 пмоль/мл) по сравнению с теми же показателями, полученными при воздействии активатора RB (TF 2 пмоль/мл), то у пациентов, вошедших в 1-ю группу, статистически значимо сокращены оба данных временных параметра ТГТ (t-lag; p<0,001 и tt-peak; p<0,001).

Показатели ТГТ у больных 2-й группы (см. табл. 2) отражали удлинение лаг-фазы тромбинообразования (t-lag; p=0,022), удлинение времени достижения пика концентрации тромбина (tt-peak; p=0,024), снижение максимальной его концентрации (peak; p=0,004), индекса скорости образования (VI; p=0,007) и величины эндогенного тромбинового потенциала (AUC; p=0,003) в ответ на инициацию процесса активатором RC-low (TF 5 пмоль/мл) по сравнению с эффектом, вызванным активатором RB (TF 2 пмоль/мл).

Группы пациентов отличались по возрасту (p=0,004) и количеству пациентов, нуждающихся в реэндопротезировании: во 2-й группе их было статистически значимо больше (46,9% против 19,6% в 1-й группе) (χ_2=9,7; p=0,002).

Обсуждение. Результаты гемокоагуляционного исследования показали, что в группах больных остеоартрозом значения показателей скрининговой коагулограммы, а также содержание физиологических антикоагулянтов находились в референтных пределах. Об активации процессов свертывания крови можно судить по уровню D-димеров, который

Таблица 2

Параметры ТГТ у лиц контрольной группы и пациентов 1-й и 2-й групп с остеоартрозом тазобедренных и коленных суставов

Показатели ТГТ		Контрольная группа (n=22)	1-я группа (n=66)	2-я группа (n=49)
RB	t-lag, мин	9,4 4,9; 14,9	11,5 8,0; 13,8	9,9 7,0; 12,4
	tt-peak, мин	16,2 8,8; 24,9	19,7 14,0; 22,6	18,1 14,5; 22,1
	peak, нмоль/л	99,1 59,6; 233,7	136,5 84,6; 179,0	93,1 69,8; 135,8 p_2=0,029
	VI, нмоль/мин	13,5 6,7; 55,4	17,8 9,7; 32,7	11,3 7,2; 15,9 p_2=0,037
	AUC, нмоль/мин	1482,3 1004,0; 2109,7	1834,3 1434,1; 2370,5	1674,9 1283,8; 1932,6
RC low	t-lag, мин	6,1 3,5; 9,2 p_3=0,048	6,6 5,5; 8,3 p_3<0,001	12,6 8,3; 17,5 p_1<0,001; p_2<0,001 p_3=0,022
	tt-peak, мин	12,9 7,4; 17,5 p_3=0,162	14,9 11,3; 17,6 p_3<0,001	20,2 15,9; 27,5 p_1<0,001; p_2<0,001 p_3=0,024
	peak, нмоль/л	89,0 59,3; 187,1 p_3=0,681	125,6 81,8; 167,4 p_3=0,647	65,1 51,0; 102,8 p_1=0,04; p_2<0,001 p_3=0,004
	VI, нмоль/мин	12,1 7,0; 46,1 p_3=0,778	20,5 10,4; 26,5 p_3=0,909	8,0 4,6; 13,0 p_1=0,01; p_2<0,001 p_3=0,007
	AUC, нмоль/мин	1377,3 1106,5; 1948,9 p_3=0,971	1819,9 1497,3; 2190,0 p_3=0,940	1227,9 905,7; 1674,9 p_2<0,001 p_3=0,003

Примечания: в таблицах приведены значения медианы и квартилей (25%; 75%); p_1 — статистически значимые изменения по отношению к контрольной группе; p_2 — статистически значимые изменения по отношению к 1-й группе пациентов; p_3 — статистически значимая разница между результатами, полученными с двумя активаторами, внутри каждой группы; t-lag — время инициации свертывания крови; tt-peak — время достижения максимального количества тромбина; peak — максимальное количество тромбина; VI — индекс скорости образования тромбина; AUC — площадь под кривой (отражает эндогенный тромбиновый потенциал); RB — активатор с содержанием тканевого фактора TF — 2 пмоль/мл; RC-low — активатор с содержанием тканевого фактора TF — 5 пмоль/мл.

статистически значимо выше как в 1-й (p_1=0,001), так и во 2-й группе больных остеоартрозом (p_1<0,001) по сравнению с контрольной группой, при этом содержание D-димеров во 2-й группе значительно выше, чем в 1-й (p_2<0,001), и существенно превысило референтный предел 250 нг/мл. Известно, что D-димеры являются продуктом активного расщепления фибрина плазмином и обладают очень низким положительным предиктивным значением (≤15%) для диагностики тромбофилических состояний, особенно у лиц старше 60 лет [7].

Результаты ТГТ, полученные у больных 1-й группы, идентичны результатам в контрольной группе. Уменьшение времени образования тромбина под действием активатора RC-low как в контрольной группе, так и в 1-й группе можно расценить как адекватную реакцию на действие активатора с большим содержанием TF (5 пмоль/мл). Обращает на себя внимание значительное возрастание степени статистической значимости уменьшения t-lag в 1-й группе больных (p<0,001) по сравнению с контрольной группой (p=0,048), а также появление статистически значимого укорочения tt-peak (p<0,001) у больных, вошедших в 1-ю группу. Это может быть связано с усиленным коагуляционным потенциалом крови у больных остеоартрозом, что согласуется с умеренно повышенным уровнем маркёров тромбинемии и фибринолиза — РФМК и D-димеров.

Результаты ТГТ, полученные во 2-й группе больных, статистически значимо отличаются от данных как контрольной группы, так и 1-й группы. Содержание D-димеров у этих пациентов значительно выше, чем в контрольной группе (p_1<0,001) и у больных 1-й группы (p_2<0,001), что свидетельствует об активации литических свойств плазмы, которая носит вторичный характер и развивается в ответ на гиперкоагуляционый сдвиг крови (см. табл. 2).

Снижение максимального количества тромбина (peak) и скорости его образования (VI) под действием активатора RB у этих больных сочетается с нормальным эндогенным тромбиновым потенциалом (AUC), что свидетельствует об участии естественных антикоагулянтов системы гемокоагуляции в сохранении жидкого состояния крови. Учитывая, что у больных 2-й группы снижен уровень протеина С, вероятнее всего, сдерживающим фактором в прогрессировании гиперкоагуляции являются продукты деградации фибриногена и фибрина, которые за счет обратных связей угнетают процесс протромбиназо- и тромбинообразования.

Большой интерес представляют результаты реакции процесса тромбинообразования на активаторы,

содержащие «малую» и «высокую» концентрации TF. Естественная ожидаемая реакция системы гемокоагуляции заключается в более выраженном ответе на более высокую концентрацию инициирующего фактора, что и наблюдалось у лиц контрольной группы и пациентов 1-й группы. Совершенно иная картина получена при проведении ТГТ у пациентов 2-й группы: в ответ на активатор RC-low (TF 5 пмоль/мл) произошло замедление латентного времени образования тромбина (t-lag) и времени достижения его пиковой концентрации (tt-peak), при этом наблюдалось ее снижение (peak) на фоне уменьшения индекса скорости образования тромбина (VI). В итоге снизилась общая продукция тромбина (AUC).

Результаты нашего исследования соответствуют общеизвестной физиологической закономерности, согласно которой выраженность ответной реакции зависит от силы раздражителя (до определенной степени). В соответствии с этим нормальная адаптационная реакция на более сильный агент выражается в усилении ответа. Нарушение адаптационных механизмов проявляется в ослаблении реакции на более сильный раздражитель. В условиях изучения биологических реакций у пациентов с остеоартрозом крупных суставов нижних конечностей данный феномен подтвержден в гемокоагуляционных исследованиях с другими показателями системы гемостаза [8].

Таким образом, в результате нашего исследования выявлены две противоположные реакции со стороны процесса тромбинообразования: усиление этого процесса при использовании активатора RC-low (TF 5 пмоль/мл) по отношению к данным, полученным в ответ на применение активатора RB (TF 2 пмоль/мл), что оказалось характерным для лиц контрольной группы и больных 1-й группы; угнетение реакции образования ключевого фермента гемокоагуляции за счет замедления скорости его генерации и уменьшения выхода конечного продукта — тромбина у пациентов 2-й группы. Приняв во внимание тот факт, что представители 2-й группы по тяжести состояния отличаются в худшую сторону от пациентов 1-й группы и характер ответа их системы гемокоагуляции неадекватен примененному активатору, можно констатировать несостоятельность механизмов регуляции коагуляционного потенциала у этих тяжелых больных.

Заключение. Тест генерации тромбина при использовании двух различных активаторов с «малой» и «большой» концентрациями тканевого фактора позволяет выявить различные адаптационные реакции организма. Адекватный ответ системы коагуляции крови заключается в более быстрой генерации тромбина и в более высоких концентрациях при запуске процесса тромбинообразования активатором с высоким содержанием тканевого фактора. При ограничении резервных возможностей системы она отвечает на действие более сильного активатора замедлением процесса тромбинообразования и снижением его продукции.

Конфликт интересов. Работа выполнена в рамках инициативного плана НИР НИИТОН ФГБОУ ВО «Саратовский государственный медицинский университет им. В. И. Разумовского» Минздрава России.

Авторский вклад: концепция и дизайн исследования — С. Г. Шахмартова, И. С. Воробьева, Д. М. Пучиньян; получение и обработка данных — С. Г. Шахмартова, И. С. Воробьева, Д. М. Пучиньян; анализ и интерпретация результатов, написание статьи — С. Г. Шахмартова, И. С. Воробьева, Д. М. Пучиньян; утверждение рукописи для публикации — С. Г. Шахмартова.

References (Литература)

1. Bernakevich AI, Vasilyev SA, Eskin NA. State of hemostasis system in patients subjected to total hip replacement. N. N. Priorov Journal of Traumatology and Orthopedics 2009; (1): 637–42. Russian (Бернакевич А. И., Васильев С. А., Еськин Н. А. Состояние системы гемостаза у пациентов, подвергающихся эндопротезированию тазобедренного сустава. Вестник травматологии и ортопедии им. Н. Н. Приорова 2009; (1): 637–42).

2. Berezhnyak IV, Momot AP, Merkulov IV. Comparative assessment of effectiveness of thromboprophylaxis by novel oral anticoagulants at total hip replacement. Thrombosis, hemostasis and rheology 2017; (3): 32–40. Russian (Бережняк И. В., Момот А. П., Меркулов И. В. Сравнительная оценка эффективности тромбопрофилактики новыми оральными антикоагулянтами при эндопротезировании тазобедренного сустава. Тромбоз, гемостаз и реология 2017; (3): 32–40).

3. Jшrgensen CC, Kehlet H. Early thromboembolic events ≤1week after fast-track total hip and knee arthroplasty. Thromb Res 2016; 138: 37–42.

4. Lu X, Lin J. Low molecular weight heparin versus other anti-thrombotic agents for prevention of venous thromboembolic events after total hip or total knee replacement surgery: a systematic review and meta-analysis. BMC Musculoskelet Disord 2018; 19 (1): 322.

5. Suzuki H, Matsuzawa Y, Konishi M, et al. Utility of noninvasive endothelial function test for prediction of deep vein thrombosis after total hip or knee arthroplasty. Circ J 2014; 78 (7): 1723–32.

6. Serebreyskiy II. Global and “local” tests of the hemostatic system in the diagnosis of hypercoagulative syndrome. Spravochnik zaveduyushchego KDL 2012; (12): 27–34. Russian (Серебрейский И. И. Глобальные и «локальные» тесты системы гемостаза в диагностике гиперкоагуляционного синдрома. Справочник заведующего КДЛ 2012; (12): 27–34).

7. Solovyova IV. D-dimer: clinical significance for elderly patients. Laboratory Service 2017; 6 (1): 14–22. Russian (Соловьева И. В. Д-димер: клиническое значение для пожилых пациентов. Лабораторная служба 2017; 6 (1): 14–22).

8. Antropova IP, Yushkov BG. The relationship between hemostasis after endoprosthesis replacement of large joints in people with initial hemocoagulation activity of blood. Russian Physiological Journal 2012; (3): 424–32. Russian (Антропова И. П., Юшков Б. Г. Зависимость между гемостазом после эндопротезирования крупных суставов у людей с исходной гемокоагуляционной активностью крови. Российский физиологический журнал 2012; (3): 424–32).

УДК 616.72.2:616–089 Обзор

МЕТОДЫ ДИАГНОСТИКИ ГЛУБОКОЙ ПЕРИПРОТЕЗНОЙ ИНФЕКЦИИ ОБЛАСТИ КОЛЕННОГО СУСТАВА (ОБЗОР)

С. П. Шпиняк *— НИИ травматологии, ортопедии и нейрохирургии ФГБОУ ВО «Саратовский ГМУ им. В. И. Разумовского» Минздрава России, младший научный сотрудник отдела инновационных проектов в травматологии и ортопедии, кандидат медицинских наук;* ***И. В. Бабушкина*** *— НИИ травматологии, ортопедии и нейрохирургии ФГБОУ ВО «Саратовский ГМУ им. В. И. Разумовского» Минздрава России, старший научный сотрудник отдела фундаментальных и клинико-экспериментальных исследований, кандидат медицинских наук;* ***Т. Д. Максюшина*** *— НИИ травматологии, ортопедии и нейрохирургии ФГБОУ ВО «Саратовский ГМУ им. В. И. Разумовского» Минздрава России, заведующая рентгенологическим отделением, заслуженный врач Российской Федерации;* ***Е. А. Галашина*** *— НИИ травматологии, ортопедии и нейрохирургии ФГБОУ ВО «Саратовский ГМУ им. В. И. Разумовского» Минздрава России, младший научный сотрудник отдела фундаментальных и клинико-экспериментальных исследований, кандидат биологических наук;* ***Ю. А. Чибрикова*** *— ФГБОУ ВО «Саратовский ГМУ им. В. И. Разумовского» Минздрава России, ординатор кафедры травматологии и ортопедии;* ***А. С. Бондаренко*** *— ФГБОУ ВО «Саратовский ГМУ им. В. И. Разумовского» Минздрава России, заместитель декана лечебного факультета и факультета клинической психологии;* ***И. А. Норкин*** *— НИИ травматологии, ортопедии и нейрохирургии ФГБОУ ВО «Саратовский ГМУ им. В. И. Разумовского» Минздрава России, директор, профессор, доктор медицинских наук.*

THE METHODS OF DEEP PERIPROSTHETIC INFECTION DIAGNOSTICS IN THE AREA OF KNEE JOINT (REVIEW)

S. P. Shpinyak *— Scientific Research Institute of Traumatology, Orthopedics and Neurosurgery of Saratov State Medical University n.a. V. I. Razumovsky, Department of Innovative Projects in Traumatology and Orthopedics, Junior Research Assistant, Candidate of Medical Sciences;* ***I. V. Babushkina*** *— Scientific Research Institute of Traumatology, Orthopedics and Neurosurgery of Saratov State Medical University n.a. V. I. Razumovsky, Senior Research Assistant of the Department of Fundamental, Clinical and Experimental Studies, Candidate of Medical Sciences;* ***T. D. Maksyushina*** *— Scientific Research Institute of Traumatology, Orthopedics and Neurosurgery of Saratov State Medical University n.a. V. I. Razumovsky, Head of Radiological Department, Honored Doctor of Russian Federation;* ***E. A. Galashina*** *— Scientific Research Institute of Traumatology, Orthopedics and Neurosurgery of Saratov State Medical University n.a. V. I. Razumovsky, Department of Fundamental, Clinical and Experimental Studies, Junior Research Assistant, Candidate of Biological Sciences;* ***Yu. A. Chibrikova*** *— Saratov State Medical University n.a. V. I. Razumovsky, Department of Traumatology and Orthopedics, Resident;* ***A. S. Bondarenko*** *— Saratov State Medical University n.a. V. I. Razumovsky, Vice-Dean of General Medicine and Clinical Psychology Department;* ***I. A. Norkin*** *— Scientific Research Institute of Traumatology, Orthopedics and Neurosurgery of Saratov State Medical University n.a. V. I. Razumovsky, Director, Professor, Doctor of Medical Sciences.*

Дата поступления — 24.08.2018 г. Дата принятия в печать — 06.09.2018 г.

Шпиняк С. П., Бабушкина И. В., Максюшина Т. Д., Галашина Е. А., Чибрикова Ю. А., Бондаренко А. С., Норкин И. А. **Методы диагностики глубокой перипротезной инфекции области коленного сустава (Обзор). Саратовский научно-медицинский журнал 2018; 14 (3): 607–610.**

Приведены данные о применяемых методах и перспективных направлениях исследований, позволяющих усовершенствовать тактику диагностического поиска у пациентов с инфекционными осложнениями после операций тотального эндопротезирования коленного сустава.

Ключевые слова: диагностика, перипротезная инфекция, коленный сустав.

Shpinyak SP, Babushkina IV, Maksyushina TD, Galashina EA, Chibrikova YuA, Bondarenko AS, Norkin IA. **The methods of deep periprosthetic infection diagnostics in the area of knee joint (Review). Saratov Journal of Medical Scientific Research 2018; 14 (3): 607–610.**

The data on the methods and promising areas of investigations potent to improve diagnostic tactics in patients with infectious complications after total knee replacement is presented.

Key words: diagnostics, periprosthetic infection, knee joint.

Целью обзора является рассмотрение эпидемиологических и патогенетических аспектов развития перипротезной инфекции области коленного сустава.

Глубокая инфекция области хирургического вмешательства, возникшая после операции тотального эндопротезирования (ТЭП) крупных суставов, является грозным осложнением, которое причиняет значительный вред здоровью пациента, наносит экономический ущерб, а также оказывает большую нагрузку на профильное медицинское учреждение. Частота перипротезной инфекции (ППИ) колеблется в пределах 1–4% в случаях первичного и 4–58% — ревизионного ТЭП. Учитывая факт возникновения труднодиагностируемой ППИ, причиной которой являются низковирулентные микроорганизмы, а также внедрение в повседневную клиническую практику современных способов клинической лабораторной диагностики (содержание CD15-положительных нейтрофильных гранулоцитов, α-дефензинов, лейкоцитарной эстеразы, соникация интраоперационно удаленных имплантатов), можно с уверенностью утверждать, что истинная частота инфекционно-воспалительных осложнений ТЭП крупных суставов гораздо выше, чем это принято считать [1, 2].

Основную роль в развитии ППИ играют Staphylococcus aureus и Staphylococcus epidermidis, доля которых составляет от 20 до 90%. Данные микроорганизмы за счет формирования биопленок являются сложными для диагностики и лечения. Реже встречаются такие грамположительные возбудители, как различные виды Streptococcus и Enterococcus. Грамотрицательные возбудители ППИ (Escherichia coli, Klebsiella pneumoniae и др.) занимают в структуре возбудителей ППИ около 10–20% от общего количества. Незначительная часть (1–3%) инфекционных осложнений развивается под действием анаэробных микроорганизмов и грибковой микрофлоры. Некоторые авторы придают большое значение Propionibacterium acnes в развитии инфекционных осложнений. В отдельных ситуациях возможны также комбинации возбудителей инфекционного процесса [3, 4].

Вид микрофлоры и ее вирулентность определяют течение инфекционного процесса. Развитие ППИ обусловлено либо контаминацией операционной раны во время ТЭП, либо гематогенным или лим-

Ответственный автор — Шпиняк Сергей Петрович
Тел.: +7 (919) 8219666
E-mail: sergos83@rambler.ru

фогенным распространением патогенных микроорганизмов из эндогенного очага инфекции, которое происходит позже чем через год после оперативного вмешательства. В зависимости от вида возбудителя клиническая картина может быть ярковыраженной (стафилококки, грамотрицательные бактерии) и развиваться в раннем послеоперационном периоде. Если же инфекционным агентом являются низковирулентные микроорганизмы (St. epidermidis и др.), то воспалительный процесс имеет вялотекущее или же бессимптомное течение [5, 6].

Диагностический алгоритм ППИ включает типовые мероприятия по выявлению наличия и особенностей течения инфекционного процесса, основанные на комплексном применении клинических, лабораторных и инструментальных тестов.

Большое значение имеют сбор анамнеза и жалоб пациента, учет факторов риска, обусловливающих иммуносупрессию или контаминацию раны. Наличие в прошлом у больного травм, оперативных вмешательств, выполнявшихся на суставе, а также инфекционно-воспалительных заболеваний повышает риск развития ППИ. Особое внимание необходимо уделять наличию тяжелой сопутствующей патологии (системные заболевания соединительной ткани, сахарный диабет, недостаточность органов и систем, наличие очагов хронической инфекции, пагубные пристрастия), снижающей защитные свойства иммунной системы человека. Предпосылками развития воспаления в послеоперационном периоде может быть длительное заживление послеоперационной раны или отхождение послеоперационной гематомы. Длительность оперативного вмешательства и управляемой ишемии конечности, степень травматизации тканей, подготовка оперирующего хирурга и общая продолжительность пребывания пациента в стационаре — далеко не полный перечень факторов, создающих предпосылки для развития инфекционного процесса [7–9].

При проведении объективного осмотра определяют длительность и выраженность болевого синдрома. Часто ППИ, обусловленная низковирулентными возбудителями, не имеет никаких клинических проявлений, кроме боли в области сустава. Характерным является отсутствие безболевого периода с момента ТЭП. Необходимы определение степени ограничения функции нижней конечности и коленного сустава, анализ нюансов изучаемой анатомической зоны (изменения в области сустава, характерные для воспалительного процесса: отек мягких тканей, изменение окраски кожных покровов, наличие гнойных затеков). Кроме того, возможны местные проявления инфекционного процесса, обусловленные сенсибилизацией организма микробными токсинами: развитие дерматита, экземы. Наличие свищевого хода требует обязательного его зондирования для выявления связи с полостью сустава, а следовательно, и с компонентами эндопротеза [10, 11].

Стандартным является проведение общего и биохимического анализов крови для выявления изменений, характерных для воспаления (повышение уровня лейкоцитов, скорости оседания эритроцитов более 30 мм/ч, С-реактивного белка более 10 мг/л при хронической ППИ и С-реактивного белка более 100 мг/л при острой манифестации воспаления). Количество лейкоцитов в крови, значения скорости оседания эритроцитов и концентрации С-реактивного белка повышаются при развитии острого воспаления. При наличии у пациента хронической ППИ или иммуносупрессии различного генеза не может быть колебаний данных маркеров. Лейкоцитоз крови имеет низкую информативность в связи с малой чувствительностью (45%) при специфичности 87%. Всегда необходимо учитывать, что показатели скорости оседания эритроцитов и С-реактивного белка имеют высокую чувствительность (75–88%) с одновременно низкой специфичностью (55–70%), при этом их изменения могут происходить под воздействием причин, не связанных с ППИ области коленного сустава. При одновременном повышении уровня этих показателей совокупная чувствительность последних возрастает до 96%, однако специфичность по-прежнему остается низкой. В связи с этим перечисленные показатели все чаще относят к разряду вспомогательных [12–14].

Эффективным методом диагностики инфекционного процесса является определение уровня продуцируемого моноцитами и стимулированными макрофагами интерлейкина-6, регулирующего, наряду с фактором некроза опухоли-альфа и интерлейкином-1, процесс высвобождения из клеток печени С-реактивного белка. Уровень этого маркера нормализуется уже через 48–72 часа после ТЭП, в отличие от С-реактивного белка и скорости оседания эритроцитов (3 и 8 недель соответственно). Вероятность обнаружения глубокой ППИ возрастает при сочетании превышения нормы интерлейкина-6 в комбинации с повышением уровня С-реактивного белка до 94%. Проводятся исследования по выполнению в качестве дополнительного информативного теста на определение уровня интерлейкина-8 и интерлейкина-2. Диагностическое значение также имеет увеличение уровней таких маркеров воспалительного процесса, как прокальцитонин (выше 0,3 нг/мл) и фактор некроза опухоли-альфа (более 40нг/мл). Оба показателя обладают крайне высокой чувствительностью (более 90%), но низкой специфичностью (33–55%). При развитии ППИ значительно возрастает уровень транспортных белков (церулоплазмина, ингибитора альфа-1-трипсина, гаптоглобина) и происходит снижение такого показателя, как уровень альбумина [15–17].

Перспективным является проведение исследований по определению уровня экспрессии генов молекул врожденного иммунитета Toll-подобных рецепторов (Toll-like receptors (TLRs): TLR2, TLR4) и противомикробного пептида (HBD1) для определения глубокой ППИ. Данные рецепторы играют важную роль в развитии воспалительного процесса. TLR4 распознает липополисахариды (ЛПС) клеточной стенки грамнегативных микроорганизмов, TLR2 обладает наибольшим спектром специфичности из всех определяемых TLRs, он связывается с липопротеинами грампозитивных и грамнегативных микроорганизмов, пептидогликаном и липотейхоевой кислотой грампозитивных микроорганизмов, грибковым зимозаном. В результате этих реакций распознавания молекул различных патогенов (в том числе вирусного и грибкового происхождения) происходит увеличение локального синтеза цитокинов, хемокинов, простагландинов и противомикробных пептидов, и запускается каскад реакций воспалительного ответа [18, 19]. Проводятся работы по внедрению ПЦР-диагностики глубокой перипротезной инфекции, но данная методика, несмотря на высокий научный потенциал, пока не получила широкого распространения из-за высокой стоимости исследования [20–21].

Ультразвуковая диагностика позволяет выявить признаки воспалительных изменений в мягких тканях

коленного сустава (отек, избыточная пролиферация и васкуляризация околопротезных тканей, а также наличие скопления жидкости: гематом, экссудата, гнойных затеков). Этот метод исследования является дополнением к комплексу диагностических мероприятий [22].

Рентгенография в стандартных проекциях применяется для выявления признаков расшатывания эндопротеза, остеолиза или резорбции кости вокруг компонентов эндопротеза, субпериостальной реакции. В раннем послеоперационном периоде это исследование неинформативно. Больным, имеющим свищевые ходы, для определения их связи с имплантатом осуществляют тугое заполнение последних рентгеноконтрастным веществом. Компьютерная и магнитно-резонансная томография дополняют общую картину исследования. Необходимость выполнения сцинтиграфии и ее результативность являются предметом дискуссии [23].

Исследование аспирата из полости сустава является обязательным для выявления глубокой ППИ. В случае Punctio sicca возможна аспирация промывных вод околопротезного пространства при помощи стерильного физиологического раствора. В дальнейшем проводятся цитологическое, микробиологическое и биохимическое исследования. Наличие более 1100–3000 лейкоцитов в мкл аспирата из околопротезного пространства с преобладанием нейтрофильных гранулоцитов (›65–80%) характерно для инфекционного процесса. Исследование обладает высокой чувствительностью и специфичностью (84 и 93%). Положительный тест лейкоцитарной эстеразы и α-дефензина является показателем ППИ. Микробиологическое исследование включает в себя окраску образцов по Граму с последующей микроскопией, а также посев материала для выявления патогенных микроорганизмов с определением их чувствительности к антимикробным химиопрепаратам. Для исключения ложноотрицательных результатов нежелательно проводить исследование отделяемого из свищевого хода. Требуется также за 2 недели до исследования прекратить прием антибиотиков. Взятие аспирата необходимо производить трижды с различной периодичностью, при этом однократное выявление низковирулентных микроорганизмов свидетельствует о контаминации. Всегда следует учитывать, что возбудители ППИ склонны к образованию биопленок на поверхности эндопротеза, что препятствует их выявлению и также может приводить к ложноотрицательным результатам. Интраоперационные методы исследования включают в себя визуальную оценку тканей хирургом, взятие материала для микробиологического и гистоморфологического исследований. Хирургом выполняется взятие тканевых биоптатов из 4–6 различных точек сустава с последующим посевом материала на питательные среды. С целью выявления пленочных форм микроорганизмов применяется УЗ-обработка удаленных компонентов эндопротеза или спейсера с последующим микробиологическим исследованием полученной жидкости. Ультразвуковая обработка имплантатов повышает частоту выявления патогенных микроорганизмов на 13%, что особенно важно для пациентов с субклиническим или бессимптомным течением ППИ. Гистологическое исследование тканей сустава, как правило, позволяет выявить картину неспецифического воспаления с наличием нейтрофильных гранулоцитов. В последнее время широко распространяется оригинальный алгоритм гистоморфологической оценки ППИ с использованием шкалы CD15 focus score и программного обеспечения CD15 QuantiFier, в основе которых лежит оптимизированный способ счета CD15-положительных нейтрофильных гранулоцитов (CD15 НГ) в синовиально-подобной поверхностной мембране (SLIM) [24]. Данный метод дает возможность стандартизировать количественные методы, необходимые для дифференциальной диагностики ППИ и асептической нестабильности компонентов эндопротеза. По сравнению с микробиологической диагностикой гистоморфологический способ требует наименьшего времени, в том числе в случаях подозрения на ППИ, обусловленную низковирулентным бактериальным патогеном [25–27].

Таким образом, дифференциальная диагностика между асептической нестабильностью эндопротеза и глубокой ППИ с субклиническим или бессимптомным течением является трудоемким и затратным процессом. В то же время выявление скрытой ППИ, обусловленной низковирулентными возбудителями, определяет тактику хирургического лечения пациентов и результаты последующей реабилитации, поэтому дальнейшее развитие методов диагностики инфекционного процесса в области эндопротеза сустава является перспективным направлением современной медицины и требует мультидисциплинарного подхода.

Конфликт интересов. Работа выполнена в рамках государственного задания «Оптимизация тактики диагностического поиска и лечения скрытой перипротезной инфекции области коленного сустава» (регистрационный номер АААА-А18-118020290181-3) и инициативного плана НИР «Патогенетическое обоснование новых диагностических критериев развития имплантат-ассоциированного воспаления и их прогностическое значение после первичного эндопротезирования суставов» (АААА-А18-118011790046-8) НИИТОН ФГБОУ ВО «Саратовский государственный университет им. В.И. Разумовского» Минздрава России.

Авторский вклад: написание статьи — С. П. Шпиняк, И.В. Бабушкина, Т.Д. Максюшина, Е.А. Галашина, Ю.Г. Чибрикова, А.С. Бондаренко, И.А. Норкин; утверждение рукописи для публикации — И.А. Норкин.

References (Литература)

1. Ware JE, Snow KK, Kosinski M, Gandek B. SF-36 Health Survey: Manual and interpretation guide / The Health Institute, New England Medical Center. Boston: Mass, 1993; 136 p.

2. Ware JE, Kosinski M, Keller SD. SF-36 Physical and Mental Health Summary Scales: A User's Manual / The Health Institute, New England Medical Center. Boston: Mass, 1994.

3. Bozhkova SA, Tikhilov RM, Krasnova MV, et al. Orthopedic implant-associated infection: the main etiological agents, local resistance and antimicrobial therapy recommendations. Traumatology and orthopedics of Russia 2013; 4 (70): 6–15. Russian (Божкова С. А., Тихилов Р.М., Краснова М.В. и др. Ортопедическая имплантат -ассоциированная инфекция: ведущие возбудители, локальная резистентность и рекомендации по антибактериальной терапии. Травматология и ортопедия России 2013; 4 (70): 6–15).

4. Artyukh VA, Bozhkova SA, Kochish Ayu, et al. Diagnostics and treatment of periprosthetic infection of hip joint. In: Tikhilov RM, Shubnyakov II, eds. Guidance on hip joint surgery. St. Petersburg: RIITO im. R.R. Vredena, 2015. Vol. 2, chap. 16; p. 208–57. Russian (Артюх В.А., Божкова С. А., Кочиш А.Ю. и др. Диагностика и лечение перипротезной инфекции тазобедренного сустава. В кн.: Руководство по хирургии тазобедренного сустава / под ред. Р.М. Тихилова, И.И. Шубнякова. СПб.: РНИИТО им. Р.Р. Вредена, 2015. Т. 2, глава 16; с. 208–57).

5. Bozhkova SA, Tikhilov RM, Krasnova MB, et al. Local Antimicrobial Resistance Profile as a Basis for the Choice of Antimicrobial Therapy of Staphylococcal Prosthetic Joint Infections. Clinical microbiology and antimicrobial therapy 2013;

15 (2): 115–23. Russian (Божкова С. А., Тихилов Р.М., Краснова М.В. и др. Профиль резистентности возбудителей как основа выбора эффективного антибиотика при стафилококковых инфекциях протезированных суставов. КМАХ 2013; 15 (2): 115–23).

6. Blom AW, Brown J, Taylor AH, et al. Infection after total knee arthroplasty. J Bone Joint Surg Br 2004; (86): 688–91.

7. Ivanov PP, Kornilov NN, Kulyaba TA. Surgical interventions for treatment of infected total knee arthroplasty (literature review). Department of Traumatology and Orthopedics 2017; 1 (21): 38–46. Russian (Иванов П.П., Корнилов Н.Н., Куляба Т.А. Ревизионные хирургические вмешательства при перипротезной инфекции коленного сустава (обзор литературы). Кафедра травматологии и ортопедии 2017; 1 (21): 38–46).

8. Kancherla VK, Sporer SM. Revisionary total arthroplasty of knee joint: general review. In: Revisionary arthroplasty of knee joint: guidance for doctors / ed. by D.G. Gakofsky, E.K. Hedley; transl. by N.V. Zagorodniy. M.: GEOTAR-Media, 2015. 320 p. Russian (Канчерла В.К., Спорер С. М. Ревизионная тотальная артропластика коленного сустава: общий обзор. В кн.: Ревизионное эндопротезирование коленного сустава: руководство для врачей / под ред. Д.Дж. Джакофски, Э.К. Хедли; пер. с англ. под ред. Н.В. Загороднего. М.: ГЭОТАР-Медиа, 2015; 320 с.).

9. Kulyaba TA. Revisionary arthroplasty of knee joint: DSc dis. St. Petersburg, 2012; 318 p. Russian (Куляба Т.А. Ревизионная артропластика коленного сустава: дис. … д-ра мед. наук. СПб., 2012; 318 с.)

10. Campbell MD. The management of infection in total arthroplasty of knee joint. In: Revisionary arthroplasty of knee joint: guidance for doctors / ed. by D.G. Gakofsky, E.K. Hedley; transl. by N.V. Zagorodniy. M.: GEOTAR-Media, 2015; 320 p. Russian (Кэмпбел М.Д. Борьба с инфекцией при тотальной артропластике коленного сустава. В кн.: Ревизионное эндопротезирование коленного сустава: руководство для врачей / под ред. Д.Дж. Джакофски, Э.К. Хедли; пер. с англ. под ред. Н.В. Загороднего. М.: ГЭОТАР-Медиа, 2015; 320 с.).

11. Achermann Y, Vogd M, Leunig M, et al. Improved diagnosis of periprosthetic joint infection by multiplex PCR of sonication fluid from removed implants. J Clin Microbiol 2010; 48 (4): 1208–14.

12. Bauer TW, Parvisi J, Kobatashi N, et al. Diagnosis of periprosthetic infection. J Bone Joint Surg 2006; 88 (4): 869–82.

13. Haddad FS, Sukeik M, Alazzawi S. Is single-stage revision according to a strict protocol effective in treatment of chronic knee arthroplasty infections? Clin Orthop Relat Res 2015 Jan; 473 (1): 8–14. DOI: 10.1007/s11999-014-3721-8.

14. Della Valle CJ, Sporer SM, Jacobs JJ, et al. Preoperative testing for sepsis before revision total knee arthroplasty. J Arthroplasty 2007; 22 (6 suppl. 2): 90–3.

15. Labruyere, C, Zeller V, Lhotellier L, et al. Chronic infection of unicompartmental knee arthroplasty: one-stage conversion to total knee arthroplasty. Orthop Traumatol Surg Res 2015; 101 (5): 553–7.

16. Masters JPM, Smith NA, Foguet P, et al. A systematic review of the evidence for single stage and two stage revision of infected knee replacement. BMC Musculoskelet Disord 2013; 14: 222.

17. Parkinson RW, Kay PR, Rawal AA. A case for one-stage revision in infected total knee arthroplasty? Knee 2011; 18 (1): 1–4.

18. Golub AV. Bacterial Biofilms — a New Therapeutic Target? Clinical microbiology and antimicrobial therapy 2012; 14 (1): 23–9. Russian (Голуб А.В. Бактериальные биопленки — новая цель терапии? КМАХ 2012; 14 (1): 23–9).

19. Afinogentova AG, Darovskaya EN. Microbial biofilms of wounds: status of the issue. Traumatology and orthopedics of Russia 2011; (3): 119–25. Russian (Афиногентова А.Г., Даровская Е.Н. Микробные биопленки ран: состояние вопроса. Травматология и ортопедия России 2011; (3): 119–25).

20. Parvizi J, Gerke T. Proceeding of the International Consensus Conference on periprosthetic infection. St. Petrsburg: RNIITO im. R.R. Vredena, 2014; 355 p. Russian (Парвизи Д., Герке Т. Материалы международной согласительной конференции по перипротезной инфекции / пер. с англ. под ред. д.м.н., проф. Р.М. Тихилова. СПб.: РНИИТО им. Р.Р. Вредена, 2014; 355 с.).

21. Vinkler T, Trampush A, Rents N, et al. Classification and algorithm for diagnosis and treatment of hip prosthetic joint infection. Traumatology and orthopedics of Russia 2016; (1): 33–45. Russian (Винклер Т., Трампуш А., Ренц Н. и др. Классификация и алгоритм диагностики и лечения перипротезной инфекции тазобедренного сустава. Травматология и ортопедия России 2016; (1): 33–45).

22. Segawa H, et al. Infection afer total hip arthroplasty: a retrospective study of the treatment of eighty-one infections. J Bone Joint Surg Am 1999; (81): 1434–45.

23. Tattevin, P, Cremieux AC, Pottier P, et al. Prosthetic joint infection: when can prosthesis salvage be considered. Clin Infect Dis 1999; (29): 292–5.

24. Zahar A. Kendoff DO, Klatte TO, et al. Can good infection control be obtained in one-stage exchange of the infected TKA to a rotating hinge design? 10-year results. Clin Orthop Relat Res 2016; 474 (1): 81–7.

25. Nikolaev NS, Borisova LV, Pchelova NN, et al. Practical recommendations concerning diagnostics of implant-associated infection in the course of endoprosthetics of large joints under modern conditions. Medical almanac 2016; 3 (43): 40–5. Russian (Николаев Н.С., Борисова Л.В., Пчелова Н.Н. и др. Практические рекомендации по диагностике имплантат-ассоциированной инфекции при эндопротезировании крупных суставов в современных условиях. Медицинский альманах 2016; 3 (43): 40–5).

26. Pavlov VV, Sadovoj MA, Prokhorenko VM. Modern aspects of diagnostic and surgical treatment of patients with hip periprosthetic infection (review). Traumatology and orthopedics of Russia 2015; 1 (75): 116–28. Russian (Павлов В.В., Садовой М.А., Прохоренко В.М. Современные аспекты диагностики и хирургического лечения пациентов с перипротезной инфекцией тазобедренного сустава (обзор литературы). Травматология и ортопедия России 2015; 1 (75): 116–28).

27. Rosenberg A. Preventing Infection in TKA. AAOS 2005.

УДК 617–089.844:617.3:611.711.5:616–001 Оригинальная статья

ДОРЗАЛЬНАЯ КОРРЕКЦИЯ ГРУБЫХ ПОСТТРАВМАТИЧЕСКИХ ДЕФОРМАЦИЙ ГРУДНОГО ОТДЕЛА ПОЗВОНОЧНИКА ПРИ ПОЗВОНОЧНО-СПИННОМОЗГОВОЙ ТРАВМЕ

А. Е. Шульга *— НИИ травматологии, ортопедии и нейрохирургии ФГБОУ ВО «Саратовский ГМУ им. В. И. Разумовского» Минздрава России, научный сотрудник отдела инновационных проектов в нейрохирургии и вертебрологии, кандидат медицинских наук;* ***В. В. Зарецков*** *— НИИ травматологии, ортопедии и нейрохирургии ФГБОУ ВО «Саратовский ГМУ им. В. И. Разумовского» Минздрава России, ведущий научный сотрудник отдела инновационных проектов в нейрохирургии и вертебрологии, доктор медицинских наук;* ***С. В. Лихачев*** *— НИИ травматологии, ортопедии и нейрохирургии ФГБОУ ВО «Саратовский ГМУ им. В. И. Разумовского» Минздрава России, старший научный сотрудник отдела инновационных проектов в нейрохирургии и вертебрологии, кандидат медицинских наук;* ***А. А. Смолькин*** *— НИИ травматологии, ортопедии и нейрохирургии ФГБОУ ВО «Саратовский ГМУ им. В. И. Разумовского» Минздрава России, врач-нейрохирург нейрохирургического отделения.*

DORSAL CORRECTION OF RIGID POSTTRAUMATIC DEFORMITIES OF THORACIC SPINE IN SPINAL CORD INJURY

A. E. Shul'ga — *Scientific Research Institute of Traumatology, Orthopedics and Neurosurgery of Saratov State Medical University n.a. V. I. Razumovsky, Department of Neurosurgical and Vertebrological Innovations, Research Assistant, Candidate of Medical Sciences;* ***V. V. Zaretskov*** *— Scientific Research Institute of Traumatology, Orthopedics and Neurosurgery of Saratov State Medical University n.a. V. I. Razumovsky, Department of Neurosurgical and Vertebrological Innovations, Leading Research Assistant, Doctor of Medical Sciences;* ***S. V. Likhachev*** *— Scientific Research Institute of Traumatology, Orthopedics and Neurosurgery of Saratov State Medical University n.a. V. I. Razumovsky, Department of Neurosurgical and Vertebrological Innovations, Senior Research Assistant, Candidate of Medical Sciences;* ***A. A. Smolkin*** *— Scientific Research Institute of Traumatology, Orthopedics and Neurosurgery of Saratov State Medical University n.a. V. I. Razumovsky, Neurosurgeon of Neurosurgery Department.*

Дата поступления — 24.08.2018 г. Дата принятия в печать — 06.09.2018 г.

Шульга А. Е., Зарецков В. В., Лихачев С. В., Смолькин А. А. **Дорзальная коррекция грубых посттравматических деформаций грудного отдела позвоночника при позвоночно-спинномозговой травме. Саратовский научно-медицинский журнал 2018; 14 (3): 611–617.**

Цель: анализ результатов дорзальных корригирующих операций у пациентов с грубыми посттравматическими деформациями грудного отдела позвоночника, сопровождающихся повреждением спинного мозга. *Материал и методы*. В работе проанализированы результаты транспедикулярной фиксации, выполненной из заднего срединного доступа 28 пациентам в возрасте 34,5±19,5 года с грубыми посттравматическими деформациями грудного отдела позвоночника, среди которых было 12 пострадавших с острой травмой (1-я группа), 16 — с застарелыми деформациями (2-я группа). Результаты оценивали по выраженности неврологического дефицита, интенсивности боли, степени коррекции деформации, а также показателям качества жизни больных. *Результаты*. Изменений неврологического дефицита в обеих группах больных достигнуто не было, однако удалось осуществить достаточную коррекцию деформации позвоночника. У больных 1-й группы интенсивность болевого синдрома соответствовала 6,0 (5,3–7,8) балла, функциональная активность 46,5 (42,5–49,8) балла; через 12 месяцев интенсивность боли соответствовала 0,0 (0,0–1,0) балла; функциональная активность 82,0 (79,0–86,0) балла. У больных 2-й группы удалось в значительной степени уменьшить интенсивность болевого синдрома (уменьшение ВАШ с 6,0 (4,0–7,0) балла до 1,0 (0,0–2,0) балла), что, в свою очередь, позволило провести максимально раннюю адаптацию больных в сидячем положении и тем самым увеличить их мобильность и функциональную независимость (уменьшение FIM с 70,0 (65,0–76,0) балла до 92,0 (89,0–95,0) баллав). *Заключение*. Одномоментные дорзальные хирургические вмешательства у пациентов с грубыми деформациями грудного отдела позвоночника позволяют как в остром, так и в позднем периоде травмы восстановить его нормальную ось и надежно стабилизировать поврежденные позвоночно-двигательные сегменты.

Ключевые слова: дорзальная коррекция, грубые посттравматические деформации, позвоночник, грудной отдел, позвоночно-спинномозговая травма.

Shul'ga AE, Zaretskov VV, Likhachev SV, Smolkin AA. **Dorsal correction of rigid posttraumatic deformities of thoracic spine in spinal cord injury. Saratov Journal of Medical Scientific Research 2018; 14 (3): 611–617.**

Aim: the analysis of the outcomes of dorsal remedial operation in patients with rigid posttraumatic deformities in thoracic spine accompanied by spinal cord injury. *Material and Methods.* We analyzed surgical outcomes of transpedicular anchorage of 28 patients aged 34.5±19.5 with rigid posttraumatic deformities of thoracic spine: 12 patients with acute injury (1st group), 16 patients with long-term deformities (2nd group). The results were estimated by the severity of neurological deficit, pain intensity, the grade of deformity correction as well as by the LQ indexes. All interventions were performed from lateral medial approach with transpedicular anchorage. *Results.* There were no changes of neurological deficit in both patient groups, however we managed to obtain sufficient spine deformity correction. Pain intensity in patients of 1st group was 6.0 (5.3–7.8), function — 46.5 (42.5–49.8); 12 months postsurgically pain intensity corresponded to the score of 0.0 (0.0–0.1); function — 82.0 (79.0–86.0). The intensity of pain syndrome was significantly reduced in 2nd group patients (VAS reduced from 6.0 (4.0–7.0) to 1.0 (0.0–2.0), which in turn allowed for earliest rehabilitation of patients in sedentary position, thus increasing their mobility and functional independence (FIM increased from 70.0 (65.0–76.0) to 92.0 (89.0–95.0). *Conclusion.* Single-step dorsal surgical interventions in patients with rigid deformities of thoracic spine allow restoring normal spinal column axis, performing reconstruction of spinal cord column and safely stabilize injured locomotor segments both in acute and in late periods of spinal cord injury.

Key words: dorsal correction, rigid posttraumatic deformities, spine, thoracic spine, spine and spinal cord injury.

Введение. Травма грудного отдела позвоночника нередко сочетается с повреждением спинного мозга [1]. Согласно литературным данным, у 22–34 % пострадавших имеется неврологический дефицит той или иной степени выраженности [2]. Высокоэнергетическая травма подразумевает многоплоскостное чрезмерное воздействие, которое нередко приводит к формированию грубых деформаций позвоночного столба, часто с полным нарушением его анатомической оси [3]. При данном типе повреждения грудно-

Ответственный автор — Шульга Алексей Евгеньевич
Тел.: +7 (960) 3437988
E-mail: doc.shulga@yandex.ru

го отдела позвоночника спинной мозг подвергается тяжелой, а нередко необратимой травме с крайне неблагоприятным прогнозом на восстановление его проводниковой функции [4]. Положительными результатами реабилитации этих пациентов в первую очередь принято считать максимально раннюю активизацию в сидячем положении и отсутствие болевого синдрома [5]. В данных условиях оптимальным исходом хирургического лечения является функциональная состоятельность позвоночного столба, которая обеспечивается адекватной коррекцией деформации и стабильной металлофиксацией [6].

В настоящее время имеется несколько основных методов хирургической коррекции грубых посттравматических деформаций позвоночника. Выбор того или иного способа операции в значительной степени зависит от прошедшего с момента повреждения срока [7]. Если при острой травме порой можно обойтись одноэтапной коррекцией, то ригидные деформации требуют комбинированного подхода с обязательным использованием мобилизирующих вмешательств [8]. Разумеется, решить все перечисленные задачи проще всего в остром периоде, однако нередко сопутствующие тяжелые повреждения не позволяют осуществить полный объем хирургического лечения либо вообще не дают возможности выполнить вмешательство [9]. В связи с этим представляется немаловажным вопрос минимизации травматичности операций у пациентов с острой позвоночно-спинномозговой травмой [10]. Следует также отметить, что реконструктивные вмешательства по поводу застарелых деформаций грудного отдела позвоночника являются источником значительной интраоперационной травмы, особенно для ослабленных «спинальных» больных [11]. В большей мере это касается операций из вентрального доступа, выполнение которых может быть весьма затруднительно в связи с явлениями фиброторакса. Кроме того, имеется высокий риск послеоперационных осложнений со стороны плевральной полости, учитывая гиподинамию пострадавших.

Таким образом, способ коррекции посттравматических деформаций грудного отдела позвоночника, сопровождающихся травмой спинного мозга, должен сочетать возможность полноценного восстановления опорной функции позвоночного столба с наименьшей травматичностью вмешательства [12]. К наиболее оптимальным методам хирургического лечения данной категории больных можно отнести одномоментные корригирующие операции из заднего доступа [13]. В литературных источниках последних лет все чаще встречаются публикации, посвященные использованию дорзальной коррекции, а также различных видов сегментарных вертебротомий у пациентов с тяжелыми повреждениями грудного отдела позвоночника [14, 15]. Однако обращает на себя внимание ряд дискутабельных вопросов, связанных с характером и объемом дорзальных вмешательств у больных с острой и застарелой травмой.

Цель: анализ результатов дорзальных корригирующих операций у пациентов с грубыми посттравматическими деформациями грудного отдела позвоночника, сопровождающихся повреждением спинного мозга.

Материал и методы. В работе проанализированы результаты хирургического лечения 28 пациентов в возрасте 34,5±19,5 года (18 мужчин, 10 женщин) с грубыми деформациями грудного отдела позвоночника, полученными в результате высокоэнергетической травмы (ДТП и падение с высоты). В зависимости от сроков, прошедших с момента повреждения позвоночного столба, пострадавшие подразделены на две группы: 1-я группа включала пациентов с острой травмой (срок до 14 суток; 12 больных); 2-я группа вмещала больных с застарелыми деформациями (срок от 15 суток и более; 16 пациентов).

При поступлении изучались жалобы и анамнез, а также исследовались соматический, неврологический и ортопедический статусы пострадавших. Для характеристики типа повреждения позвонков и выраженности неврологической симптоматики использовалась стандартная классификация AO Spine (AO spine injury classification system) [16]. Интенсивность болевого синдрома оценивалась по визуально-аналоговой шкале (ВАШ). Качество жизни пациентов до и после оперативного вмешательства исследовалось при помощи шкалы FIM [17].

Всем пострадавшим выполнены обзорная рентгенография, а также КТ-исследование в динамике, при интерпретации которых учитывались величина грудного (ТК) и локального кифоза (Coob), степень дислокации позвонков, характер деформации позвоночного канала и структура костного блока.

Медиана срока давности травмы у пациентов 1-й группы составила 6,5 (3,0–9,7) суток. У всех диагностированы кифотические деформации грудного отдела позвоночника [18] с дислокационным компонентом и тотальной неврологической симптоматикой: тип CN4M0 (4 пациента — 33,3%), C (A3) N4M0 (3 больных — 25,0%), C (A4) N4M0 (5 пациентов — 47,3%). Степень грудного кифоза варьировалась от 44 до 73° (Me 61,5°; 49,0–67,0°); локального — от 26 до 56° (Me 34,5°; 28,5–39,5°). Компрессия спинного мозга обусловлена смещением позвонков, нередко в комбинации с мигрировавшими в позвоночный канал костными отломками. Выраженность сдвигового компонента колебалась от 1/4 до полного диаметра тела смежного позвонка. Хирургические вмешательства у больных данной группы выполняли из дорзального доступа. С этой целью осуществлялся срединный доступ и скелетировались задние структуры грудного отдела позвоночного столба необходимой протяженности. Далее под контролем С-дуги в тела позвонков, смежных с поврежденным сегментом, устанавливались транс- или экстрапедикулярно винты конструкции, при этом во всех случаях соблюдался принцип полисегментарности. Следующим этапом резецировалась дуга и суставные отростки на уровне травмы. После коррекции деформации позвоночника выполнялся монтаж системы с одной стороны, а с противоположной осуществлялась костотрансверзэктомия с доступом к боковой поверхности тела поврежденного позвонка, которое субтотально резецировалось с декомпрессией спинного мозга (при необходимости). Завершали операции вентральным опорным корпородезом одним из видов эндофиксаторов либо межтеловым спондилодезом (в случае вывиха) и окончательным монтажом системы. В случае грубых «штыкообразных» деформаций и неэффективности репозиции первым этапом выполнялась резекция предлежащего позвонка.

Пострадавшие 2-й группы обращались в связи с функциональной несостоятельностью позвоночника в результате выраженного болевого синдрома и невозможности полноценного самообслуживания в сидячем положении. Медиана срока давности травмы у пациентов 2-й группы составила 19,0 (10,5–29,3) месяца. В остром периоде травмы прооперированы 7 пациен-

тов, у 5 из них применялась дорзальная металлофиксация по поводу повреждений типа B2 (A4) N4M0 (2 пациента — 12,5%), C (A3) N4M0 (1 больной — 6,3%) и C (A4) N4M0 (2 пациента — 12,5%), а двоим пострадавшим (12,5%) выполнена ляминофасетэктомия без последующей стабилизации позвоночного столба (тип травмы B2 (A4) N4M0). У 9 больных ригидные деформации сформировались на фоне неоперированных повреждений грудного отдела позвоночника типа CN4M0 (1 пациент — 6,3%), C (A3) N4M0 (3 больных — 18,8%), C (A4) N4M0 (4 больных — 25,0%) и B2 (A4) N4M0 (1 пациент — 6,3%). Величина грудного кифоза у пациентов 2-й группы варьировалась от 51 до 76° (Me 65,5°; 60,0–69,5°); локального от 28 до 49° (Me 34,0°; 30,0–41,5°). Во всех случаях наблюдался дислокационный компонент различной степени выраженности. Хирургические вмешательства у данной группы больных также выполнялись из заднего срединного доступа с использованием транспедикулярной фиксации. Однако в отличие от операций по поводу острой травмы во главу угла ставился этап мобилизации позвоночных сегментов на вершине деформации. Релиз осуществлялся посредством костной резекции, объем которой зависел прежде всего от характера деформации и протяженности зоны анкилоза. Данные манипуляции выполняли из заднебокового доступа после ляминофасетэктомии и двусторонней костотрансверзэктомии. Поврежденный позвонок (позвонки) полностью либо частично резецировался с формированием циркулярного дефекта, после чего устранялись кифотическая и сдвиговая деформации позвоночника. В результате коррекции зона резекции полностью закрывалась (укорачивающая вертебротомия) или оставался промежуток между фрагментами позвоночного столба, в который устанавливался опорный эндофиксатор. Операцию завершали окончательным монтажом системы и задним спондилодезом.

В послеоперационном периоде все пациенты получили курс стандартного восстановительного лечения с этапной активизацией и адаптацией к креслу-каталке. Для оценки ближайших (до 1 года) и отдаленных (1 год и более) результатов хирургического лечения проводились рентгенологическое обследование (спондилография и КТ-исследование) и анкетирование больных (ВАШ и FIM) в сроки 3, 6, 12 и более месяцев.

Статистический анализ полученных данных проведен с помощью с помощью программы IBM SPSS Statistics 22.0. Оценка нормальности распределения делалась с использованием критерия Колмогорова — Смирнова и Шапиро — Уилка. Для большинства параметров выявлено ненормальное распределение, поэтому для представления итоговых количественных данных использовали медиану и квартили. Сравнение параметров в группах до и после операции проводили с использованием критерия Уилкоксона. Достоверным считали отличия при $p<0,05$.

Результаты. При изучении результатов хирургического лечения пациентов использовались показатели, наиболее объективно характеризующие качество реабилитации пострадавших. К таковым мы отнесли степень коррекции деформации, интенсивность болевого синдрома и функциональную активность пациентов до и после операции, а также объем интраоперационной кровопотери и продолжительность вмешательства.

Во всех случаях хирургического лечения пациентов 1-й группы удалось достичь удовлетворительной коррекции деформации. В частности, локальный посттравматический кифоз устранен в среднем с 34,5° (28,5–39,5°) до 3,0° (2,3–4,7°), наряду с грудным патологическим кифозом, величина которого уменьшилась с 61,5° (49,0–67,0°) до 26,5° (20,5–27,8°). У всех пострадавших восстановлена правильная анатомическая ось позвоночного столба за счет редукции дислоцированных позвонков. Данный интраоперационный маневр позволил также полностью ликвидировать компрессию спинного мозга, обусловленную изолированными вывихами (4 из 12 пациентов — 33,3%). В случае переломовывихов (8 из 12 пациентов — 66,7%) реконструкция позвоночного канала выполнялась посредством резекции костных фрагментов поврежденного позвонка до (2 из 12 пациентов — 16,7%) или после (6 из пациентов — 50,0%) трансляции смещенного позвонка. Тяжесть травмы спинного мозга определялась визуально после его декомпрессии. Более чем в половине случаев (7 из 12 пациентов — 58,3%) отмечено тотальное анатомическое повреждение спинного мозга, причем у 3 пациентов с полным разрывом твердой мозговой оболочки (ТМО) и формированием культей, а в 4 наблюдениях имело место грубое размозжение оболочек и мозгового вещества. У пяти пострадавших неврологическая симптоматика обусловлена ушибом либо частичным повреждением спинного мозга. Интраоперационная кровопотеря составила в среднем 925,0 (762,5–1275,0) мл при продолжительности вмешательства 212,5 (186,3–277,5) мин. Из ранних послеоперационных осложнений, непосредственно связанных с вмешательством, следует отметить у одного пострадавшего явления плеврита, возникшего вследствие интраплевральной аспирации содержимого раны через поврежденную плевру. Больному выполнено дренирование плевральной полости, и на фоне антибактериальной терапии данное осложнение было купировано в течение 4 суток. В остальных случаях раны зажили первичным натяжением, больные адаптированы к сидячему положению и выписаны на 14,0 (12,5–16,0) сутки. Осмотр и рентгенологическое обследование пациентов в ближайшем и отдаленном периодах наблюдения не выявили значимой потери исходно достигнутой коррекции. Контрольное КТ-исследование через 12 месяцев подтвердило формирование полноценных костно-металлических блоков на уровне вентрального спондилодеза у всего обследуемого контингента больных. Исследование интенсивности болевого синдрома и функциональной активности пострадавших до операции (ВАШ: 6,0 (5,3–7,8) балла; FIM: 46,5 (42,5–49,8) балла) и через 12 месяцев (ВАШ: 0,0 (0,0–1,0) балла; FIM: 82,0 (79,0–86,0) балла) после вмешательства объективно указывает значимое на улучшение качества жизни пациентов (рис. 1*А* и 1*Б*).

Хирургические вмешательства у пострадавших 2-й группы, учитывая ригидный характер деформаций, носили более травматичный характер, что во многом объясняется увеличением продолжительности операций (290,5; 266,3–357,5 мин) и интраоперационной кровопотери (1050,0; 950,0–1450,0 мл). Однако, несмотря на сложность данной патологии, у всех пациентов получены удовлетворительные результаты коррекции как локального с 34,0° (30,0–41,5°) до 4,5° (3,3–6,8°), так и грудного кифоза с 65,5° (60,0–69,5°) до 25,5° (20,5–33,0°). Кроме того, в первую очередь благодаря скрупулезному выполнению этапа мобилизации у большинства больных

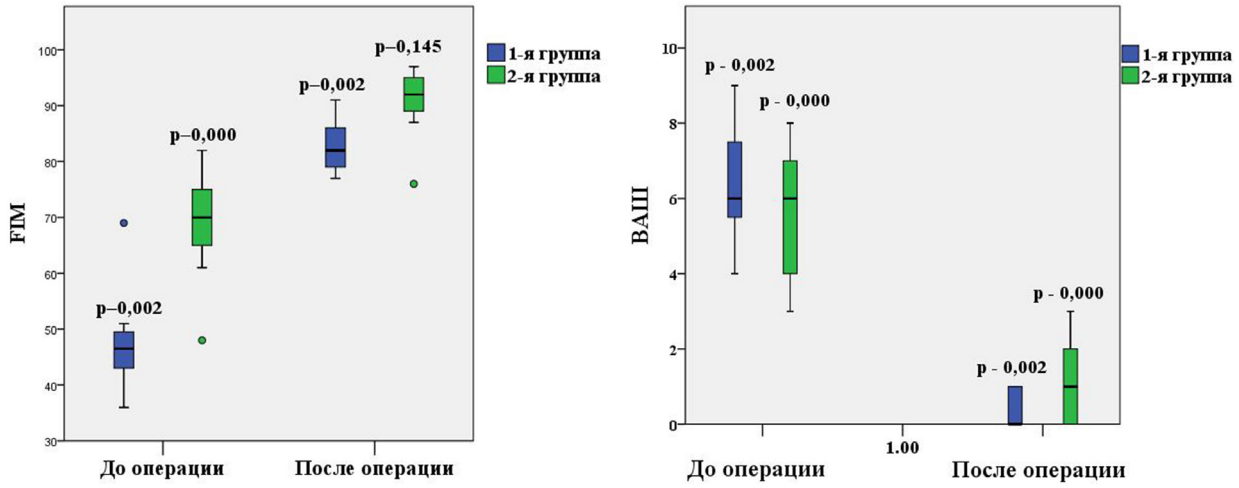

А Б

Рис. 1. Результаты анкетирования пациентов до и после операции: *А* — по шкале FIM; *Б* — по шкале ВАШ

(11 из 16 пациентов — 68,8%) полностью устранен сдвиговый компонент деформации при помощи редукционного маневра. Однако у 5 из 16 пациентов (31,3%) восстановить правильную анатомическую ось позвоночника удалось только за счет экстирпации смежного позвонка (позвонков). Данный факт во многом характеризует грубые ригидные деформации грудного отдела позвоночника, при которых для достижения положительного результата нередко приходилось значительно увеличивать объем костной резекции, в частности с целью качественной реконструкции позвоночного канала. Выполненная таким образом декомпрессия спинного мозга подтвердила наличие полного его анатомического повреждения у 6 из 16 пациентов (37,5%) и формирования на этом уровне единого рубцового конгломерата культей дурального мешка с окружающими костными фрагментами и мягкими тканями. У 10 из 16 пациентов (62,5%) отмечена выраженная фиброзная дегенерация спинного мозга и его оболочек, в виде грубых импрессий на дуральном мешке, не расправившихся после реконструкции позвоночного канала. В раннем послеоперационном периоде у двух пострадавших инфицировалась гематома в области хирургического вмешательства. Данное осложнение было купировано посредством ревизионного вмешательств с санацией полости раны, промывного дренирования и антибиотикотерапии, что увеличило срок пребывания этих больных в стационаре на 5–6 дней. Остальные 14 пациентов после стандартного курса реабилитации и заживления раны первичным натяжением выписаны в стандартные сроки. Медиана продолжительности госпитализации составила 16,0 (14,3–17,0) суток. В результате хирургического лечения 16 пострадавших с ригидными деформациями грудного отдела позвоночника удалось в значительной степени уменьшить интенсивность болевого синдрома (уменьшение ВАШ с 6,0 (4,0–7,0) балла до 1,0 (0,0–2,0) балла), что, в свою очередь, позволило провести максимально раннюю адаптацию больных в сидячем положении и тем самым увеличить их мобильность и функциональную независимость (уменьшение FIM с 70,0 (65,0–76,0) балла до 92,0 (89,0–95,0) балла) (см. рис. 1*А* и 1*Б*). В отдаленном периоде наблюдения ни у одного из пострадавших данной группы не отмечено потери коррекции, что, наряду с формированием удовлетворительных костно-металлических блоков (КТ-исследование через 12 месяцев), характеризует адекватность стабилизации позвоночного столба.

Следует отметить, что в неврологическом статусе пациентов обеих групп отсутствовала какая-либо динамика после операции, причем во всех периодах наблюдения после нее.

Обсуждение. Грубые посттравматические деформации грудного отдела позвоночного столба — это результат высокоэнергетической травмы, которая наряду с повреждениями позвоночника нередко является причиной тяжелых патологических состояний и тем самым значительно ограничивает возможности хирургов. Однако если соматический статус пострадавшего не мешает выполнить оперативное вмешательство, то необходимо в одну хирургическую сессию решить все основные задачи. Наиболее оправданным в данной ситуации, на наш взгляд, является задний срединный доступ, который позволяет осуществить манипуляции одновременно на дорзальных и вентральных структурах позвоночного столба, исключая при этом травматичные полостные операции. В остром периоде травмы задняя полисегментарная фиксация позвоночника и ряд стандартных репозиционных маневров дают возможность корригировать как кифотический, так и дислокационный компонент деформации, не подвергая при этом металлоконструкцию и окружающие ткани чрезмерному напряжению. Немаловажным является тот факт, что последующая резекция поврежденного позвонка или межпозвоночного диска выполняется в анатомически правильном и «удобном» положении позвоночника. Исключение составляют грубые «штыкообразные» деформации, при которых фрагменты «разорванного» позвоночного столба разнонаправленно дислоцируются вдоль вертикальной оси с захождением друг за друга по длиннику. В подобных случаях более целесообразна резекция предлежащего позвоночного сегмента с последующей редукцией краниального фрагмента и сегментарным укорочением позвоночного столба (рис. 2).

Данная хирургическая тактика позволяет избежать излишнего дистракционного усилия, а также предупреждает ряд нежелательных осложнений, связанных с повреждением плевры и сосудов. Как показало проведенное исследование у 10 из 12 пациентов (83,3%) с острой травмой грудного от-

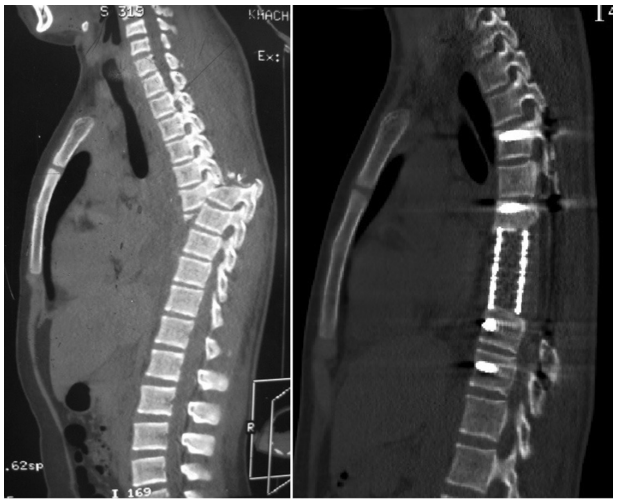

Рис. 2. КТ-исследование позвоночника больного Х. до операции и через 12 месяцев после вмешательства

Рис. 3. КТ-исследование позвоночника больного И. до операции и через 12 месяцев после вмешательства

дела позвоночника все компоненты деформации устранены первым этапом при помощи дорзального инструментария и только у 2 из 12 пациентов (16,7 %) потребовалась предварительная резекция позвонков. Несмотря на полноценную реконструкцию позвоночного канала и декомпрессию спинного мозга, динамики неврологического статуса у данной группы больных в отдаленном периоде наблюдения не отмечено, поэтому можно сказать, что операции в большей степени носили ортопедический характер. В связи с этим использование одномоментных дорзальных операций позволило значительно сократить травматичность вмешательств, что, наряду с надежной стабилизацией грудного отдела позвоночного столба в исправленном положении, дало возможность приступить к максимально ранней активизации пациентов.

Основными причинами обращения пострадавших с грубыми ригидными деформациями грудного отдела позвоночного столба в позднем периоде «спинальной» травмы являются болевой синдром и тяжелая функциональная несостоятельность позвоночника. При планировании хирургического лечения данного контингента необходимо учитывать ослабленное состояние больных, а также возможные сопутствующие осложнения, связанные с трофическими нарушениями и гиподинамией. Кроме того, следует принимать во внимание, что на уровне повреждения грудного отдела, наряду с формированием циркулярного костного блока, запускается фиброзный процесс, в который вовлекаются все окружающие позвоночный столб структуры, в том числе грудная клетка и кровеносные сосуды. Таким образом, в этих случаях требуется устранить деформацию позвоночника, жестко фиксированную циркулярным костно-фиброзным блоком у пациентов, ослабленных травматической болезнью спинного мозга с сомнительным прогнозом, на положительную неврологическую динамику. В данных условиях выбранное оперативное вмешательство должно быть наименее травматичным и позволяющим решить основные ортопедические задачи, в частности провести адекватную коррекцию деформации с последующей надежной стабилизацией позвоночного столба. По всей видимости, наиболее предпочтительным, учитывая перечисленные условия, является дорзальный доступ. Во-первых, существующие на сегодняшний день методики мобилизирующих сегментарных вертебротомий позволяют резецировать из заднего доступа участок позвоночного столба необходимой протяженности. Во-вторых, дорзальный инструментарий обладает большими репозиционными возможностями по сравнению с вентральным. В-третьих, выполнение переднего доступа в отдаленном периоде травмы, учитывая сопутствующие повреждения грудной клетки и последующую облитерацию плевральной полости, может быть затруднительно. Кроме того, само использование полостной хирургии у «спинальных» больных чревато различными осложнениями, которые могут значительно усугубить и без того тяжелое состояние пострадавших. Говоря об особенностях дорзальной хирургической коррекции ригидных посттравматических деформаций грудного отдела позвоночника, в первую очередь необходимо остановиться на мобилизирующих вертебротомиях. Именно этим отличается хирургия застарелых повреждений от острой травмы. Остеотомия на вершине деформации является ключевым моментом вмешательства. Объем вентральной резекции определяется индивидуально и в зависимости от характера деформации может ограничиваться диском либо захватывать смежный позвонок (позвонки). Кроме того, учитывая циркулярный характер сегментарного анкилоза, полностью удаляются задние опорные структуры. Основная задача данного этапа операции: достижение мобильности на уровне повреждения, после чего возможно устранение многокомпонентных деформаций с последующим спондилодезом (рис. 3).

Репозиционные маневры (в первую очередь дистракция) при застарелой травме грудного отдела позвоночника часто сопряжены с чрезмерным натяжением рубцово-измененных мягких тканей. В такой ситуации имплантируемые стабилизирующие системы подвергаются значительной нагрузке, а также имеется риск повреждения кровеносных и лимфатических сосудов, вовлеченных в фиброзный процесс. Наиболее оптимальным способом восстановления нормальной оси позвоночного столба является трансляция дислоцированного фрагмента позвоночника без восстановления высоты поврежденного сегмента (укорачивающая сегментарная вертебротомия). Иногда возникают ситуации, когда выраженный фиброз паравертебральных структур, в первую очередь грудной клетки, резко ограничи-

вает возможности трансляционного маневра. Чаще всего это происходит в результате сопутствующей массивной травмы грудной клетки, например при грубых ригидных «штыкообразных» деформациях, а также во время ревизионных вмешательств. В подобной ситуации восстановление правильного сагиттального профиля грудного отдела позвоночника должно осуществляться за счет увеличения объема костной резекции, в частности экстирпации смежных позвонков. Данный вариант операции применен у 5 из 16 пострадавших (31,3%). У 11 из 16 пациентов (68,8%) выполнен репозиционный маневр, причем у 6 пациентов его удалось завершить без потери высоты поврежденного сегмента, а 5 больным произведена укорачивающая вертебротомия. Вне зависимости от способа хирургического лечения у всех 16 пациентов восстановлена нормальная ось позвоночного столба. Стабильность фиксации подтвердил контрольный осмотр больных через 12 месяцев после операции. Удовлетворительные показатели коррекции деформации, а также положительный результат функциональной реабилитации свидетельствуют о правомерности использования описанного алгоритма планирования вмешательств у пострадавших с ригидными посттравматическими деформациями грудного отдела позвоночника.

Из возможных интраоперационных осложнений мы столкнулись только с перфорацией плевры осколком ребра, которая, по всей видимости, произошла непосредственно в момент получения травмы. Ранние послеоперационные осложнения были представлены раневыми последствиями инфекционного характера, частота их не превышала таковые по данным литературы [18, 19].

Заключение. Одномоментные дорзальные хирургические вмешательства у пациентов с грубыми деформациями грудного отдела позвоночника позволяют как в остром, так и в позднем периоде травмы восстановить его нормальную ось и надежно стабилизировать поврежденные позвоночно-двигательные сегменты.

Конфликт интересов. Работа выполнена в рамках государственного задания НИИТОН ФГБОУ ВО «Саратовский государственный медицинский университет им. В.И. Разумовского» Минздрава России «Разработка технологии хирургической реконструкции при нестабильных повреждениях грудопоясничного отдела позвоночника на основе биомеханического моделирования». Регистрационный номер АААА-А18-118020290179-0.

Авторский вклад: концепция и дизайн исследования, получение и обработка данных, анализ и интерпретация результатов, написание статьи — А.Е. Шульга, В.В. Зарецков, С. В. Лихачев, А.А. Смолькин; утверждение рукописи для публикации — В.В. Зарецков.

References (Литература)

1. Norkin IA, Baratov AV, Fedonnikov AS, et al. The significance of medical and social parameters of spinal damages in the specialized health care organization. Spine surgery 2014; (3): 95–100. Russian (Норкин И.А., Баратов А.В., Федонников А.С. и др. Значимость анализа медико-социальных параметров травм позвоночника в организации специализированной медицинской помощи. Хирургия позвоночника 2014; (3): 95–100).

2. Shulga AE, Norkin IA, Ninel VG, et al. Contemporary views on the pathogenesis of trauma to the spinal cord and peripheral nerve trunks. Neuroscience and Behavioral Physiology 2015; 45 (7): 811–9.

3. Shul'ga AE, Zaretskov VV, Korshunova GA, et al. Surgical treatment of gross posttraumatic deformations in thoracic spine. Pediatric Traumatology, Orthopaedics, and Reconstructive Surgery 2017; 5 (3): 80–6. Russian (Шульга А.Е., Зарецков В.В., Коршунова Г.А. и др. Хирургическая коррекция грубой посттравматической деформации грудного отдела позвоночника. Ортопедия, травматология и восстановительная хирургия детского возраста 2017; 5 (3): 80–6).

4. Siebert JR, Eade AM, Osterhout DJ. Biomaterial approaches to enhancing neurorestoration after spinal cord injury: strategies for overcoming inherent biological obstacles. Biomed Res Int 2015; 2015: 752–5.

5. Baindurashvili AG, Vissarionov SV, Aleksandrovich YuS, Pshenisnov KV. Spinal cord injury in children. St. Petersburg: Onli-press, 2016; 88 p. Russian (Баиндурашвили А.Г., Виссарионов С. В., Александрович Ю.С., Пшенисное К.В. Позвоночно-спинномозговая травма у детей. СПБ: Онли-пресс 2016; 88 с.).

6. Tomilov AB, Kuznetsova NL. Orthopedic correction of posttraumatic spinal deformities. Genij Ortop 2012; (1): 60–3. Russian (Томилов А.Б., Кузнецова Н.Л. Ортопедическая коррекция посттравматических деформаций позвоночника. Гений ортопедии 2012; (1): 60–3).

7. Shulga AE, Zaretskov VV, Ostrovsky VV, et al. Towards the causes of secondary post-traumatic deformations of thoracic and lumbar spine. Saratov Journal of Medical Scientific Research 2015; 11 (4): 570–75. Russian (Шульга А.Е., Зарецков В.В., Островский В.В. и др. К вопросу о причинах развития вторичных посттравматических деформаций грудного и поясничного отделов позвоночника. Саратовский научно-медицинский журнал 2015; 11 (4): 570–75).

8. Zaretskov VV, Arsenievich VB, Likhachev SV, et al. A clinical case study of long-term injury of the thoracic and lumbar spine. Pediatric Traumatology, Orthopaedics, and Reconstructive Surgery 2016; 4 (2): 61–6. Russian (Зарецков В.В., Арсениевич В.Б., Лихачев С. В. и др. Застарелое повреждение переходного грудопоясничного отдела позвоночника. Ортопедия, травматология и восстановительная хирургия детского возраста 2016; 4 (2): 61–6).

9. Shulga AE, Zaretskov VV, Bogomolova NV, et al. Differentiated approach to surgical treatment of patients with rigid posttraumatic deformities of thoracic and lumbar spine. Saratov Journal of Medical Scientific Research 2017; 13 (3): 772–9. Russian (Шульга А.Е., Зарецков В.В., Богомолова Н.В. и др. Дифференцированный подход к хирургическому лечению больных с ригидными посттравматическими деформациями грудного и поясничного отделов позвоночника. Саратовский научно-медицинский журнал 2017; 13 (3): 772–9).

10. Cecchinato R, Berjano P, Damilano M, Lamartina C. Spinal osteotomies to treat post-traumatic thoracolumbar deformity. Eur J Orthop Surg Traumatol 2014; 24 (1): 31–7.

11. Ryabykh SO, Khomchenkov MV, Savin DM. Vertebral column resection technique to treat sequelae of severe spine and spinal cord injury. Spine surgery 2013; (4): 13–6. Russian (Рябых С. О., Хомченков М.В., Савин Д.М. Использование техники VCR при лечении последствий тяжелой позвоночно-спинномозговой травмы. Хирургия позвоночника 2013; (4): 13–6).

12. Mayer M, Ortmaier R, Koller H, et al. Impact of sagittal balance on clinical outcomes in surgically treated T12 and L1 burst fractures: analysis of long-term outcomes after posterior-only and combined posteroanterior treatment. Biomed Res Int 2017; 2017: 1568258.

13. Vissarionov SV, Drozdetsky AP, Kokushin DN, Belyanchikov SM. Surgical treatment of a patient with fracture-dislocation in the thoracic spine. Spine surgery 2011; (3): 21–5. Russian (Виссарионов С. В., Дроздецкий А.П., Кокушин Д.Н., Белянчиков С. М. Оперативное лечение пациентки с переломовывихом в грудном отделе позвоночника. Хирургия позвоночника 2011; (3): 21–5).

14. Obeid I, Laouissat F, Vital JM. Asymmetric T5 Pedicle Subtraction Osteotomy (PSO) for complex posttraumatic deformity. Eur Spine J 2013; 22 (9): 2130–5.

15. Gum JL, Carreon LY, Buchowski JM, et al. Utilization trends of pedicle subtraction osteotomies compared to posterior spinal fusion for deformity: a national data base analysis between 2008–2011. Scoliosis Spinal Disord 2016; 11 (1): 25.

16. Aebi M. AO spine classification system for thoracolumbar fractures. Eur Spine J 2013; 22 (10): 2147–8.

17. Keith RA, Granger CV, Hamilton BB, Sherwin FS. The functional independence measure: a new tool for rehabilitation. Adv Clin Rehabil 1987; 1: 6–18.

18. Zaretskov VV, Artemyeva IA. Comparative analysis of radiographic measuring methods for thoracic kyphosis. Vestnik travmatol. i ortoped. im. N.N. Priorova 1997; (3): 58–9. Russian (Зарецков В.В., Артемьева И.А. Сравнительная характеристика рентгенологических методов измерения грудного кифоза. Вестник травматологии и ортопедии им. Н.Н. Приорова 1997; (3): 58–9).

19. Rerikh VV, Borzykh KO, Rakhmatillaev ShN. Atypical segmental corrective vertebrectomy in the treatment of post-traumatic thoracic kyphosis. Spine surgery 2014; (4): 20–4. Russian (Рерих В.В., Борзых К.О., Рахматиллаев Ш.Н. Атипичные сегментарные корригирующие вертебротомии при лечении грубых посттравматических кифозов грудного отдела позвоночника. Хирургия позвоночника 2014; (4): 20–4).

ТРЕБОВАНИЯ К РУКОПИСЯМ, ПРЕДСТАВЛЯЕМЫМ В «САРАТОВСКИЙ НАУЧНО-МЕДИЦИНСКИЙ ЖУРНАЛ»

1. Общая информация

В «Саратовском научно-медицинском журнале» публикуются статьи, посвященные различным проблемам теоретической и практической медицины, вопросам организации здравоохранения и его истории. Не допускается присутствие в статье материалов рекламного характера. Рукописи могут быть представлены в следующих форматах: оригинальная статья, обзор, краткое сообщение, письмо в редакцию, авторское мнение, лекция, передовая статья (обычно по приглашению редакции). Авторам необходимо указать принадлежность рукописи шифру(ам) научной(ых) специальности(ей) в соответствии с приказом Минобрнауки России от 23 октября 2017 года №1027 «Об утверждении номенклатуры научных специальностей, по которым присуждаются ученые степени». При подаче статей, содержащих результаты диссертационных исследований, авторам рекомендуется обращать внимание на перечень научных специальностей, по которым «Саратовский научно-медицинский журнал» включен в Перечень ВАК.

Рукописи обычно оцениваются двумя независимыми рецензентами, после чего редакционной коллегией принимается решение о возможности публикации представленной рукописи.

Внимание! При подаче статей в редакцию авторам рекомендуется сообщать подробную информацию (ФИО, место работы, должность, контактный адрес, телефоны, E-mail) о двух потенциальных рецензентах, имеющих степень доктора наук и являющихся экспертами по тематике представляемой статьи (иметь публикации в данной области в течение последних пяти лет). Важным условием является согласие указываемых кандидатур рецензентов на долгосрочное сотрудничество с редакцией «Саратовского научно-медицинского журнала» (порядок и условия рецензирования подробно освещены в разделе «Рецензентам» на сайте журнала). Представление списка потенциальных рецензентов авторами не является гарантией того, что их статья будет отправлена на рецензирование рекомендованным ими кандидатурам. Информацию о рецензентах необходимо размещать в конце раздела «Заключение / Выводы» текста статьи.

Представляемый материал должен быть **оригинальным, ранее не опубликованным (!).** При выявлении факта нарушения данного положения (дублирующая публикация, плагиат и самоплагиат и т.п.) редакция оставляет за собой право отказать всем соавторам в дальнейшем сотрудничестве.

Общий объем **оригинальной статьи** и обзоров (включая библиографический список, резюме, таблицы и подписи к рисункам) не должен превышать **40 тысяч знаков**. Общий объем писем в редакцию, **кратких сообщений**, авторских мнений не должен превышать **10 тысяч знаков**.

В зависимости от типа рукописи **ограничивается объем иллюстративного материала**. В частности, оригинальные статьи, обзоры и лекции могут иллюстрироваться не более чем тремя рисунками и тремя таблицами, объем иллюстративного материала для краткого сообщения ограничен или одной таблицей, или одним рисунком. Авторские мнения и письма в редакцию публикуются без иллюстративных материалов.

Рукописи, имеющие нестандартную структуру (несоответствие требованиям наименования; иное количество разделов, иллюстративного материала), могут быть представлены для рассмотрения после предварительного согласования с редакцией журнала, при этом необходимо предварительно представить в редакцию мотивированное ходатайство с указанием причин невозможности выполнения основных требований к рукописям, установленных в «Саратовском научно-медицинском журнале». Редакция оставляет за собой право разрешить публикацию подобных статей по решению редакционной коллегии.

Неполучение авторами в течение двух недель с момента отправки статьи какого-либо ответа означает, что письмо не поступило в редакцию и следует повторить его отправку.

Работы должны быть оформлены в соответствии с указанными далее требованиями. Рукописи, не оформленные в соответствии с требованиями журнала, а также опубликованные в других изданиях, к рассмотрению не принимаются.

Редакция рекомендует авторам при оформлении рукописей придерживаться также Единых требований к рукописям Международного комитета редакторов медицинских журналов (ICMJE). Полное соблюдение указанных требований значительно ускорит рассмотрение и публикацию статей в журнале.

Авторы несут полную ответственность за содержание представляемых в редакцию материалов, в том числе за наличие в них информации, нарушающей нормы международного авторского, патентного или иных видов прав каких-либо физических или юридических лиц. Представление авторами рукописи в редакцию «Саратовского научно-медицинского журнала» является подтверждением гарантированного отсутствия в ней указанных нарушений. В случае возникновения претензий третьих лиц к опубликованным в журнале авторским материалам все споры решаются в установленном законодательством порядке между авторами и стороной обвинения. Изъятие редакцией данного материала из опубликованного печатного тиража не производится. Изъятие его из электронной версии журнала возможно при условии полной компенсации морального и материального ущерба, нанесенного редакции авторами.

Редакция оставляет за собой право редактирования статей и изменения стиля изложения, не оказывающих влияния на содержание. Кроме того, редакция оставляет за собой право отклонять рукописи, не соответствующие уровню журнала, возвращать рукописи на переработку и/или сокращение объема текста. Редакция может потребовать от автора представления исходных данных, с использованием которых были получены описываемые в статье результаты, для оценки рецензентом степени соответствия исходных данных и содержания статьи.

При представлении рукописи в редакцию журнала автор передает исключительные имущественные права на использование рукописи и всех относящихся к ней сопроводительных материалов, в том числе на воспроизведение в печати и Интернете, на перевод рукописи на иностранные языки и т.д. Указанные права автор передает редакции журнала без ограничения срока их действия и на территории всех стран мира без исключения.

К публикации в одном номере издания принимается не более одной статьи одного первого автора.

2. Порядок представления рукописи в журнал

Рукопись вместе с сопроводительными документами представляется в печатном виде (по почте или лично). Для рассмотрения возможности публикации рукопись со сканированными копиями всей сопроводительной документации может быть **предвари-**

тельно представлена в редакцию **по электронной почте** ssmj@list.ru.

В печатном (оригинальном) виде в редакцию необходимо представить:

1) **один экземпляр** первой страницы рукописи, визированный руководителем учреждения или подразделения и заверенный печатью учреждения;

2) **направление** от учреждения в редакцию журнала;

3) **сопроводительное письмо**, подписанное всеми авторами;

4) **авторский договор**, подписанный всеми авторами. Фамилии, имена и отчества всех авторов обязательно указывать в авторском договоре полностью! Подписи авторов обязательно должны быть заверены в отделе кадров организации-работодателя.

Все присылаемые документы должны находиться в конверте из плотного материала (бумаги). Образцы указанных документов представлены на сайте журнала в разделе «Документы».

Сопроводительное письмо к статье должно содержать:

1) заявление о том, что статья прочитана и одобрена всеми авторами, что все требования к авторству соблюдены и все авторы уверены, что рукопись отражает действительно проделанную работу;

2) имя, адрес и телефонный номер автора, ответственного за корреспонденцию и за связь с другими авторами по вопросам, касающимся переработки, исправления и окончательного одобрения пробного оттиска;

3) сведения о статье: тип рукописи (оригинальная статья, обзор и др.); шифр(ы) научной(ых) специальности(ей) в соответствии с номенклатурой научных специальностей, по которым присуждаются ученые степени (приказ Минобрнауки России от 23 октября 2017 года №1027), в совокупности не более двух специальностей; количество печатных знаков с пробелами, включая список литературы, резюме, таблицы и подписи к рисункам, с указанием детализации по количеству печатных знаков в следующих разделах: текст статьи; резюме (рус.), резюме (англ.); количество ссылок в списке литературы; количество таблиц; количество рисунков;

4) конфликт интересов: указываются источники финансирования создания рукописи и предшествующего ей исследования: организации-работодатели, спонсоры, коммерческая заинтересованность в рукописи тех или иных юридических и/или физических лиц, объекты патентного или других видов прав (кроме авторского);

5) фамилии, имена и отчества всех авторов статьи полностью.

3. Требования к представляемым рукописям

Соблюдение данных требований позволит авторам правильно подготовить рукопись к представлению в редакцию

3.1. Технические требования к тексту рукописи

Принимаются статьи, написанные на русском (с наличием перевода некоторых разделов на английский язык; см. правила далее) или английском языках. При подаче статьи, написанной полностью на английском языке, представление русского перевода названия статьи, фамилий, имен и отчеств авторов, резюме не является обязательным.

Текст статьи должен быть напечатан в программе Microsoft Office Word (файлы RTF и DOC). Шрифт Times New Roman, кегль 12 pt., черного цвета, выравнивание по ширине. Интервалы между абзацами отсутствуют. Первая строка – отступ на 6 мм. Шрифт для подписей к рисункам и текста таблиц должен быть Times New Roman, кегль не менее 10 pt. Обозначениям единиц измерения различных величин, сокращениям типа «г.» (год) должен предшествовать знак неразрывного пробела, отмечающий наложение запрета на отрыв их при верстке от определяемого ими числа или слова. То же самое относится к набору инициалов и фамилий. При использовании в тексте кавычек применяются так называемые типографские кавычки («»). Тире обозначается символом «–» (длинное тире); дефис «-».

На 1-й странице указываются УДК, заявляемый тип статьи (оригинальная статья, обзор и др.), шифр(ы) научной(ых) специальности(ей) — не более двух, название статьи, инициалы и фамилии всех авторов с указанием полного официального названия учреждения места работы и его подразделения, должности, ученых званий и степени (если есть), отдельно приводится полная контактная информация об ответственном авторе (фамилия, имя и отчество контактного автора указываются полностью!). Название статьи, инициалы и фамилии авторов и информация о них (место работы, должность, ученое звание, ученая степень) следует представлять на двух языках – русском и английском.

Формат ввода данных об авторах: инициалы и фамилия автора, полное официальное наименование организации места работы, подразделение, должность, ученое звание, ученая степень (указываются все применимые позиции через запятую). Данные о каждом авторе, кроме последнего, должны оканчиваться обязательно точкой с запятой.

3.2. Подготовка текста рукописи

Статьи о результатах исследования (оригинальные статьи и краткие сообщения) должны содержать последовательно следующие разделы: «Резюме» (на русском и английском языках), «Введение», «Материал и методы», «Результаты», «Обсуждение», «Заключение / Выводы», «Конфликт интересов», «References (Литература)». Статьи другого типа (обзоры, лекции, клинические случаи, авторские мнения, письма в редакцию) могут оформляться иначе.

3.2.1. Название рукописи

Название должно отражать основную цель статьи. Для большинства случаев длина текста названия ограничена 150 знаками с пробелами. Необходимость увеличения количества знаков в названии рукописи согласовывается в последующем с редакцией.

3.2.2. Резюме

Резюме (на русском и английском языках) должно обеспечить понимание главных положений статьи. Для статей о результатах исследования резюме обязательно должно содержать следующие разделы: Цель, Материал и методы, Результаты, Заключение. Объем резюме на русском языке не должен превышать 1500 знаков с пробелами. Перед основным текстом резюме необходимо повторно указать авторов и название статьи (в счет количества знаков не входит). В конце резюме требуется привести не более пяти ключевых слов. Желательно использовать общепринятые термины ключевых слов, отраженные в контролируемых медицинских словарях.

3.2.3. Введение

В конце данного раздела необходимо сформулировать основную цель работы (для статей о результатах исследования).

3.2.4. Материал и методы

В достаточном объеме должна быть представлена информация об организации исследования, объекте исследования, исследуемой выборке, критериях включения / исключения, методах исследования и обработки полученных данных. Обязательно указывать критерии распределения объектов иссле-

дования по группам. Необходимо подробно описать использованную аппаратуру и диагностическую технику с указанием ее основной технической характеристики, названия наборов для гормонального и биохимического исследований, нормальных значений для отдельных показателей. При использовании общепринятых методов исследования требуется привести соответствующие литературные ссылки; указать точные международные названия всех использованных лекарств и химических веществ, дозы и способы применения (пути введения).

Если в статье содержится **описание экспериментов на животных и/или пациентах**, следует указать, соответствовала ли их процедура стандартам Этического комитета или Хельсинкской декларации 1975 г. и ее пересмотра в 1983 г.

Статьи о результатах клинических исследований должны содержать в данном разделе информацию о соблюдении принципов Федерального закона от 12 апреля 2010 года №61 «Об обращении лекарственных средств» (для исследований, проводимых на территории Российской Федерации) и/или принципов Надлежащей клинической практики (Good Clinical Practice). Участники исследования должны быть ознакомлены с целями и основными положениями исследования, после чего подписать письменно оформленное согласие на участие. Авторы должны изложить детали этой процедуры при описании протокола исследования в разделе «Материал и методы» и указать, что Этический комитет одобрил протокол исследования. Если процедура исследования включает рентгенологические опыты, то желательно привести их описание и дозы экспозиции в данном разделе.

Пример описания: *Исследование выполнено в соответствии со стандартами Надлежащей клинической практики (Good Clinical Practice) и принципами Хельсинкской декларации. Протокол исследования одобрен Этическими комитетами всех участвующих клинических центров. До включения в исследование у всех участников получено письменное информированное согласие.*

Авторы, представляющие **обзоры литературы**, должны включить в них раздел, в котором описываются методы, используемые для нахождения, отбора, получения информации и синтеза данных. Эти методы также требуется указать в резюме.

Описывать **статистические методы** необходимо настолько детально, чтобы грамотный читатель, имеющий доступ к исходным данным, мог проверить полученные авторами результаты. По возможности, полученные данные должны подвергаться количественной оценке и представляться с соответствующими показателями ошибок измерения и неопределенности (такими, как доверительные интервалы).

Описание процедуры статистического анализа является неотъемлемым компонентом раздела «Материал и методы», при этом саму статистическую обработку данных следует рассматривать не как вспомогательный, а как основной компонент исследования. Необходимо привести полный перечень всех использованных статистических методов анализа и критериев проверки гипотез. Недопустимо использование фраз типа «использовались стандартные статистические методы» без конкретного их указания. Обязательно указывается принятый в данном исследовании критический уровень значимости «p» (например: «Критический уровень значимости при проверке статистических гипотез принимался равным 0,05)». В каждом конкретном случае желательно указывать фактическую величину достигнутого уровня значимости «p» для используемого статистического критерия. Кроме того, необходимо указывать конкретные значения полученных статистических критериев (например, критерий Хи-квадрат = 12,3, число степеней свободы df=2, p=0,0001). Требуется давать определение всем используемым статистическим терминам, сокращениям и символическим обозначениям. Например, M – выборочное среднее, m – ошибка среднего. Далее в тексте статьи необходимо указать объем выборки (n), использованный для вычисления статистических критериев. Если используемые статистические критерии имеют ограничения по их применению, требуется указывать, как проверялись эти ограничения и каковы результаты данных проверок (например, как подтверждался факт нормальности распределения при использовании параметрических методов статистики). Следует избегать неконкретного использования терминов, имеющих несколько значений (например, существует несколько вариантов коэффициента корреляции: Пирсона, Спирмена и др.). Средние величины не следует приводить точнее, чем на один десятичный знак по сравнению с исходными данными. Если анализ данных производился с использованием статистического пакета программ, то необходимо указать название этого пакета и его версию.

3.2.5. Результаты

В данном разделе констатируются полученные результаты, подкрепляемые наглядным иллюстративным материалом (таблицы, рисунки). Не следует повторять в тексте все данные из таблиц или рисунков; выделяются или суммируются только важные наблюдения. Не допускается выражение авторского мнения и интерпретация полученных результатов. Не допускаются ссылки на работы других авторских коллективов.

3.2.6. Обсуждение

Данный раздел не должен содержать обсуждений, которые не касаются данных, приведенных в разделе «Результаты». Допускаются ссылки на работы других авторских коллективов. Авторам необходимо выделить новые и важные аспекты исследования, а также выводы, которые из них следуют. Следует избегать в разделе «Обсуждение» дублирования данных или другого материала, уже приведенного в разделах «Введение» или «Результаты». В этом разделе обсуждается возможность применения полученных результатов, в том числе и в дальнейших исследованиях, а также их ограничения. Проведенные наблюдения сравниваются с другими исследованиями в данной области. Сделанные заключения связываются с целями исследования. При этом следует избегать «неквалифицированных», необоснованных заявлений и выводов, не подтвержденных полностью фактами. В частности, авторам не следует делать никаких заявлений, касающихся экономической выгоды и стоимости, если в рукописи не представлены соответствующие экономические данные и анализы. Не стоит претендовать на приоритет или ссылаться на работу, которая еще не закончена. Новые гипотезы формулируются в том случае, когда это оправданно. Необходимо четко обозначить, что это только гипотезы. В раздел «Обсуждение» могут быть также включены обоснованные рекомендации.

3.2.7. Заключение / Выводы

Данный раздел может быть написан или в виде общего заключения, или в виде конкретизированных выводов, в зависимости от специфики статьи.

3.2.8. Конфликт интересов

В данном разделе необходимо указать любые финансовые взаимоотношения, которые способны привести к конфликту интересов в связи с представленным в рукописи материалом. Если конфликта интересов нет, то пишется: «Конфликт интересов не заявляется».

Кроме того, здесь приводятся источники финансирования работы. Основные источники финансирования должны быть отражены под заголовком статьи в

виде организаций-работодателей авторов рукописи. В тексте же раздела «Конфликт интересов» указывается тип финансирования организациями-работодателями (НИР и др.), а также информация о дополнительных источниках: спонсорская поддержка (гранты различных фондов, коммерческие спонсоры).

В данном разделе отмечается, если это применимо, коммерческая заинтересованность отдельных физических и/или юридических лиц в результатах работы, наличие в рукописи описаний объектов патентного или любого другого вида прав (кроме авторского).

3.2.9. Авторский вклад

С 1 января 2016 года перед разделом **References (Литература)** следует указывать вклад каждого автора в написание статьи, в соответствии с положениями Единых требований к рукописям Международного Комитета Редакторов Медицинских Журналов (ICMJE). Необходимо распределить всех авторов по следующим критериям авторства (один автор может соответствовать как одному, так и нескольким критериям одновременно):

(1) концепция и дизайн исследования;
(2) получение данных (непосредственное выполнение экспериментов, исследований);
(3) обработка данных;
(4) анализ и интерпретация результатов;
(5) написание статьи;
(6) утверждение рукописи для публикации.

В тексте статьи необходимо представлять авторский вклад следующим образом: наименование вклада – инициалы и фамилии авторов.

Пример:

Авторский вклад: концепция и дизайн исследования – И.И. Иванов, П.П. Петров; получение данных – П.П. Петров, С.С. Сидоров; обработка данных – С.С. Сидоров; анализ и интерпретация результатов – И.И. Иванов, С.С. Сидоров; написание статьи – И.И. Иванов, К.К. Кукушкина; утверждение рукописи для публикации – И.И. Иванов.

Если одни и те же авторы соответствуют сразу нескольким критериям, допускается объединять пункты.

Пример:

Авторский вклад: концепция и дизайн исследования, получение и обработка данных, анализ и интерпретация результатов – И.И. Иванов, П.П. Петров, С.С. Сидоров; написание статьи, утверждение рукописи для публикации – И.И. Иванов, К.К. Кукушкина.

Для оригинальных статей и кратких сообщений необходимо обязательно указывать все категории авторства; для обзоров и лекций – пункты (5) и (6); для авторских мнений и клинических случаев – в зависимости от особенностей структуры статьи.

3.2.10. Благодарности

Данный раздел не является обязательным, но его наличие желательно, если это применимо.

Все участники, не отвечающие критериям авторства, должны быть перечислены в разделе «Благодарности». В качестве примеров тех, кому следует выражать благодарность, можно привести лиц, осуществляющих техническую поддержку, помощников в написании статьи или руководителя подразделения, обеспечивающего общую поддержку. Необходимо также выражать признательность за финансовую и материальную поддержку. Группы лиц, участвовавших в работе, но чьё участие не отвечает критериям авторства, могут быть перечислены как: «клинические исследователи» или «участники исследования». Их функция должна быть описана, например: «участвовали как научные консультанты», «критически оценивали цели исследования», «собирали данные» или «принимали участие в лечении пациентов, включённых в исследование». Так как читатели могут формировать собственное мнение на основании представленных данных и выводов, эти лица должны давать письменное разрешение на то, чтобы быть упомянутыми в этом разделе (объем не более 100 слов).

3.2.11. References (Литература)

Редакция рекомендует ограничивать, по возможности, список литературы двадцатью источниками для оригинальных статей и кратких сообщений и пятьюдесятью источниками для обзоров и лекций. Ссылки нумеруются последовательно, в порядке их первого упоминания в тексте. Ссылки обозначаются в тексте, таблицах и подписях к рисункам арабскими цифрами в квадратных скобках. Ссылки, относящиеся только к таблицам или подписям к рисункам, должны быть пронумерованы в соответствии с первым упоминанием в тексте определенной таблицы или рисунка. Ссылки должны быть сверены авторами с оригинальными документами. За правильность приведенных в списке литературы данных ответственность несут авторы!

Не допускаются ссылки на работы, которых нет в списке литературы, и наоборот: все документы, на которые делаются ссылки в тексте, должны быть включены в список литературы; недопустимы ссылки на неопубликованные в печати и в официальных электронных изданиях работы, а также на работы многолетней давности (более 10 лет). Исключение составляют только редкие высокоинформативные работы.

С 1 января 2014 года журнал перешел на формат оформления библиографических ссылок, рекомендуемый Американской национальной организацией по информационным стандартам (National Information Standards Organisation — NISO), принятый National Library of Medicine (NLM) для баз данных (Library's MEDLINE/PubMed database) NLM: http://www.nlm.nih.gov/citingmedicine. Названия периодических изданий могут быть написаны в сокращенной форме. Обычно эта форма написания самостоятельно принимается изданием; ее можно узнать на сайте издательства либо в списке аббревиатур Index Medicus.

В библиографическом описании приводятся фамилии авторов до трех, после чего для отечественных публикаций следует указать «и др.», для зарубежных — «et al.». При описании статей из журналов приводят в следующем порядке выходные данные: фамилия и инициалы авторов, название статьи, название журнала, год, том, номер, страницы (от и до). При описании статей из сборников указывают выходные данные: фамилия, инициалы, название статьи, название сборника, место издания, год издания, страницы (от и до).

Для статьи в русскоязычном источнике приводится его официальный **перевод** на английский язык, указанный в статье-первоисточнике.

Название журнала-источника необходимо приводить в формате, рекомендованном на его официальном сайте или публикуемом непосредственно в издании: англоязычная колонка, колонтитулы и др. (официальный перевод или транслитерация). При отсутствии официального англоязычного наименования журнала-источника выполняется его транслитерация.

Примеры оформления ссылок:

Англоязычная статья (следует обратить внимание на отсутствие точек между инициалами авторов, при сокращении названия журнала, а также после названия журнала):

Vayá A, Suescun M, Solá E, et al. Rheological blood behaviour is not related to gender in morbidly obese subjects. Clin Hemorheol Microcirc 2012; 50 (3): 227-229.

Русскоязычная статья с транслитерацией:

Isaeva IV, Shutova SV, Maksinev DV, Medvedeva GV. On the question of sex and age characteristics of blood. Sovremennye naukoemkie tekhnologii 2005; (4): 45-47. Russian (Исаева И.В., Шутова С.В., Максинев Д.В., Медведева Г.В. К вопросу о половых и возрастных особенностях крови. Современные наукоемкие технологии 2005; (4): 45-47).

Shalnova SA, Deev AD. Russian mortality trends in the early XXI century: official statistics data. Cardiovascular Therapy and Prevention 2011; 10 (6): 5-10. Russian (Шальнова С.А., Деев А.Д. Тенденции смертности в России в начале XXI века: по данным официальной статистики. Кардиоваскулярная терапия и профилактика 2011; 10 (6): 5-10).

Книга:

Ivanov VS. Periodontal diseases. M.: Meditsina, 1989; 272 p. Russian (Иванов В.С. Заболевания пародонта. М.: Медицина, 1989; 272 с.).

Глава в англоязычной книге:

Nichols WW, O'Rourke MF. Aging, high blood pressure and disease in humans. In: Arnold E, ed. McDonald's Blood Flow in Arteries: Theoretical, Experimental and Clinical Principles. 3rd ed. London/Melbourne/Auckland: Lea and Febiger, 1990; p. 398-420.

Глава в русскоязычной книге:

Diagnostics and treatment of chronic heart failure. In: National clinical guidelines. 4th ed. M.: Silicea-Polygraf, 2011; p. 203-293. Russian (Диагностика и лечение хронической сердечной недостаточности. В кн: Национальные клинические рекомендации. 4-е изд. М.: Силицея-Полиграф, 2011; с. 203-296).

Интернет-ссылка:

Panteghini M. Recommendations on use of biochemical markers in acute coronary syndrome: IFCC proposals. eJIFCC 14. http://www.ifcc.org/ejifcc/vol14no2/1402062003014n.htm (28 May 2004)

Автореферат диссертации:

Hohlova DP. Ultrasound assessment of uterine involution in parturients with different parity and mass-height ratio: PhD abstract. Dushanbe, 2009; 19 p. Russian (Хохлова Д.П. Ультразвуковая оценка инволюции матки у родильниц с различным паритетом и массо-ростовым коэффициентом: автореф. дис. … канд. мед. наук. Душанбе, 2009; 19 с.).

Для автореферата докторской диссертации указывается: DSc abstract.

Диссертация:

Hohlova DP. Ultrasound assessment of uterine involution in parturients with different parity and mass-height ratio: PhD diss. Dushanbe, 2009; 204 p. Russian (Хохлова Д.П. Ультразвуковая оценка инволюции матки у родильниц с различным паритетом и массо-ростовым коэффициентом: дис. … канд. мед. наук. Душанбе, 2009; 204 с.).

Для докторской диссертации указывается:

DSc diss.

3.2.12. Графический материал

Объем графического материала — минимально необходимый. Если рисунки были опубликованы ранее, следует указать оригинальный источник и представить письменное разрешение на их воспроизведение от держателя права на публикацию. Разрешение требуется независимо от авторства или издателя, за исключением документов, не охраняющихся авторским правом.

Рисунки и схемы в электронном виде представляются с расширением JPEG, GIF или PNG (разрешение 300 dpi). Рисунки можно представлять в различных цветовых вариантах: черно-белый, оттенки серого, цветные. Цветные рисунки окажутся в цветном исполнении только в электронной версии журнала, в печатной версии журнала они будут публиковаться в оттенках серого. Микрофотографии должны иметь метки внутреннего масштаба. Символы, стрелки или буквы, используемые на микрофотографиях, должны быть контрастными по сравнению с фоном. Если используются фотографии людей, то либо эти люди не должны быть узнаваемыми, либо к таким фото должно быть приложено письменное разрешение на их публикацию. Изменение формата рисунков (высокое разрешение и т.д.) предварительно согласуется с редакцией. Редакция оставляет за собой право отказать в размещении в тексте статьи рисунков нестандартного качества.

Рисунки должны быть пронумерованы последовательно в соответствии с порядком, в котором они впервые упоминаются в тексте. Подготавливаются подрисуночные подписи в порядке нумерации рисунков.

В названии файла с рисунком необходимо указать фамилию первого автора и порядковый номер рисунка в тексте, например: «Иванов_рис1. GIF».

3.2.13. Таблицы

Все таблицы необходимо подготовить в **отдельном** RTF-файле. В названии файла следует указать фамилию первого автора и слово «таблицы», например: «Иванов_таблицы.RTF».

Таблицы должны иметь заголовок и четко обозначенные графы, удобные для чтения. Шрифт для текста таблиц должен быть Times New Roman, кегль не менее 10 pt. Каждая таблица печатается через 1 интервал. Фототаблицы не принимаются.

Таблицы нумеруются последовательно, в порядке их первого упоминания в тексте. Каждой из них дается краткое название. Каждый столбец в таблице должен иметь короткий заголовок (можно использовать аббревиатуры). Аббревиатуры, приведенные в таблице, обязательно должны быть раскрыты в примечании к таблице, даже если они были расшифрованы в тексте статьи или в предыдущей таблице. В примечании также помещаются любые разъяснения.

Все показатели в таблицах должны быть тщательно выверены авторами и соответствовать цифрам в тексте. Необходимо указать единицы измерения ко всем показателям, на русском языке.

3.2.14. Единицы измерения и сокращения

Измерения приводятся по системе СИ и шкале Цельсия. Сокращения отдельных слов, терминов, кроме общепринятых, не допускаются. Все вводимые сокращения расшифровываются полностью при первом появлении в тексте статьи, с последующим указанием сокращения в скобках. Не следует использовать аббревиатуры в названии статьи и в резюме.

4. Руководство по техническим особенностям подачи рукописей в редакцию журнала читайте на сайте www.ssmj.ru в разделе «Авторам».

Контактная информация:

Адрес: 410012, г. Саратов, ул. Большая Казачья, 112. СГМУ, редакция «Саратовского научно-медицинского журнала».

Тел.: +7(8452)669765, 669726.

Факс: +7(8452)511534.

E-mail: ssmj@list.ru

Посненкова Ольга Михайловна — заведующий отделом по выпуску журнала, доктор медицинских наук.

Фомкина Ольга Александровна — ответственный секретарь, доктор медицинских наук.