УРОЛОГИЯ

УДК 616.61–006.6–008.1–091.8–089:577.2] –091.8 (045) Оригинальная статья

ЭКСПРЕССИЯ БИОМАРКЕРОВ ПОЧЕЧНОГО ПОВРЕЖДЕНИЯ И ИММУНОГИСТОХИМИЧЕСКАЯ ДЕТЕКЦИЯ ОНКОГЕНЕЗА ПРИ ХИРУРГИЧЕСКОМ ЛЕЧЕНИИ ПОЧЕЧНО-КЛЕТОЧНОГО РАКА

А.И. Тарасенко — *ФГБОУ ВО «Первый МГМУ им. И.М. Сеченова» Минздрава России, заместитель директора НИИ уронефрологии и репродуктивного здоровья по инновационному развитию, кандидат медицинских наук;* ***А.Н. Россоловский*** *— ФГБОУ ВО «Саратовский ГМУ им. В.И. Разумовского» Минздрава России, заместитель директора НИИ фундаментальной и клинической уронефрологии, доцент, доктор медицинских наук;* ***О.Л. Березинец*** *— ФГБОУ ВО «Саратовский ГМУ им. В.И. Разумовского» Минздрава России, научный сотрудник НИИ фундаментальной и клинической уронефрологии, кандидат медицинских наук;* ***А.Н. Понукалин*** *— ФГБОУ ВО «Саратовский ГМУ им. В.И. Разумовского» Минздрава России, доцент кафедры урологии, доцент, кандидат медицинских наук;* ***А.В. Медведева*** *— ФГБОУ ВО «Саратовский ГМУ им. В.И. Разумовского» Минздрава России, доцент кафедры патологической анатомии, кандидат медицинских наук;* ***Н.Б. Захарова —*** *ФГБОУ ВО «Саратовский ГМУ им. В.И. Разумовского» Минздрава России, старший научный сотрудник НИИ фундаментальной и клинической уронефрологии, профессор, доктор медицинских наук;* ***В.М. Попков —*** *ФГБОУ ВО «Саратовский ГМУ им. В.И. Разумовского» Минздрава России, ректор, заведующий кафедрой урологии, профессор, доктор медицинских наук;* ***Г.Н. Маслякова*** *— ФГБОУ ВО «Саратовский ГМУ им. В.И. Разумовского» Минздрава России, директор НИИ фундаментальной и клинической уронефрологии, профессор, доктор медицинских наук.*

BIOMARKERS OF RENAL DAMAGE AND IMMUNOHISTOCHEMICAL DETECTION OF ONCOGENESIS IN THE SURGICAL TREATMENT OF RENAL CELL CARCINOMA

A.I. Tarasenko *— I.M. Sechenov First Moscow State Medical University, Scientific Research Institute of Uronephrology and Reproductive Health, Deputy Director for Innovative Development, Candidate of Medical Sciences;* ***A.N. Rossolovsky*** *— Saratov State Medical University n.a. V.I. Razumovsky, Deputy Director of Scientific Research Institute of Fundamental and Clinical Uronephrology, Assistant Professor, Doctor of Medical Sciences;* ***O.L. Berezinets*** *— Saratov State Medical University n.a. V.I. Razumovsky, Scientific Research Institute of Fundamental and Clinical Uronephrology, Research Assistant, Candidate of Medical Sciences;* ***A.N. Ponukalin*** *— Saratov State Medical University n.a. V.I. Razumovsky, Department of Urology, Assistant Professor, Candidate of Medical Sciences;* ***A.V. Medvedeva*** *— Saratov State Medical University n.a. V.I. Razumovsky, Department of Pathological Anatomy, Assistant Professor, Candidate of Medical Sciences;* ***N.B. Zakharova —*** *Saratov State Medical University n.a. V.I. Razumovsky, Scientific Research Institute of Fundamental and Clinical Uronephrology, Senior Research Assistant, Professor, Doctor of Medical Sciences;* ***V.M. Popkov —*** *Rector of Saratov State Medical University n.a. V.I. Razumovsky, Head of Department of Urology, Professor, Doctor of Medical Sciences;* ***G.N. Maslyakova —*** *Saratov State Medical University n.a. V.I. Razumovsky, Director of Scientific Research Institute of Fundamental and Clinical Uronephrology, Professor, Doctor of Medical Sciences.*

Дата поступления — 21.05.2018 г. Дата принятия в печать — 16.08.2018 г.

Тарасенко А.И., Россоловский А.Н., Березинец О.Л., Понукалин А.Н., Медведева А.В., Захарова Н.Б., Попков В.М., Маслякова Г.Н. **Экспрессия биомаркеров почечного повреждения и иммуногистохимическая детекция онкогенеза при хирургическом лечении почечно-клеточного рака. Саратовский научно-медицинский журнал 2018; 14 (3): 420–426.**

Цель: оценка возможности использования маркеров почечного повреждения и канцерогенеза в качестве дополнительных критериев выбора метода оперативного лечения пациентов с почечно-клеточным раком и минимизации риска развития и прогрессирования почечного повреждения. *Материал и методы.* Обследованы 60 пациентов с морфологически подтвержденным почечно-клеточным раком T1-3M0N0, оперированных в объеме открытой или лапароскопической нефрэктомии или лапароскопической резекции почки. Пациенты разделены на три группы: больные с ПКР после нефрэктомии, выполненной традиционной хирургической техникой (1-я группа); пациенты после лапароскопической нефрэктомии (2-я группа); после лапароскопической резекции опухоли (3-я группа). Перед операцией всем больным методом твердофазного ИФА произведено исследование концентраций экскретирующегося с мочой липокалина-2 (NGAL) и сывороточных концентраций IL-18, MMP-9 и IGF-1 на 5–7-е сутки и через 1 месяц послеоперационного наблюдения. Оценена почечная функция с помощью расчетного уравнения СКФ (CKD-EPI 2009) на основе уровня креатинина сыворотки крови. Всем больным проведено иммуногистохимическое исследование гистологических препаратов удаленных опухолей на антитела пролиферации (Ki-67, PCNA), апоптоза (BAX, Bcl-2). Различия в клинических данных и клинические переменные сравнивали с помощью ранговых корреляций Спирмена и t-критерия. *Результаты.* Исследуемые показатели почечного повреждения IL-18, NGAL, MMP-9 и IGF-1, как в раннем (5–7 дней), так и в более позднем (1 месяц) послеоперационном периоде показали корреляцию метода оперативного вмешательства и степени дифференцировки опухолевых клеток. *Заключение.* Уровни биомолекулярных маркеров почечного повреждения (IL-18, NGAL, MMP-9 и IGF-1) коррелируют со степенью дифференцировки опухолевых клеток и функциональной активностью оставшейся почечной паренхимы в послеоперационный период, однако зависят и от индивидуальных особенностей организма (исходного функционального состояния почечной паренхимы)

пациента. Определенный уровень экспрессии MMP-9 и IL-18 при небольшом размере опухоли может быть ориентиром для определения показаний к выбору органосохраняющей операции у пациентов с ПКР.

Ключевые слова: почечно-клеточный рак, биомолекулярные маркеры, иммуногистохимическое исследование, почечное повреждение.

***Tarasenko AI, Rossolovsky AN, Berezinets OL, Ponukalin AN, Medvedeva AV, Zakharova NB, Popkov VM, Maslyakova GN.* Biomarkers of renal damage and immunohistochemical detection of oncogenesis in the surgical treatment of renal cell carcinoma. Saratov Journal of Medical Scientific Research 2018; 14 (3): 420–426.**

Objective: to assess the possibility of using markers of renal injury and carcinogenesis as additional criteria for the choice of the method of surgical treatment of RCC and to minimize the risk of development and progression of kidney injury. *Material and Methods.* 60 patients with morphologically confirmed RCC T1-3M0N0 operated on in the volume of open nephrectomy or laparoscopic nephrectomy or laparoscopic resection and the kidney were examined. Patients were divided into 3 groups: group 1: patients after nephrectomy performed for kidney cancer using traditional surgical technique, group 2: patients after laparoscopic nephrectomy and group 3: after laparoscopic resection of kidney tumor. Before surgical operation, on the 5–7 day and after 1 month, all patients were examined by concentrations of urinary excreted lipocalin 2 (NGAL), and serum concentrations of IL-18, MMP-9 and IGF-1. Renal function was estimated using the calculated GFR equation (CKD-EPI 2009) based on serum creatinine level. Immunohistochemical study of histological preparations of distant tumors on proliferation antibodies (Ki-67, PCNA), apoptosis (BAX, Bcl-2) was performed. Differences in clinical data and clinical variables were compared using Spearman rank correlations and t-test. *Results.* The studied indices of renal damage of IL-18, NGAL, MMP-9 and IGF-1 both in the early (5–7 days) and later (1 month) postoperative period showed a correlation between the surgical intervention method and the degree of tumor cell differentiation. *Conclusion.* The levels of biomolecular markers of renal damage (IL-18, NGAL, MMP-9 and IGF-1) correlate with the degree of differentiation in the tumoral cells and functional activity of the remaining renal parenchyma in the postoperative period, but also depend on the individual characteristics of the patient's body. A certain level of expression of MMP-9 and IL-18 with a small tumor size can be a guide to determine the indications for the choice of organ-preserving surgery in patients.

Key words: renal cell carcinoma, biomolecular markers, immunohistochemical examination, renal injury.

Введение. Почечно-клеточный рак (ПКР) является одной из актуальных проблем онкоурологии. На его долю приходится, по различным литературным данным, от 82 до 95% всех опухолей почек, он занимает десятое место среди наиболее распространенных злокачественных опухолей в мире [1]. Среди новообразований в урологической практике рак почки находится на третьем месте после злокачественных опухолей простаты и мочевого пузыря, а по смертности на первом месте. При сравнении онкологической заболеваемости и смертности с использованием базы данных ВОЗ и GLOBOCAN эти показатели выше в развитых странах (например, в Центральной и Восточной Европе) [2].

Несмотря на различные подходы к диагностике и ведению пациентов с ПКР, основным методом лечения данной патологии по-прежнему является хирургическое вмешательство. В течение многих десятилетий диагноз ПКР являлся показанием для выполнения открытой радикальной нефрэктомии, описанной Robson C.J. в 1963 г. Позже в работе Clayman R.V., et al. (1991) был представлен первый случай лапароскопического доступа для нефрэктомии. Лапароскопическая нефрэктомия позволила значительно сократить сроки реабилитации и улучшить качество жизни пациентов в послеоперационном периоде. По данным многочисленных исследований, оба способа обеспечивают высокие и сопоставимые онкологические результаты лечения [3]. Немаловажной задачей лечения неметастатического ПКР является также предотвращение нарушения функции почек в послеоперационном периоде. Данное направление способствует активному внедрению органосберегающей тактики оперативного вмешательства у пациентов со злокачественными опухолями почек небольших размеров (до 4 см) [4].

Исследования последних лет показывают, что при наличии показаний и технической возможности резекция, а в отдельных случаях энуклеация опухоли почки обеспечивает аналогичные нефрэктомии онкологические результаты, но при этом максимально сохраняется почечная функция. Однако и резекция и нефрэктомия при ПКР приводят к потере части функционирующих нефронов и активации механизмов прогрессирования нефросклероза, что выступает морфологическим проявлением почечного повреждения. Почечное повреждение может протекать в виде острого нарушения функции почек/почки в раннем послеоперационном периоде (острое повреждение почек — ОПП), а впоследствии привести к формированию хронической болезни почек (ХБП), сопровождающейся развитием атрофических и склеротических процессов в паренхиме и строме.

Связь между ПКР и почечным повреждением признана значительным числом исследователей, но привлекла особое внимание после формирования в последние годы новой субспециальности «онконефрология». При этом известно, что сама по себе операционная травма может способствовать развитию ХБП, а также прогрессированию ранее существовавшего заболевания с поражением почек [5]. Кроме того, недостаточно учитываются факторы, которые непосредственно влияют на послеоперационную функцию почки (возраст, объем кровопотери, площадь раневой поверхности, время операции, а также продолжительность тепловой/холодовой ишемии почечной паренхимы при пережатии почечной артерии, наличие сопутствующей патологии и некоторые другие). Такие пациенты подвергаются риску значительно большего снижения функции почек/почки в раннем послеоперационном периоде, что оправдывает расширение в подобных случаях показаний к «нефронсберегающей» хирургии.

Ключевыми моментами в принятии решения о проведении малоинвазивного вмешательства при почечно-клеточном раке являются локализация и распространенность процесса, стадия опухолевого роста, размер и структура опухоли [6]. При этом следует учитывать, что к проведению «нефронсберегающих» вмешательств имеется ряд ограничений, связанных со стадией заболевания и особенностями гистологической картины опухоли, в частности градацией

Ответственный автор — Россоловский Антон Николаевич
Тел.: +7 (903) 3289258
E-mail: rossol@list.ru

по Фурману (Fuhrman nuclear grade). Недостаточное внимание к указанным характеристикам может представлять повышенный онкологический риск или увеличивать вероятность хирургических осложнений [7].

Одним из основных направлений развития современной биомедицины, позволяющих объективировать показания к различным видам оперативного лечения, минимизировать риски последующего развития ОПП и ХБП и определить оптимальный баланс между онкологической безопасностью и максимальным сохранением функции почки, является поиск универсальных биомаркеров. В проведенных ранее исследованиях определены маркеры ранней фазы послеоперационного ишемического повреждения почек. К наиболее быстро реагирующим среди данных маркеров отнесены NGAL и IL-18 [4]. При этом повышение уровней NGAL и IL-18 в раннем послеоперационном периоде прямо пропорционально коррелирует с острым повреждением почек и является важным диагностическим маркером ОПП [8]. Мы продолжили наши исследования и среди маркеров опухолевой прогрессии проанализировали уровни MMP-9 и инсулиноподобного фактора роста IGF-1, что также вызывает интерес других исследователей [9–19]. Матриксные металлопротеиназы (ММП/MMP) играют решающую роль в развитии опухолевой прогрессии, в том числе и ангиогенезе новообразования. Кроме того, MMP-9 — один из важнейших ферментов, который участвует в процессах инвазии и метастазирования. Доказано, что у MMP-9 имеется сильная корреляция между увеличенной экспрессией гена, стадией опухоли и ее агрессивностью [12, 13]. Kallakuru B., et al. в своих исследованиях зафиксировали, что увеличенные показатели MMP-9 в ПКР соотносились с худшим прогнозом заболевания, включая сокращение времени выживаемости пациента [14]. Другим исследованным фактором онкогенеза явился инсулиноподобный фактор роста-1 (insulin-like growth factor-1 (IGF-1)). Повышение его концентрации в сыворотке крови связывают с риском развития таких видов опухолей, как рак молочной железы, простаты, толстого кишечника и легких. IGF-1 играет важную роль в защите от апоптоза и регуляции клеточного роста, и его повышенная экспрессия в клетках ПКР связана с плохим прогнозом [19].

Известно, что прогноз заболевания обусловлен биологическим потенциалом опухоли. Степень гистологической дифференцировки, а соответственно и агрессивности (G — грейд) опухоли в настоящее время определяется с помощью иммуногистохимических методов исследования с антителами пролиферации и апоптоза. Так, P53, Ki-67, PCNA — маркеры пролиферации. Чем более выражена реакция этих маркеров, тем более агрессивно ведет себя опухоль и соответственно имеет более низкую дифференцировку. Напротив, чем слабее реакция маркеров апоптоза BAX и Bcl-2, тем менее благоприятно для прогноза. Маркер VEGF показывает васкуляризацию опухоли: чем более выражена реакция VEGF, тем лучше васкуляризирована опухоль и тем быстрее и агрессивнее она развивается [8, 20].

Цель: оценка возможности использования биохимических маркеров почечного повреждения и канцерогенеза в качестве дополнительных критериев выбора метода оперативного лечения ПКР и минимизации риска развития и прогрессирования хронического повреждения почек.

Материал и методы. Исследование проведено на базе НИИ фундаментальной и клинической уронефрологии Саратовского ГМУ им. В.И. Разумовского и НИИ уронефрологии и репродуктивного здоровья Первого Московского медицинского университета. Проспективно обследованы 60 пациентов с последующим подтверждением ПКР $T_{1-3}M_0N_0$ гистологическим методом. Проведено иммуногистохимическое исследование гистологических препаратов удаленных опухолей на антитела пролиферации (Ki-67, PCNA), апоптоза (BAX, Bcl-2). Пациенты прооперированы в объеме резекции почки, открытой или лапароскопической нефрэктомии. Все случаи распределялись на три группы: больные с ПКР после нефрэктомии, выполненной традиционной хирургической техникой (1-я группа); пациенты после лапароскопической нефрэктомии (2-я группа); после лапароскопической резекции опухоли (3-я группа).

Помимо стандартного обследования перед операцией, на 5–7-е сутки и через 1 месяц после оперативного вмешательства всем больным методом твердофазного ИФА произведено исследование концентраций экскретирующегося с мочой липокалина-2 (NGAL), сывороточных концентраций IL-18, MMP-9 и IGF-1. На основе уровня креатинина сыворотки крови оценена почечная функция с помощью расчетного уравнения СКФ (CKD-EPI (Chronic Kidney Disease Epidemiology Collaboration) 2009).

Для статистического анализа данных применяли программу Statistica 7.0 и IBM SPSS Statistics 20. Для обработки количественных данных изучаемых показателей использована описательная статистика, оценивался характер распределения. При нормальном распределении выборки достоверность различий средних показателей между независимыми группами определяли с помощью t-критерия Стьюдента. В выборках, где распределение отличалось от нормального, в процессе статистической обработки использовались методы непараметрического анализа, которые включали в себя вычисление медианы, квартилей вариационного ряда, максимальных и минимальных значений. В качестве критерия достоверности отличия между двумя независимыми группами использовался непараметрический критерий (U) Манна — Уитни. С целью изучения взаимосвязи количественных и качественных признаков выполнялся корреляционный анализ с использованием непараметрического метода Спирмена. Мера (коэффициент) корреляции «r» показывает, в какой степени изменение значения одного признака сопровождается изменением значения другого признака: $r \leq 0{,}25$ — слабая корреляция; $0{,}25 < r < 0{,}75$ — умеренная корреляция; $r > 0{,}75$ — сильная корреляция [21]. Для сравнения групп рассчитывали уровень статистической значимости (p) и различия считали достоверными при $p < 0{,}05$.

Результаты. Исходно у 82% оперированных пациентов установлен диагноз ХБП на разных стадиях. При этом у большинства пациентов в группах исходно имелось незначительное снижение СКФ (ХБП 2–3), из них 32,6% больных имели признаки хронической почечной недостаточности (рис. 1.).

Проведенное исследование продемонстрировало, что послеоперационная (через 1 мес.) СКФ была достоверно ниже у пациентов, подвергшихся нефрэктомии, выполненной как традиционной, так и лапароскопической техникой. СКФ-EPI составила 47, 47,8 и 58,7 ммоль/л в 1, 2 и 3-й группах соответственно.

Таким образом, у пациентов 1-й и 2-й групп через 1 месяц после вмешательства сохранялось снижение функциональной способности почек, тогда как при выполнении резекции восстановление после-

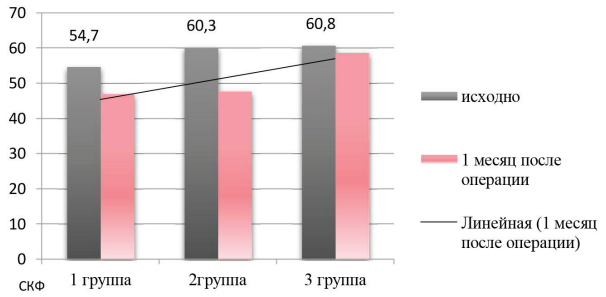

Рис. 1. Сравнительная оценка функционального состояния почек (СКФ-CKD EPI, мл/мин/1,73 м^2) при различных видах оперативного лечения ПКР

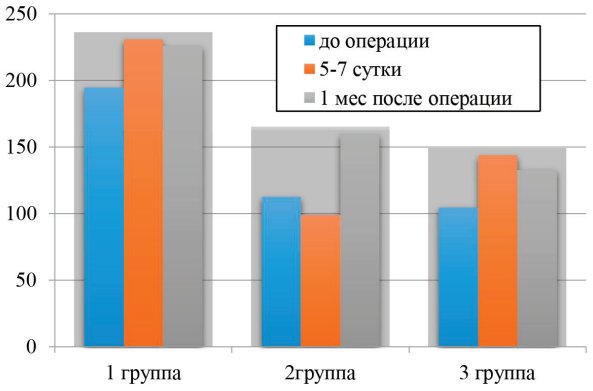

Рис. 2. Сравнительная оценка уровней ИЛ-18 в сыворотке крови при различных видах оперативного лечения ПКР

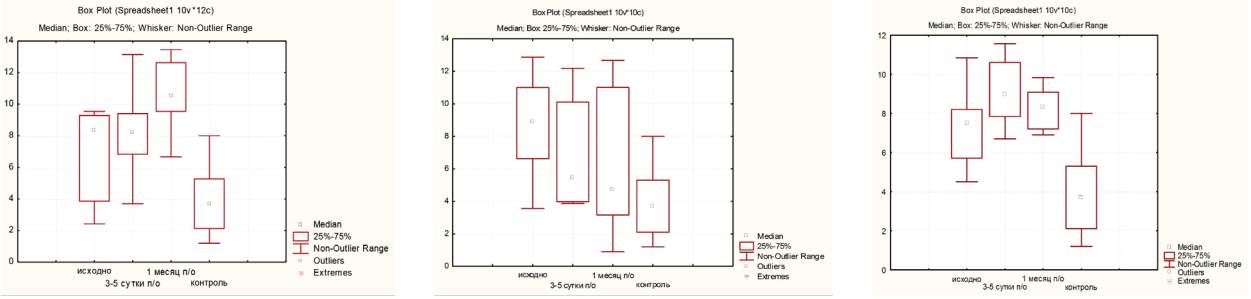

А *Б* *В*

Рис. 3. Уровни ММР-9 в динамике: *А* — после открытой операции; *Б* — после лапароскопической нефрэктомии; *В* — после лапароскопической резекции

операционной функции почек наступало быстрее по сравнению с другими группами, однако функциональная способность почек достоверно не изменилась по сравнению с исходной (p≤0,05).

Определяемые значения маркера ОПП IL-18 в раннем послеоперационном периоде были повышены у пациентов после открытой нефрэктомии, что указывает на более высокую степень интраоперационного повреждения паренхимы (рис. 2). При корреляционном анализе по методу Спирмена выявлена сильная достоверная корреляция между дооперационным уровнем IL-18 и СКФ после операции (r=0,75; p≤0,05).

У больных 1-й группы по сравнению с малоинвазивными вмешательствами отмечалось также повышение концентрации ММР-9 в сыворотке крови через 1 месяц. Вместе с тем значения данного показателя находились в пределах референсного интервала (рис. 3). Кроме того, повышение уровня ММР-9 ассоциировалось с высокой градацией опухоли G3–4 по Фурману и лимфоваскулярной инвазией.

При проведении корреляционного анализа Спирмена выявлена сильная достоверная корреляция между уровнем ММР-9 и NGAL в сыворотке крови (r=0,6, p≤0,001) (таблица).

Результаты корреляционного анализа Спирмена

Биомаркеры		MMP-9	IGF-1	IL-18	NGAL
MMP-9	Коэффициент корреляции	1,000	–0,093	0,154	0,632**
	Знач. (2-сторонняя)	.	0,667	0,473	0,001
	N	60	60	60	60
IGF-1	Коэффициент корреляции	–0,093	1,000	–0,087	0,001
	Знач. (2-сторонняя)	0,667	.	0,686	0,995
	N	60	60	60	60
IL-18	Коэффициент корреляции	0,154	–0,087	1,000	0,310
	Знач. (2-сторонняя)	0,473	0,686	.	0,141
	N	60	60	60	60
NGAL	Коэффициент корреляции	0,632**	0,001	0,310	1,000
	Знач. (2-сторонняя)	0,001	0,995	0,141	.
	N	60	60	60	60

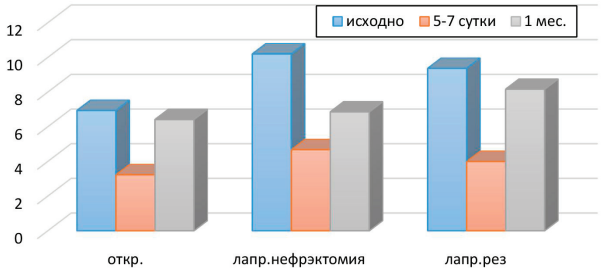

Рис. 4. IGF-1 в сыворотке крови в периоперационном периоде

При определении экспрессии IGF-1 в сыворотке крови в периоперационном периоде отмечалось отсутствие достоверного повышения данного показателя по сравнению с нормой. В то же время исходное повышение концентрации IGF-1 коррелировало с более низкой клеточной градацией по Фурману (G), склонностью опухоли к инвазии. При этом в раннем послеоперационном периоде отмечалось существенное снижение данного маркера в сыворотке крови, более выраженное у пациентов 1-й группы ($p \geq 0,05$). Последующий анализ концентрации IGF-1 в сыворотке крови в послеоперационном периоде указывает на повышение уровня IGF-1 у больных с почечной дисфункцией через 1 месяц после оперативного вмешательства.

При морфологическом исследовании отмечено, что в большинстве случаев клиническая стадия опухоли по TNM совпадала с гистологическим вариантом степени градации опухолевых клеток (или G), т.е. при $T_{1–2}$ стадии в опухолевых узлах чаще всего наблюдали высокую степень дифференцировки раковых клеток $G_{1–2}$, что имеет благоприятный прогноз. Однако в двух случаях из шестидесяти после проведенного гистологического исследования, при первоначально небольшом размере опухоли (менее 4 см, что соответствует T_{1a} стадии), имелись признаки выраженного атипизма опухолевых клеток: неравномерность контуров ядер и их крупный размер, визуализация крупных ядрышек и глыбок хроматина, что соответствовало $G_{3–4}$ степени ядерной градации по Фурману (рис. 5, 6).

Иммуногистохимическое исследование фрагментов опухолевых узлов также подтвердило, что при высокой дифференцировке (G_{1-2}) раковых клеток отмечается более низкий уровень экспрессии маркеров пролиферации и васкуляризации (Ki-67, PCNA, VEGF) и более высокий уровень экспрессии маркеров апоптоза (BAX и Bcl-2) (рис. 7, 8).

Обратная ситуация наблюдалась при низкой дифференцировке опухолевых клеток (G3-4): отмечались высокий уровень экспрессии Ki-67, PCNA и

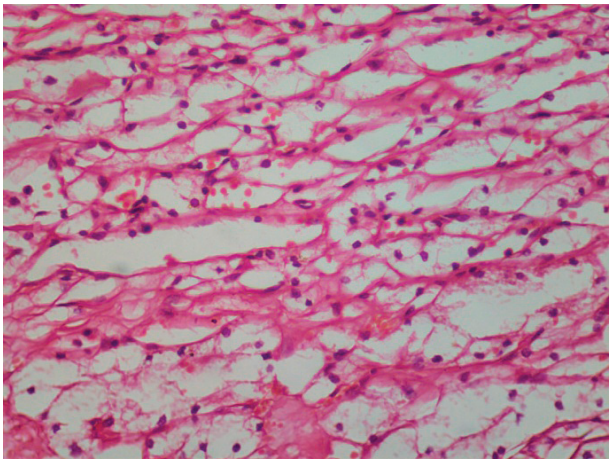

Рис. 5. ПКР светлоклеточный вариант, G1, г/э, ув. 450

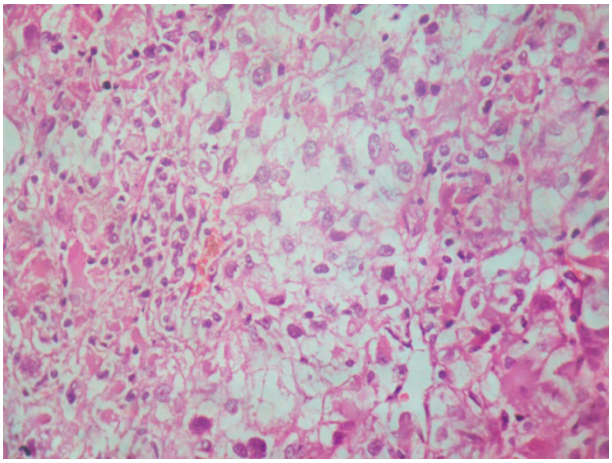

Рис. 6. ПКР светлоклеточный вариант, G3–4, г/э, ув. 450

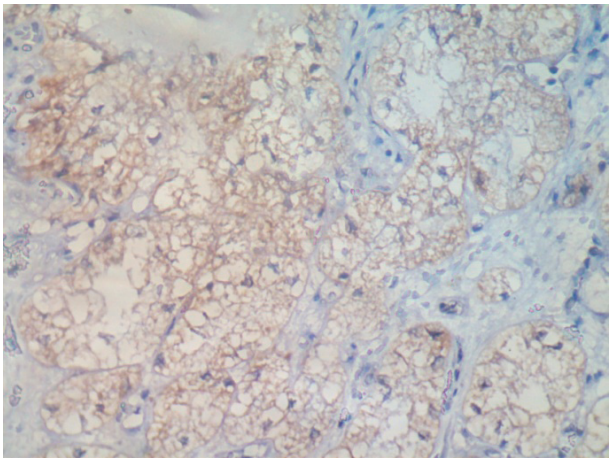

Рис. 7. ПКР, светлоклеточный вариант, G1, ИГХ, 90–95%-ная экспрессия на BAX, ув. 450

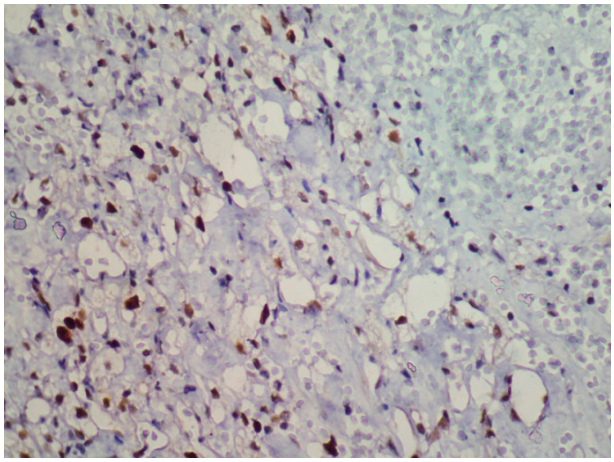

Рис. 8. ПКР, светлоклеточный вариант, G1, ИГХ, 25–30%-ная реакция на антитело PCNA, ув. 450

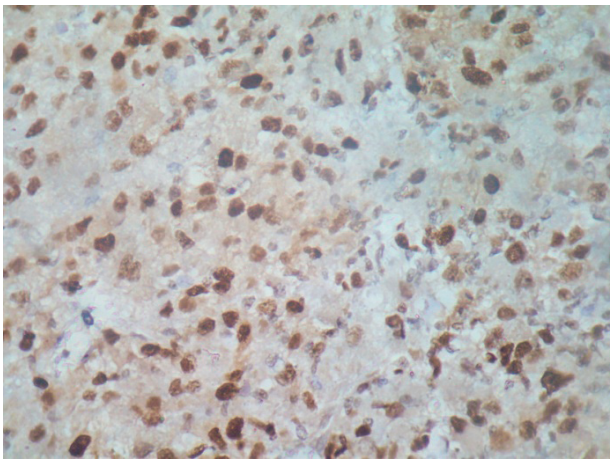

Рис. 9. ПКР, светлоклеточный вариант, G3–4, ИГХ, 90%-ная экспрессия маркера PCNA, ув. 450

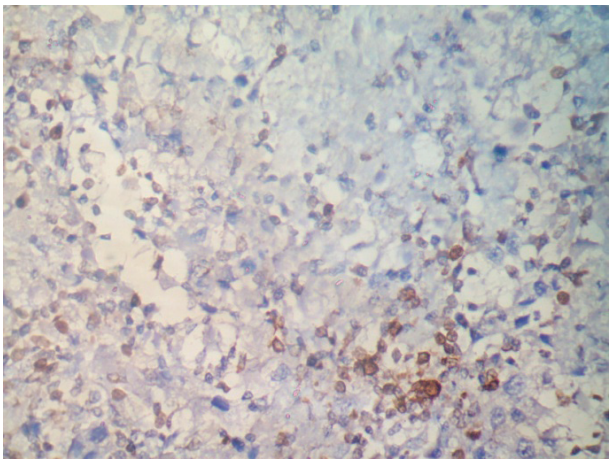

Рис. 10. ПКР, светлоклеточный вариант, G3–4, ИГХ, 40–45% клеток реакция на маркер Bcl-2, ув. 450

VEGF и более слабая реакция маркеров апоптоза (BAX и Bcl-2) (рис. 9, 10) даже при небольших размерах опухоли при обследовании на дооперационном этапе.

При этом нами установлено, что уровни биомаркеров почечного повреждения и онкогенеза (IL-18 и NGAL, MMP-9 и IGF-1) были выше при более низкой дифференцировке раковых клеток (G_{3-4}) и не зависели от размеров опухолевого узла.

Гистологический вариант и иммуногистохимические особенности опухоли не коррелировали с методом оперативного вмешательства. Однако следует отметить, что при небольших размерах опухоли в комбинации с ее низкой гистологической дифференцировкой (G_{3-4}) наиболее оправданным методом оперативного вмешательства является малоинвазивный — резекция. Подобный подход позволяет снизить выраженность повреждения оставшейся функционирующей почечной ткани, как в плане развития острого почечного повреждения в ранний послеоперационный период, так и в более длительной перспективе для уменьшения риска развития хронического прогрессирующего повреждения почек. Особенно актуально это положение при наличии предоперационной нефробиопсии.

Обсуждение. Почечно-клеточный рак является одним из наиболее распространенных опухолевых процессов в онкоурологии. Ежегодно регистрируется все большее количество случаев ПКР у взрослого населения 50–70 лет, но также отмечается появление этого типично «взрослого» новообразования у подростков и даже у детей [1, 2]. Возможно, такая тенденция связана с улучшением диагностических возможностей медицинских учреждений. В этих условиях малоинвазивная и в то же время эффективная диагностика почечно-клеточного рака, своевременное адекватное оперативное вмешательство с минимальным повреждением функционирующей почечной ткани играют определяющую роль в отношении продолжительности и качества жизни пациентов [3–6].

В последние годы у врачей урологов-онкологов имеется широкий выбор хирургического лечения ПКР: открытая или эндоскопическая нефрэктомия, резекция, энуклеация опухоли почки, абляционные процедуры.

Поиск универсальных биомаркеров, позволяющих определить оптимальный баланс между онкологической безопасностью и максимальным сохранением функции почки после хирургического вмешательства по поводу рака почки, — одна из приоритетных задач современной онкоурологии. Известны маркеры ранней фазы послеоперационного острого повреждения почек: NGAL и IL-18. Раннее повышение уровней липокалина NGAL и IL-18 прямо пропорционально коррелирует с острым повреждением почек в ранней послеоперационный период и является важным диагностическим маркером ОПП [5]. Согласно существующим представлениям, NGAL защищает ММП-9 от протеолитической деградации, повышая ферментативную активность ММП-9, и впоследствии способствует расширению зоны опухолевой инвазии. В то же время NGAL является высокочувствительным маркером острого почечного повреждения, и его повышение, вследствие увеличения объема операционной травмы, опосредованно приводит к повышенной продукции MMP-9, фактически обеспечивая условия к метастазированию и продолженному росту опухоли [15].

В проведенной работе получена сильная достоверная корреляция между уровнем MMP-9 и NGAL в сыворотке крови ($r=0,6$, $p\leq0,001$), что косвенно доказывает возможность активации инвазивного роста, в частности, за счет повышения ферментативной активности MMP-9, что рядом авторов расценивается как плохой прогноз для пациента в плане сокращения выживаемости [12–14]. Подобный вывод подтверждается и полученным в ходе исследования повышением уровня MMP-9 у больных 1-й группы через 1 месяц после операции, которое ассоциировалось с высокой градацией опухоли G3–4 по Фурману и лимфоваскулярной инвазией.

Инсулиноподобный фактор роста-1 (insulin-like growth factor-1 (IGF-1)) играет важную роль в защите от апоптоза и в регуляции клеточного роста, и его повышенная экспрессия в клетках ПКР связана также с плохим прогнозом для больного [19]. В литературе имеются доказательства, что IGF-1 стимулирует синтез ДНК в нормальных почечных клетках, а также в клетках ПКР. Считается, что как инсулин, так и IGF влияют на развитие и прогрессирование рака, но точный молекулярный механизм этого явления еще не выяснен. Более того, данные о влиянии инсулина на развитие и прогрессирование опухоли ограничены.

Морфологическое и иммуногистохимическое исследования (с помощью маркеров пролиферации, васкуляризации Ki-67, PCNA, VEGF и маркеров апоп-

тоза BAX и Bcl-2) чаще всего подтверждают минимальный атипизм опухолевых клеток (G1-2). Но и при первоначально небольших размерах ПКР (3,6–3,8 см) возможно обнаружение агрессивных опухолей с ярко выраженным атипизмом клеток (G3-4). Уровни биомаркеров почечного повреждения (IL-18 и NGAL, MMP-9 и IGF-1) выше при более низкой дифференцировке раковых клеток (G3-4), даже несмотря на небольшие размеры опухолевого узла. При небольших размерах опухоли в комбинации с ее низкой гистологической дифференцировкой (G3-4) приоритетным методом оперативного вмешательства является лапароскопическая резекция почки. Этот метод операции позволяет снизить степень повреждения оставшейся почечной ткани, минимизировать или предотвратить острое и хроническое почечное повреждение.

Заключение. Лапароскопическая резекция почки при ПКР демонстрирует лучшие функциональные показатели почечной паренхимы в ближайшем (1 мес.) послеоперационном периоде. В качестве маркера неблагоприятного прогноза в отношении прогрессирования ХБП у пациентов с ПКР может быть использован уровень IL-18 в сыворотке крови. Повышенные уровни MMP-9 в сыворотке крови больных ПКР до и после различных видов оперативного лечения отражает индивидуальные особенности организма пациента и опухолевого процесса, что требует персонализированного подхода к выбору метода хирургического лечения. Другим не менее важным ориентиром является степень дифференцировки опухоли на основании градации Фурмана (G опухолевых клеток), а также наличие лимфоваскулярной инвазии. Уровень MMP-9 при этом может являться дополнительным весомым критерием для определения показаний к выбору органосберегающей хирургии у пациентов ПКР.

Конфликт интересов отсутствует.

Авторский вклад: концепция и дизайн исследования — В.М. Попков, А.И. Тарасенко, Г.Н. Маслякова, А.Н. Россоловский; получение данных — А.Н. Россоловский, А.Н. Понукалин, А.В. Медведева, Н.Б. Захарова; написание статьи — В.М. Попков, А.И. Тарасенко, А.Н. Россоловский, О.Л. Березинец, А.В. Медведева Г.Н. Маслякова; утверждение рукописи для публикации — В.М. Попков.

References (Литература)

1. Chinello CI, L'imperio VI, Stella M. The proteomic landscape of renal tumors. Expert Rev Proteomics 2016 Dec; 13 (12): 1103–20.

2. Ferlay J, Soerjomataram I, Ervik M, et al. GLOBOCAN 2012, cancer incidence and mortality worldwide: IARC CancerBase No. 11. International Agency for Research on Cancer, Lyon, France; 2014.

3. Mosoyan MS. Open, laparoscopic and robot-assisted nephrectomy for localized kidney cancer: what to prefer? Nephrology 2014;18 (6): 76–81. Russian (Мосоян М.С. Открытая, лапароскопическая и робот-ассистированная нефрэктомия при локализованном раке почки: что предпочесть? Нефрология 2014; 18 (6): 76–81).

4. Popkov VM, Tarasenko AI, Maslyakova GN, et al. Biomolecular assessment of renal function in various types of surgical treatment of renal cell carcinoma. Saratov Journal of Medical Scientific Research 2017; 13 (1): 73–7. Russian (Попков В.М., Тарасенко А.И., Маслякова Г.Н. и др. Биомолекулярная оценка почечной функции при различных видах оперативного лечения почечно-клеточного рака. Саратовский научно-медицинский журнал 2017; 13 (1): 73–7).

5. Rossolovsky AN, Glybochko PV, Popkov VM, et al. Differentiated approach to renal damage assessment in patients with urolithiasis by noninvasive markers. Saratov Journal of Medical Scientific Research 2010; 6 (3): 708–15. Russian (Россоловский А.Н., Глыбочко П.В., Попков В.М. и др. Дифференцированный подход к оценке почечного повреждения у больных мочекаменной болезнью с помощью неинвазивных маркеров. Саратовский научно-медицинский журнал 2010; 6 (3):708-15).

6. Kogan MI, Ahohov ZM, Gusev AA, Pasechnik DG. Molecular-biological factors predicting the course of renal cell cancer (literature review). Oncourology 2016; 12 (3): 45–51. Russian (Коган М.И., Ахохов З.М., Гусев А.А., Пасечник Д.Г. Молекулярно-биологические факторы прогнозирования течения почечно-клеточного рака (обзор литературы). Онкоурология 2016; 12 (3): 45–51).

7. Banyra OB, Stroy AA, Shulyak AV. Markers of tumor growth in the diagnosis of kidney cancer. Experimental and clinical urology 2011; 4: 72–8. Russian (Баныра О.Б., Строй А. А, Шуляк А.В. Маркеры опухолевого роста в диагностике рака почки. Экспериментальная и клиническая урология 2011; 4: 72–8).

8. Glybochko PV, Zacharova NB, Ponukalin AN, et al. Diagnostic value of angiogenesis rates in renal-cell carcinoma. Cancer Urology 2011; 7 (3): 25–30. Russian (Глыбочко П.В., Захарова Н.Б., Понукалин А.Н. и др. Диагностическое значение показателей ангиогенеза при раке почки. Онкоурология 2011; 7 (3): 25–30.).

9. Rosner MH. Urinary biomarkers for the detection of renal injury. Adv Clin Chem 2009; 49: 73–97.

10. Lisowska-Myjak B. Serum and urinary biomarkers of acute kidney injury. Blood Purif 2010; 4 (29): 357–65.

11. Larsson SC & Wolk A. Diabetes mellitus and incidence of kidney cancer: a meta-analysis of cohort studies. Diabetologia 2011; 54: 1013–8.

12. Zhang L, Xul B, Chen S, et al. The complex roles of microRNAs in the metastasis of renal cell carcinoma. J Nanosci Nanotechnol 2013; 13: 3195–203.

13. Wu D, Pan H, Zhou Y, Zhou J. microRNA-133b down regulation and inhibition of cell proliferation, migration and invasion by targeting matrix metallopeptidase-9 in renal cell carcinoma. Mol Med Rep 2014 Jun; 9 (6): 2491–8.

14. Kallakury BV, Karikehalli S, Haholu A, et al. Increased expression of matrix metalloproteinases 2 and 9 and tissue inhibitors of metalloproteinases 1 and 2 correlate with poor prognostic variables in renal cell carcinoma. Clin Cancer Res 2001; 7: 311–9.

15. Angelina Di Carlo. Evaluation of neutrophil gelatinase-associated lipocalin (NGAL), matrix metalloproteinase-9 (MMP-9) and their complex MMP-9/NGAL in sera and urine of patients with kidney tumors. Oncol Lett 2013 May; 5 (5): 1677–81.

16. Sarfstein R, Werner H. Minireview: nuclear insulin and insulin-like growth factor-1 receptors: a novel paradigm in signal transduction. Endocrinology 2013;154 (5): 1672–9.

17. Kjeldsen L. Isolation and primary structure of NGAL, a novel protein associated with human neutrophil gelatinase. J Biol Chem 1993; 268: 10425–32.

18. Flower DR, North AC, Sansom CE. The lipocalin protein family: structural and sequence overview. Biochim Biophys Acta 2000, 1482: 9–24.

19. Rabkin R, Schaefer F. New concepts: growth hormone, insulin-like growth factor-I and the kidney. Growth Horm IGF Res 2004 Aug; 14 (4): 270–6.

20. Maslyakova GN, Medvedeva AV. Study of aggressivity factors for diagnostics and prognosis of renal tumors course (review). Bulletin of Medical Internet Conferences 2013; 3 (4): 845–8. Russian (Маслякова Г.Н., Медведева А.В. Изучение факторов агрессивности для диагностики и прогнозирования течения опухолей почек (анализ литературных данных). Бюллетень медицинских интернет конференций 2013; 3 (4): 845–8).

21. Rebrova OYu. Statistical analysis of medical data: Application software package STATISTICA. Moscow: Media Sphere, 2002; 312 p. Russian (Реброва О.Ю. Статистический анализ медицинских данных: применение пакета прикладных программ STATISTICA. М.: Медиа Сфера, 2002; 312 с.).