3. Kim HY, Shin HS, Ko JH, et al. Gait analysis of symptomatic flatfoot in children: an observational study. Clinics in Orthopedics Surgery 2017; 9: 363–73.

4. Carr Jb, Yang S, Lather LA. Pediatric Pes Planus: a State-of-the-Art Review. Pediatrics 2016; 137 (3): e20151230.

5. Butterworth ML. A systematic approach to pediatric flat foot: What to Do and When to Do It. Avaliable at: http://www.podiatryinstitute.com/pdfs/Update_2010/2010_12.pdf

6. Uden H, Scharfbilling R, Causby R. The typically developing pediatric foot: how flat should it be? A systemic review. Journal of Foot and Ankle Research 2017; 10: 37.

7. Prachgosin T, Chong DYR, Leelasamran W, et al. Medial longitudinal arch biomechanics evaluation during gait in subjects with flexible flatfoot. Acta of Bioengineering and Biomechanics 2015; 4: 121–30.

8. Saraswat P, MacWilliams BA, Davis RB, D'Astous JL. Kinematics and kinetics of normal and planovalgus feet during walking. Gait Posture 2014; 39 (1): 339–45.

9. Pauk J, Szymul J. Differences in pediatric vertical ground reaction force between planovalgus and neutrally aligned feet. Acta Bioeng. Biomech 2014; 16 (2): 95–101.

10. Arangio GA, Salathe EP. A biomechanical analysis of posterior tibial tendon dysfunction, medial displacement calcaneal osteotomy and flexor digitorum longus transfer in adult acquired flat foot. Clin. Biomech 2009; 24 (4): 385–90.

УДК 617.572 Оригинальная статья

ОЦЕНКА РЕЗУЛЬТАТОВ АРТРОСКОПИЧЕСКОЙ РЕКОНСТРУКЦИИ ВРАЩАТЕЛЬНОЙ МАНЖЕТЫ ПЛЕЧА МЕТОДОМ ОДНОРЯДНОЙ АНКЕРНОЙ ФИКСАЦИИ

Н. Н. Чирков *— ФГБУ «Федеральный центр травматологии, ортопедии и эндопротезирования» Минздрава России (г. Чебоксары), врач-травматолог-ортопед травматолого-ортопедического отделения №3, кандидат медицинских наук;* ***О. В. Спиридонова*** *— ФГБОУ ВО «Чувашский государственный университет им. И. Н. Ульянова» (г. Чебоксары), врач-ординатор;* ***В. Н. Яковлев*** *— ФГБУ «Федеральный центр травматологии, ортопедии и эндопротезирования» Минздрава России (г. Чебоксары), врач-травматолог-ортопед травматолого-ортопедического отделения №3.*

EVALUATION RESULTS OF ARTHROSCOPIC RECONSTRUCTION OF ROTATOR CUFF USING SINGLE-ROW ANCHOR FIXATION

N. N. Chirkov *— Cheboksary Center of Traumatology, Orthopedics and Endoprosthesis, Candidate of Medical Sciences;* ***O. V. Spiridonova*** *— Chuvash State University, Resident Physician;* ***V. N. Yakovlev*** *— Cheboksary Center of Traumatology, Orthopedics and Endoprosthesis, Physician.*

Дата поступления — 29.05.2018 г. Дата принятия в печать — 16.08.2018 г.

Чирков Н. Н., Спиридонова О. В., Яковлев В. Н. **Оценка результатов артроскопической реконструкции вращательной манжеты плеча методом однорядной анкерной фиксации. Саратовский научно-медицинский журнал 2018; 14 (3): 401–407.**

Цель: анализ результатов артроскопической реконструкции вращательной манжеты плеча методом однорядной анкерной фиксации, оценка зависимости результатов лечения от величины разрыва вращательной манжеты плеча. *Материал и методы*. Представлен анализ результатов хирургического лечения 84 пациентов с повреждением вращательной манжеты плеча, которым выполнена артроскопическая реконструкция вращательной манжеты плеча методом однорядной анкерной фиксации. Размер разрыва вращательной манжеты плеча оценивался по МРТ и непосредственно во время оперативного вмешательства. Все разрывы подразделялись на малые (менее 1 см), средние (1–3 см) и большие (3–5 см). Критерием исключения являлись пациенты с массивным разрывом вращательной манжеты плеча, ретракцией сухожилия до уровня суставного отростка лопатки или жировой дистрофией мышц коротких ротаторов плеча. В работе представлены особенности оперативной техники и оригинальный алгоритм послеоперационной реабилитации на разных этапах лечения. Оценка результатов лечения производилась по оценочным шкалам Constant score, ASES, UCLA. *Результаты.* Средний возраст пациентов составил 56,0±7,4 года (36–71 лет). Из них 22,6% пациентов имели малую степень разрыва вращательной манжеты плеча, 50% среднюю, 27,4% большую степень разрыва. Ближайшие результаты (до 1 года после лечения) оценены у 5, отдаленные результаты — у 79 больных (более 1 года). Средний бал оценки по шкале Constant составил 89,8±9,2; среднее значение по шкале ASES 83,7±17,6; среднее значение по шкале UCLA 29,3±5,9. Уменьшение болевого синдрома, увеличение объема движений, улучшение качества жизни у большинства пациентов отмечалось в сроки от 6 месяцев до 1 года после операции. *Заключение.* Артроскопическая реконструкция вращательной манжеты плеча методом однорядной анкерной фиксации с применением по необходимости швов, сближающих края разрыва, и сопутствующих процедур обеспечивает хорошие результаты. Уменьшение боли, увеличение объема движений, мышечной силы верхней конечности отмечены у всех пациентов вне зависимости от размера повреждения вращательной манжеты плеча. Применяемый реабилитационный протокол обеспечивает создание благоприятных условий для приживления восстановленного сухожилия и одновременно способствует профилактике развития тугоподвижности плечевого сустава.

Ключевые слова: плечевой сустав, артроскопия, повреждение вращательной манжеты плеча, однорядная анкерная фиксация.

Chirkov NN, Spiridonova OV, Yakovlev VN. **Evaluation results of arthroscopic reconstruction of rotator cuff using single-row anchor fixation. Saratov Journal of Medical Scientific Research 2018; 14 (3): 401–407.**

The purpose was to evaluate the results of arthroscopic reconstruction of the rotator cuff of a shoulder using the single-row anchor fixation method, to evaluate the dependence of the results of treatment on the size of the rupture of the rotator cuff of the shoulder. *Material and Methods.* This report provides an analysis of results of surgical treatment of 84 patients with the damage of the rotator cuff of a shoulder, who underwent arthroscopic reconstruction of the rotational cuff of a shoulder using single-row anchor fixation. The size of rupture of the rotator cuff of the shoulder was measured with the use of MRI and during surgery itself. All ruptures were subdivided into small (less than 1 cm), medium (1–3 cm) and large (3–5 cm). The exclusion criteria were patients with a massive rupture of the rotator cuff of a shoulder, with retraction of the tendon to the level of the articular process of the scapula or fatty degeneration of the

muscles of the short shoulder rotators. The paper presents the features of operative technique and original algorithm for postoperative rehabilitation at different stages of treatment. Evaluation of the results of treatment was performed according to the rating scale of the Constant score, ASES, UCLA. *Results.* The average age of the patients was 56.0±7.4 (36–71 years). Of these, 22.6% patients had a small degree of rupture of the rotator cuff of a shoulder, 50% middle and 27.4% patients had a large degree of rupture. The nearest results (up to one year) were evaluated in 5 patients, long-term results in 79 patients (more than a year). The average rating score according to the Constant score was 89,8±9,2; the average value according to the ASES scale was 83,7±17,6; the average value according to the UCLA scale was 29.3±5.9. In all other patients complete recovery was observed in the period from 6 months to a year after the operation, there was a decrease in the pain syndrome, an increase in the volume of movements, an improvement in the quality of life. *Conclusion.* Arthroscopic reconstruction of the rotator cuff of a shoulder using the method of single-row anchor fixation, if necessary, with the help of seams which reapproximate the edges of the rupture, and with the help of the accompanying procedures, provides good results. Reduction in pain, increase in movement and in muscle strength in the arm were noted in all patients, regardless of the size of the damage to the rotator cuff of the shoulder. The rehabilitative protocol used ensures the creation of favorable conditions for engraftment of the restored tendon and, at the same time, provides prevention of the development of the stiffness of the shoulder joint.

Key words: shoulder joint, arthroscopy, damage to the rotator cuff of the shoulder, single-row anchor fixation.

Введение. От 7 до 26% людей в популяции имеют те или иные боли в плечевом суставе [1]. Нарушения функции вращательной манжеты плеча являются наиболее частой причиной болевого синдрома в плечевом поясе и составляют от 20% и больше, причем у лиц пожилого и старческого возраста они достигают 50% [2]. Основной причиной необходимости оперативного лечения плечевого сустава является разрыв вращательной манжеты плеча [3], что связано с особенностями кровоснабжения в зоне прикрепления сухожилия надостной мышцы к большому бугорку, которое с возрастом претерпевает значительные нарушения. Karthikeyan S., et al. [4] исследовали данную зону методом лазерного допплеровского анализа в режиме реального времени in vivo. Исследование показало, что микрососудистый кровоток неравномерен по всему сухожилию надостной мышцы, а поток крови в патологически измененном сухожилии значительно ниже по сравнению с нормальным сухожилием. Малые разрывы сухожилий вращательной манжеты плеча могут не иметь клинической симптоматики, в то время как значительные по размерам разрывы обычно ассоциируются с потерей силы отведения и наружной ротации в плечевом суставе. Дополнительным источником постоянного болевого синдрома и нарушения функции конечности у больных с разрывом вращательной манжеты плеча является скомпрометированное сухожилие длинной головки двуглавой мышцы плеча [5]. Для определения степени разрыва вращательной манжеты плеча, наличия сопутствующих повреждений проводится оценка объема движений в плечевом суставе, мышечной силы, применяются специфические клинические тесты, выполняются рентгенография, УЗИ или МРТ-исследования. Целью оперативного лечения является восстановление функции плечевого сустава за счет реинсерции поврежденных сухожилий вращательной манжеты к анатомическому месту их прикрепления. Первые подобные операции выполнялись открыто, однако развитие артроскопической техники позволило делать это полностью артроскопически. В процессе проведения артроскопии производится оценка размера повреждения сухожилий ротаторов, степень их ретракции, наличия сопутствующих изменений, таких как повреждения хрящевой губы, сухожилия длинной головки двуглавой мышцы и капсулы, наличие разрыва сухожилия подлопаточной мышцы [6]. В случаях застарелого разрыва вращательной манжеты плеча с ретракцией сухожилий до уровня хрящевой поверхности суставного отростка лопатки отмечается такое явление, как патологическая фиксация надлопаточного нерва к сократившемуся сухожилию надостной мышцы посредством разрастания фиброзной ткани. Оперативное восстановление манжеты в таких случаях (релиз сократившегося сухожилия надостной мышцы, вытягивание его до большого бугорка с последующей фиксацией) может негативно сказаться на «подпаянном» к сухожилию надлопаточном нерве. Пациенты, которым дополнительно выполняется релиз надлопаточного нерва, показывают значительно лучшие функциональные результаты [7]. Методики двухрядной фиксации повреждений вращательной манжеты плеча повышают стоимость лечения за счет большего количества используемых анкерных фиксаторов. Существуют исследования консервативного лечения разрывов вращательной манжеты плеча. Так, C. Gerbert et al. заключили, что консервативное лечение может успешно применяться для лечения пациентов с низкой физической активностью, больных старческого возраста, пациентов с прогностически неблагоприятными результатами оперативного лечения, однако доказано, что это приведет к развитию плечелопаточного остеоартроза [8].

Цель: анализ результатов оперативного восстановления вращательной манжеты плеча методом артроскопической однорядной анкерной фиксации с одновременной коррекцией сопутствующих изменений, оценка зависимости результатов лечения от величины разрыва вращательной манжеты плеча.

Материал и методы. Исследование включает оценку результатов лечения 84 пациентов, которым в условиях ФГБУ «Федеральный центр травматологии, ортопедии и эндопротезирования» Минздрава России (г. Чебоксары) (далее — Центр) выполнялась артроскопическая реконструкция вращательной манжеты плеча методом однорядной анкерной фиксации при различных размерах ее разрывов. Критерием исключения являлся диагноз: массивный разрыв вращательной манжеты плеча, ретракция сухожилия до уровня суставного отростка лопатки или выраженная жировая дистрофия мышц коротких ротаторов плеча (3-я и 4-я стадии жировой дегенерации по Goutallier). Все лица дали добровольное информированное согласие на включение их в исследование. Публикуемое исследование проведено в соответствии с этическими стандартами Хельсинкской декларации 1975 г. и ее пересмотру в 1983 г. Данные пациенты оперированы в Центре в период с 2014 по 2016 г. До операции всем пациентам выполнялось консервативное лечение (без выраженного положительного эффекта).

При поступлении в стационар у всех пациентов с повреждением вращательной манжеты плеча фикси-

Ответственный автор — Чирков Николай Николаевич.
Тел.: +7 (906) 1307120
E-mail: epreobrazhenskaya@orthoscheb.com

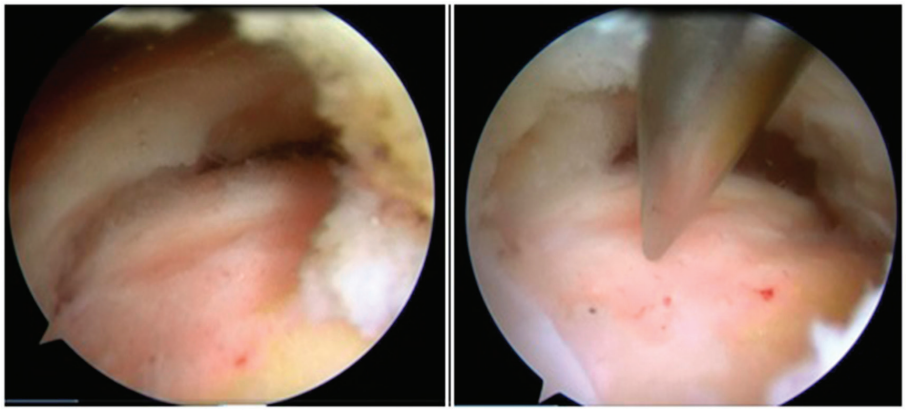

Рис. 1. Полнослойный разрыв вращательной манжеты плеча большой степени

ровались жалобы, производился клинический осмотр с проведением специальных клинических тестов, специфичных для той или иной патологии плечевого сустава (Scarf test, Neer test, Hawkins test, Drop arm test, Belly press test и др.). Диагноз разрыва вращательной манжеты дополнительно подтверждался рентгенологическим обследованием плечевого сустава, ультрасонографическим и магнитно-резонансным обследованием. Окончательный диагноз подтверждался интраоперационно в ходе артроскопии. Все пациенты были разделены на три группы в зависимости от размера разрыва вращательной манжеты плеча, который устанавливался согласно классификации Cofield: малый — до 1 см, средний — 1–3 см, большой — 3–5 см.

Операции выполнялись одним хирургом под эндотрахеальным наркозом совместно с проводниковой анестезией плечевого сплетения в полусидячем положении пациента. Из стандартных артроскопических доступов производилась диагностика повреждений: определялся тип разрыва вращательной манжеты плеча, его размер, степень ретракции (рис. 1), а также наличие сопутствующих изменений (патология сухожилия длинной головки двуглавой мышцы, адгезивный капсулит, экзофиты в области акромиального отростка лопатки и в области акромиально-ключичного сочленения, воспалительные проявления и т.д.), которые санировались во время операции. Выполнялись субакромиальная бурсэктомия, релиз и мобилизация сухожилий вращательной манжеты плеча.

У 9 пациентов выполнялся релиз надлопаточного нерва путем артроскопического доступа к области вырезки лопатки и пересечения верхней поперечной связки лопатки в области ее крепления к основанию клювовидного отростка (рис. 2).

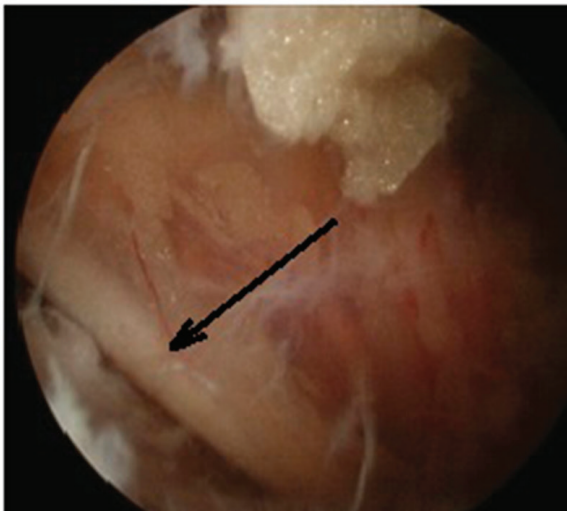

Рис. 2. Артроскопическая картина надлопаточного нерва после релиза (указан стрелкой)

После декортикации области футпринта большого бугорка плечевой кости устанавливались якорные фиксаторы с двумя нитями каждый. Количество якорных фиксаторов определялось размерами разрыва. Производились прошивание сухожилий ротаторов нитями анкерных фиксаторов и их реинсерция к большому бугорку плечевой кости (рис. 3).

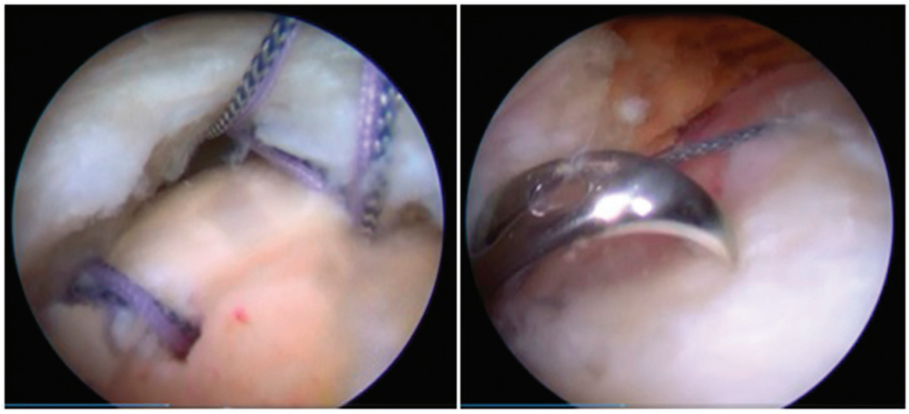

Рис. 3. Артроскопическая установка анкерных фиксаторов, прошивание сухожилия вращательной манжеты плеча

При наличии U-образного или L-образного разрыва вначале сшивались края продольного разрыва свободной нитью. Во всех случаях технически удавалось закрыть большой бугорок тканью манжеты без ее натяжения либо с минимальным натяжением. Сразу после операции конечность фиксировалась абдукционным ортезом.

На вторые сутки после операции пациент выписывался на амбулаторное лечение по месту жительства. В раннем послеоперационном периоде пациентам назначались НПВС при болях, хондропротекторы, физиопроцедуры: магнитные поля на оперированный плечевой сустав (до 10 дней после операции). Через 3 недели после операции назначался амплипульс, ультразвук; через 6 недель выполняли массаж шейно-воротниковой зоны и верхних конечностей, электростимуляцию дельтовидной мышцы. Лечебная физкультура: движения в локтевом суставе осуществляли с первого дня после операции; через 3 недели разрешали пассивные движения: отведение и сгибание в оперированном плечевом суставе до угла 90°; через 6 недель после операции переходили к пассивным движениям с большей амплитудой, наружной ротации и активным движениям с возрастающей амплитудой, рекомендовали механотерапию на аппарате «Артромот». Иммобилизация в бандаже продолжалась в течение шести недель после операции (бандаж в этот период снимался только для сеансов ЛФК). Физические нагрузки ограничивали полугодовым сроком. Контрольные осмотры осуществляли каждые 2–3 месяца после операции.

Результат лечения пациентов оценивали при помощи шкал ASES, Constant Score и UCLA.

Основной задачей статистического анализа групп пациентов являлось исследование зависимости результатов операции по реконструкции вращательной манжеты методом однорядной анкерной фиксации от величины разрыва вращательной манжеты. Для обработки брались цифровые значения, полученные при тестировании пациентов после операции, согласно оценочным шкалам Constant, ASES и UCLA. Статистический анализ пациентов проведен с помощью электронной программы BioStat 2009 (v. 5.8.3.0, Analystsoft Inc., USA). Для определения нормальности распределения с целью выбора методов представления данных и их сравнения использовали критерий Колмогорова — Смирнова. Статистическую значимость различий в целом по выборке (множественное сравнение) определяли с использованием критерия Краскела — Уоллиса. Статистическая достоверность различий между группами проверялась использованием критериев Манна — Уитни и Вилкоксона. Различия считали статистически значимыми при $P \leq 0,05$.

Результаты. Средний возраст пациентов составил 56±7,4 года (от 36 лет до 71 года), из них мужчин было 53 человека (63,1%), женщин 31 (36,9%). Большинство пациентов (76 человек) указывали на наличие предшествующей травмы (90,5%), 8 пациентов не отмечали травматизации плечевого сустава (9,5%). У пациентов сохранялись умеренные или выраженные боли, ограничение объема движений в плечевом суставе, слабость в конечности, трудности самообслуживания и профессиональной деятельности, снижение качества жизни. По результатам клинического обследования определялось наличие мышечной гипотрофии (выявлено у 76 пациентов, или у 90,5%), крепитации в суставе (выявлено у 45 пациентов, или у 53,6%). Результаты специфических клинических тестов для определения патологии плечевого сустава и определения наличия разрывов ротаторов: Scarf test положительный у 38 пациентов (45,2%); Neer test и Hawkins test положительные у 80 пациентов (95,2%); Supraspinatus: Drop arm test положительный у 49 пациентов (58,3%); Jobe test положительный у 67 пациентов (79,8%); резистивный Extern rotation test положительный у 34 пациентов (40,5%); Subscapularis: belly press test положительный у 12 пациентов (14,3%); тест на патологию бицепса Speed test положительный у 66 пациентов (78,6%). Следует отметить, что большинство из указанных тестов являются неэффективными у пациентов, имеющих стойкую плечелопаточную контрактуру (что отмечалось у 27 пациентов, или у 32,1%). По размеру разрыва вращательной манжеты, согласно классификации R. Cofield, пациенты распределились следующим образом: малый разрыв до 1 см (19 пациентов, 22,6%); средний 1–3 см (42 пациента, 50%); большой 3–5 см (23 пациента, 27,4%). Наиболее частым повреждением являлся разрыв сухожилия надостной мышцы с ретракцией 2-й стадии (по классификации Patte). Ближайшие результаты (до 1 года) оценены у 5 больных, отдаленные результаты у 79 больных (все более 1 года). Большинство пациентов достигли хороших и отличных результатов, согласно тестированию по шкалам Constant, ASES и UCLA, при этом статистически значимая разница оценочных результатов между тремя группами отсутствовала ($p>0,05$) (табл. 1).

Основные оценочные параметры в клинической картине пациентов представлены в виде среднего арифметического и стандартного отклонения (M±s). Наиболее значимыми признаками являлись исчезновение болевого синдрома и увеличение амплитуды движений. Полное восстановление наблюдалось на сроках в промежуток от 6 месяцев до 1 года после операции. Ни у одного из пациентов не выявлены явления артрофиброза и сохранения контрактуры сустава после операции. Общий показатель оценки результатов оперативного лечения по шкале Constant составил 89,8±9,2 балла. Среди них у пациентов, имеющих малый разрыв манжеты (n=19), этот показатель был наибольшим: 95,3±7,5 балла в сравнении с пациентами, имеющими средние и большие размеры разрыва (84,3±11,3 и 89,3±9,3 соответственно). При этом пациенты с большими размерами имели даже более благополучный показатель Constant, чем с малыми. Результаты по группам, оцененные по шкале ASES, распределились следующим образом: пациенты с малыми разрывами 91,5±6,9, со средними разрывами 82,8±15,7, с большими разрывами 81,6±13,3. Общий результат по шкале ASES 83,7±17,6 балла. Общий балл по шкале UCLA составил 29,3±5,9 (см. табл. 1), при этом отсутствует статистически значимая разница в результатах между группами.

Результаты оценки по шкале UCLA в зависимости от типа повреждения представлены в табл. 2. Все пациенты при тестировании по шкале UCLA отмечали удовлетворенность результатом лечения, констатировали улучшение.

Обсуждение. Данное исследование показывает, что оперативное лечение пациентов с малыми, средними и большими размерами повреждений вращательной манжеты плеча методом артроскопической однорядной анкерной фиксации высокоэффективно (устранение болевого синдрома, улучшение функции плечевого сустава). Основные критерии (болевой синдром, объем движений, мышечная сила и удов-

Таблица 1

Общая характеристика пациентов в зависимости от размера повреждения вращательной манжеты плеча

Показатель		Малые разрывы (n=19)	Средние разрывы (n=42)	Большие разрывы (n=23)	Итого (n=84)	P value
Возраст (лет)		55,9±3,7	58,7±10,3	57,4±9,5	56,7±7,4	0,895
Пол	женский, абс (%)	5 (5,9%)	17 (20,2%)	9 (10,7%)	31 (36,9%)	0,331
	мужской, абс (%)	14 (16,7%)	25 (29,8%)	14 (16,7%)	53 (63,1%)	
Послеоперационный период (месяцы)		13,6±2,4	23,1±12,4	34,0±9,2[bc]	26,9±11,9	0,005
Результат оценки по шкале ASES, баллы		91,5±6,9	82,8±15,7	81,6±13,3	83,7±17,6	0,324
Результат оценки по шкале Constant, баллы		95,3±7,5	84,3±11,3	89,3±9,3	89,8±9,2	0,471
Результат оценки по шкале UCLA, баллы		32±1,6	28,5±4,8	29,1±2,4	29,3±5,9	0,399

Примечание: данные для количественных переменных представлены как среднее ± стандартное отклонение (M±s); [b] — статистически значимая разница между группами пациентов с малыми и большими разрывами; [c] — статистически значимая разница между группами пациентов со средними и большими разрывами.

Таблица 2

Результаты оценки по шкале UCLA в зависимости от типа повреждения, абсолютное число пациентов (%)

Результат	Малые разрывы (n=19)	Средние разрывы (n=42)	Большие разрывы (n=23)	Итого (n=84)	P value
Секция 1 — боль					
Отсутствует	10 (11,9%)	31 (36,9%)	20 (23,8%)	61 (72,6%)	0,422
Редкая и незначительная	3 (3,6%)	6 (7,1%)	2 (2,4%)	11 (13,0%)	
Появляется при тяжелых физических нагрузках, требует редкого приема легких анальгетиков	1 (1,2%)	4 (4,7%)	1 (1,2%)	6 (7,1%)	
Появляется при легких физических нагрузках, требует частого приема легких анальгетиков	0 (0,0%)	1 (1,2%)	0 (0,0%)	1 (1,2%)	
Боль постоянная, но терпимая при приеме сильных анальгетиков	0 (0,0%)	0 (0,0%)	0 (0,0%)	0 (0,0%)	
Боль постоянная, изнуряющая, требующая постоянного приема сильных анальгетиков	0 (0,0%)	0 (0,0%)	0 (0,0%)	0 (0,0%)	
Секция 2 — функция					
Невозможно пользоваться конечностью	0 (0,0%)	0 (0,0%)	0 (0,0%)	0 (0,0%)	0,704
Возможна только минимальная физическая активность	0 (0,0%)	0 (0,0%)	0 (0,0%)	0 (0,0%)	
Возможны только легкая работа по дому и большинство повседневных занятий	0 (0,0%)	0 (0,0%)	2 (2,4%)	3 (3,6%)	
Возможны работа по дому, поход в магазин и вождение автомобиля; в состоянии причесать волосы, надевать одежду	0 (0,0%)	3 (3,6%)	3 (3,6%)	7 (8,3%)	
Незначительное ограничение функции плечевого сустава	3 (3,6%)	5 (5,9%)	1 (1,2%)	8 (9,5)	
Полностью нормальная физическая активность	16 (19,0%)	34 (40,5%)	17 (20,2%)	66 (78,6)	
Секция 3 — сгибание в плечевом суставе					
≥150°	18 (21,4%)	38 (45,2%)	21 (25%)	77 (91,7)	0,340
120–150°	1 (1,2%)	4 (4,7%)	2 (2,4%)	7 (8,3%)	
90–120°	0 (0,0%)	0 (0,0%)	0 (0,0%)	0 (0,0%)	
45–90°	0 (0,0%)	0 (0,0%)	0 (0,0%)	0 (0,0%)	
30–45°	0 (0,0%)	0 (0,0%)	0 (0,0%)	0 (0,0%)	
<30°	0 (0,0%)	0 (0,0%)	0 (0,0%)	0 (0,0%)	

Окончание табл. 2

Результат	Малые разрывы (n=19)	Средние разрывы (n=42)	Большие разрывы (n=23)	Итого (n=84)	P value
Секция 4 — мышечная сила при сгибании					
5 баллов (отличная)	16 (19,0%)	34 (40,5%)	18 (21,4%)	68 (80,9%)	0,918
4 балла (хорошая)	2 (2,4%)	6 (7,1%)	2 (2,4%)	10 (11,9%)	
3 балла (удовлетворительная)	1 (1,2%)	2 (2,4%)	3 (3,6%)	6 (7,1%)	
2 балла (плохая)	0 (0,0%)	0 (0,0%)	0 (0,0%)	0 (0,0%)	
1 балл (только изометрическое сокращение мышцы)	0 (0,0%)	0 (0,0%)	0 (0,0%)	0 (0,0%)	
0 баллов (отсутствует)	0 (0,0%)	0 (0,0%)	0 (0,0%)	0 (0,0%)	
Секция 5 — удовлетворенность операцией					
Улучшение	19 (22,6%)	42 (50%)	23 (27,4%)	84 (100%)	0,467
Ухудшение	0 (0,0%)	0 (0,0%)	0 (0,0%)	0 (0,0%)	

Рис. 4. Фото пациентки К., 64 года, через 6 месяцев после артроскопической реконструкции вращательной манжеты правого плечевого сустава методом однорядной анкерной фиксации (большая степень разрыва). Мышечная сила 4 балла, Constant score 89.

летворенность) улучшились после операции у всех исследуемых пациентов (рис. 4).

Наилучших показателей результатов лечения (согласно оценочным шкалам) достигли пациенты с малыми разрывами. Как ни странно, пациенты с большими размерами разрывов вращательной манжеты плеча имели лучшие результаты, чем пациенты со средними размерами. Используемый нами послеоперационный протокол реабилитации актуален для пациентов всех возрастов, независимо от размеров разрыва вращательной манжеты плеча, что подтверждается хорошими клиническими результатами во всех группах. Не отмечено ни одного случая тугоподвижности плечевого сустава после операции.

Схожие с нашими хорошие и отличные результаты лечения после реконструкции вращательной манжеты методом однорядной анкерной фиксации получены и в других исследованиях. Так, P. R. Heuberer, et al. отмечают двукратное улучшение показателей по шкалам UCLA и Constant после реконструкции вращательной манжеты методом однорядной анкерной фиксации в сравнении с дооперационными [9]. J. Kukkonen et al. при изучении результатов лечения пациентов с разрывами вращательной манжеты плеча выявили линейную их зависимость от размера разрыва манжеты ротаторов [10]. Наше исследование, напротив, не выявило зависимости результатов лечения от размеров разрывов вращательной манжеты плеча, что требует дальнейшего наблюдения.

Основной целью оперативного восстановления поврежденной вращательной манжеты плеча является фиксация поврежденного сухожилия к месту его анатомического крепления и создание условий для его биологического приживления.

В настоящее время существуют два основных подхода к фиксации сухожилия вращательной манжеты под артроскопическим контролем: однорядный и двухрядный шов в различных вариантах. X. B. Zhou et al. провели ретроспективный анализ лечения 353 пациентов с повреждениями вращательной манжеты плеча, которые были поделены на три группы в зависимости от методики фиксации поврежденного сухожилия. Пациентам первой группы выполнялась однорядная анкерная фиксация, второй — обычный двухрядный шов, а пациентам третьей группы двухрядная анкерная фиксация по методике шовного моста. Статистический сравнительный анализ результатов лечения не выявил достоверных различий. У

всех групп пациентов отмечались схожие улучшения [11]. Напротив, M. H. Sobhy et al. [12] в результате рандомизированного сравнения однорядной и двухрядной методик фиксации сухожилий вращательной манжеты плеча отмечали меньшую частоту повторных разрывов при применении методики двухрядного шва. Мнения о преимуществах двухрядного или однорядного способов фиксации сухожилий вращательной манжеты противоречивы. Ряд авторов не находят никаких различий в результатах, другие же утверждают, что результаты двухрядного шва лучше, поскольку процент повторных разрывов меньше. С механической точки зрения фиксация двухрядным анкерным швом выглядит стабильнее и надежнее [13]. По всей видимости, данный способ фиксации должен применяться при реконструкции массивных разрывов либо разрывов, при реконструкции которых отмечается выраженная ретракция сухожилия, при фиксации с натяжением или при плохом качестве самой ткани сухожилия.

Заключение. Лечение пациентов с малыми, средними и большими размерами разрывов вращательной манжеты плеча методом однорядной анкерной фиксации показывает хорошие и отличные результаты в сроки от 6 месяцев до 1 года после операции. У пациентов купируется болевой синдром, улучшается объем движений в плечевом суставе, восстанавливается мышечная сила независимо от исходного размера разрыва вращательной манжеты плеча. Используемая реабилитационная методика обеспечивает создание благоприятных условий для приживления восстановленного сухожилия и одновременно способствует профилактике развития тугоподвижности плечевого сустава.

Конфликт интересов не заявляется.

Авторский вклад: концепция и дизайн исследования, получение и обработка данных — О. В. Спиридонова, В. Н. Яковлев; анализ данных, интерпретация результатов, написание статьи, утверждение рукописи для публикации — Н. Н. Чирков.

References (Литература)

1. Luime JJ, Koes BW, Hendriksen IJM, et al. Prevalence and incidence of shoulder pain in the general population; a systematic review. Scand J Rheumatol 2004; 33 (2): 73–81.

2. Yamamoto A, Takagishi K, Osawa T, et al. Prevalence and risk factors of a rotator cuff tear in the general population. J Shoulder Elb Surg 2010; 19 (1): 116–20.

3. Jain NB, Higgins LD, Losina E, et al. Epidemiology of musculoskeletal upper extremity ambulatory surgery in the United States. BMC Musculoskelet Disord 2014; 15: 4.

4. Karthikeyan S, Griffin DR, Parsons N, et al. Microvascular blood flow in normal and pathologic rotator cuffs. J Shoulder Elbow Surg 2015; 24 (12): 1954–60. DOI: 10.1016/j.jse.2015.07.014.

5. Boileau P, Ahrens PM, Hadzidakis AM. Entrapment of the long head of the biceps tendon: the hourglass biceps — a cause of pain and locking of the shoulder. J Shoulder Elb Surg 2004; 13 (3): 249–57. DOI: 10.1016/j.jse.2004.01.001.

6. Yamaguchi K, Levine WN, Marra G, et al. Transitioning to arthroscopic rotator cuff repair: the pros and cons. Instr Course Lect 2003; 52 (1): 81–92, PMID 12690842.

7. Savoie FH, Zunkiewicz M, Field LD, et al. A comparison of functional outcomes in patients undergoing revision arthroscopic repair of massive rotator cuff tears with and without arthroscopic suprascapular nerve release. Open Access J Sports Med 2016; 7: 129–34. DOI: 10.2147/OAJSM.S113020 PMCID: PMC5077237.

8. Gerbert C, Wirth SH, Farshad M. Treatment options for massive rotator cuff tears. J Shoulder Elbow Surg 2011; 20 (2): 20–9. DOI:10.1016/j.jse.2010.11.028.

9. Heuberer PR, Smolen D, Pauzenberger L, et al. Longitudinal Long-term Magnetic Resonance Imaging and Clinical Follow-up after Single-Row Arthroscopic Rotator Cuff Repair: Clinical Superiority of Structural Tendon Integrity. J Sports Med 2017 May; 45 (6): 1283–88. DOI: 10.1177/0363546517689873.

10. Kukkonen J, Kauko T, Virolainen P, Drimaa V. The effect of tear size on the treatment outcome of operatively treated rotator cuff tears. Knee Surg Sports Traumatol Arthrosc 2015 Feb; 23 (2): 567–72. DOI: 10.1007/s00167-013-2647-0.

11. Zhou XB, Liang JB, Chen ZY. Comparison of therapeutic effects of three repair methods for rotator cuff tears under arthroscopy. Zhongguo Gu Shang 2017 Aug 25; 30 (8): 689–94. DOI: 10.3969/j.issn.1003–0034.2017.08.002.

12. Sobhy MH, Khater AH, Hassan MR, El Shazly O. Do functional outcomes and cuff integrity correlate after single-versus double-row rotator cuff repair? A systematic review and meta-analysis study. Eur J Orthop Surg Traumatol 2018 Feb 13. DOI: 10.1007/s00590-018-2145-7.

13. Hohmann E, Kцnig A, Kat CJ, et al. Single-versus double-row repair for full-thickness rotator cuff tears using suture anchors. A systematic review and meta-analysis of basic biomechanical studies. Eur J Orthop Surg Traumatol 2017 Dec 21. DOI: 10.1007/s00590-017-2114-6.