

ИЗУЧЕНИЕ ОБРАТИМОСТИ МОРФОФУНКЦИОНАЛЬНЫХ ИЗМЕНЕНИЙ В ПОЧКАХ БЕЛЫХ КРЫС-САМЦОВ ПРИ ЭКСПЕРИМЕНТАЛЬНОМ СВЕТОВОМ ДЕСИНХРОНОЗЕ

О. В. Злобина — ФГБОУ ВО «Саратовский ГМУ им. В. И. Разумовского» Минздрава России, доцент кафедры гистологии, цитологии, эмбриологии, кандидат медицинских наук; **А. Н. Иванов** — НИИ травматологии, ортопедии и нейрохирургии ФГБОУ ВО «Саратовский ГМУ им. В. И. Разумовского» Минздрава России, заведующий отделением лабораторной диагностики, ведущий научный сотрудник отдела фундаментальных и клинико-экспериментальных исследований, доктор медицинских наук; **В. М. Антонова** — ФГБОУ ВО «Саратовский ГМУ им. В. И. Разумовского» Минздрава России, студент 4 курса педиатрического факультета; **Т. В. Милашевская** — ФГБОУ ВО «Саратовский ГМУ им. В. И. Разумовского» Минздрава России, студент 2 курса лечебного факультета; **И. О. Бугаева** — ФГБОУ ВО «Саратовский ГМУ им. В. И. Разумовского» Минздрава России, заведующая кафедрой гистологии, цитологии, эмбриологии, профессор, доктор медицинских наук.

THE STUDY ON THE REFRACTION OF MORPHOFUNCTIONAL CHANGES IN KIDNEYS OF WHITE MALE RATS WITH EXPERIMENTAL LIGHT DESYNCHRONOSIS

O. V. Zlobina — Saratov State Medical University n.a. V. I. Razumovsky, Department of Histology, Cytology, Embryology, Assistant Professor, Candidate of Medical Sciences; **A. N. Ivanov** — Scientific Research Institute of Traumatology, Orthopedics and Neurosurgery of Saratov State Medical University n.a. V. I. Razumovsky, Department of Fundamental, Clinical and Experimental Studies, Head of Department of Laboratory Diagnostics, Leading Research Assistant, Doctor of Medical Sciences; **V. M. Antonova** — Saratov State Medical University n.a. V. I. Razumovsky, Faculty of Pediatrics, Student; **T. V. Milashevskaya** — Saratov State Medical University n.a. V. I. Razumovsky, Faculty of Medicine, Student; **I. O. Bugaeva** — Saratov State Medical University n.a. V. I. Razumovsky, Head of Department of Histology, Cytology, Embryology, Professor, Doctor of Medical Sciences.

Дата поступления — 17.05.2018 г.

Дата принятия в печать — 16.08.2018 г.

Злобина О. В., Иванов А. Н., Антонова В. М., Милашевская Т. В., Бугаева И. О. Изучение обратимости морфофункциональных изменений в почках белых крыс-самцов при экспериментальном световом десинхронозе. Саратовский научно-медицинский журнал 2018; 14(3): 363–367.

Цель: изучение морфофункциональных изменений почек под влиянием светового десинхроноза и анализ степени обратимости этих изменений в эксперименте на белых крысах. **Материал и методы.** Исследование проведено в два этапа на 72 белых крысах-самцах. В первой серии экспериментов животные подвергались круглосуточному световому воздействию в течение 10 и 21 суток. Во второй серии после круглосуточного воздействия света в течение 10 и 21 суток особи находились при естественном освещении 21 день. Животные контрольной группы содержались в естественном световом режиме. Производили морфологический и морфометрический анализ гистологических срезов почек, окрашенных гематоксилином и эозином. **Результаты.** Установлено, что на 10-е сутки эксперимента происходит клеточная инфильтрация коркового вещества, развивается отек интерстициальной ткани. Данные изменения прогрессируют к 21-м суткам эксперимента и сочетаются с достоверным уменьшением площади клубочковой капиллярной сети и расширением просвета капсулы клубочка кортикальных нефронов. При оценке отдаленных последствий после 10-дневного освещения отмечается уменьшение диаметра почечного тельца по длинной и короткой оси. Изменения, регистрируемые на 21-е сутки, не достигают контрольных значений, что свидетельствует о том, что они носят необратимый характер. **Заключение.** Выявленные структурно-функциональные изменения почки свидетельствуют о негативном влиянии светового десинхроноза: 10-дневное освещение приводит к срыву компенсаторных возможностей и развитию отдаленных морфологических изменений; длительное световое воздействие (в течение 21 суток) приводит к развитию выраженных необратимых структурных нарушений.

Ключевые слова: морфофункциональное состояние почек, морфометрические критерии, световой десинхроноз.

Zlobina OV, Ivanov AN, Antonova VM, Milashevskaya TV, Bugaeva IO. The study on the refraction of morphofunctional changes in kidneys of white male rats with experimental light desynchronosis. *Saratov Journal of Medical Scientific Research* 2018; 14(3): 363–367.

The goal is to study the morphofunctional changes in the kidneys under the influence of light desynchronosis, an analysis of the degree of reversibility of these changes. **Material and Methods.** The study was carried out in two stages on 72 white male rats. In the first series of experiments, animals underwent round-the-clock light exposure for 10 and 21 days. In the second series after round-the-clock exposure to light for 10 and 21 days, the beings were exposed to natural light for 21 days. The animals of the control group were kept in a natural light regime. Morphological and morphometric analysis of histological sections of kidneys stained with hematoxylin and eosin was performed. **Results.**

It was found that on the 10th day of the experiment, cellular infiltration of the cortex occurs, and the edema of the interstitial tissue develops. These changes progress to the 21st day of the experiment and are combined with a significant decrease in the area of the glomerular capillary network and expansion of the lumen of the capsule of the glomerulus of cortical nephrons. When assessing the long-term consequences after 10-day illumination, the diameter of the renal corpus is reduced along the long and short axis. The changes registered on the 21st day do not reach the control values, which indicate that they are irreversible. *Conclusion.* The revealed structural and functional changes in the kidney indicate a negative effect of light desynchronization: 10-day lighting leads to a breakdown of compensatory possibilities and the development of distant morphological changes; long-term light exposure (within 21 days) leads to the development of pronounced irreversible structural disorders.

Key words: morphofunctional state of kidneys, morphometric criteria, light desynchronization.

Введение. В современном мире человеку ежедневно приходится приспосабливаться к изменяющимся условиям среды, многие из которых могут оказывать на него неблагоприятное воздействие. Так, искусственное изменение продолжительности светового дня, вызванное требованиями ритма жизни, влечет за собой нарушение биологических ритмов организма и приводит к развитию светового десинхроноза. Нарушения суточной периодики функционирования отдельных систем органов опасны образованием отклонений в целостном организме [1].

Фундаментальное изучение влияния световой десинхронизации биологических часов и анализ механизмов хронобиологических нарушений представляют большой научный и практический интерес. Ранее проведена серия экспериментов по оценке изменений на тканевом, системном и организменном уровнях [2–5]. С учетом результатов данных исследований актуальным представляется изучение обратимости этих изменений, так как в научной литературе подобный вопрос ранее не освещался. Анализ отдаленных последствий может быть рассмотрен в качестве критерия адаптации/дезадаптации организма к изменению биоритмов [1].

К системам, имеющим ярко выраженные биологические ритмы, относится мочевая система. Возникающий при десинхронозе срыв регулирующих механизмов является одной из причин, приводящих к развитию патологии почек. От болезней почек страдает 17% населения (данные 2017 г.), и данная цифра имеет тенденцию к росту [6]. Поэтому анализ факторов риска развития патологии мочевой системы представляется актуальной задачей.

Цель: изучение морфофункциональных изменений почек под влиянием светового десинхроноза и анализ степени обратимости этих изменений в эксперименте на белых крысах.

Материал и методы. Экспериментальное исследование проведено на базе научной лаборатории кафедры гистологии, цитологии и эмбриологии ФГБОУ ВО Саратовский ГМУ им. В.И. Разумовского Минздрава России. Все эксперименты выполнены в соответствии с приказом Минздрава СССР от 12 августа 1977 г. №755 (по состоянию на 20 марта 2016 г.) «О мерах по дальнейшему совершенствованию организационных форм работы с использованием экспериментальных животных», Федеральным законом от 1 декабря 1999 г. «О защите животных от жестокого обращения», Женевской конвенцией «International Guiding Principles for Biomedical Research Involving Animals» (Geneva, 1990), Хельсинкской декларацией о гуманном отношении к животным, а также рекомендациями комитета по этике ФГБОУ ВО Саратовский ГМУ им. В.И. Разумовского Минздрава России.

Для формирования светового десинхроноза в работе использовался режим постоянного освещения интенсивностью 300 лк в светлое и 500 лк в темное время суток.

Исследование проведено в два этапа на 72 белых беспородных крысах-самцах массой 225 ± 25 г, разделенных на 5 равных групп. В первой серии эксперимента первая и вторая опытные группы животных подвергались круглосуточному воздействию света в течение 10 и 21 суток соответственно. На втором этапе эксперимента крысы третьей и четвертой опытных групп подвергались круглосуточному воздействию света в течение 10 и 21 суток, по прошествии которых животные находились в течение 21 суток в условиях естественного освещения. Пятая группа была контрольной и включала интактных особей, в течение всего эксперимента находившихся в условиях естественного освещения.

Животные были выведены из эксперимента путем передозировки препаратов для наркоза (внутримышечная комбинация телазола (Zoetis Inc, США) и ксиланита (Нита-Фарм, Россия)). Производился забор правой почки, которую фиксировали 10%-м нейтральным формалином. Фрагменты почечной ткани обезвоживали в спиртах возрастающей концентрации (80–100°), заливали в парафин. С помощью микротомы готовили срезы толщиной 3–5 мкм, которые окрашивали гематоксилином и эозином.

Морфологический и морфометрический анализ гистологических препаратов проводился с помощью медицинского микровизора проходящего света mVizo-103. Определяли размеры почечного тельца, просвет капсулы клубочка и площадь клубочковой капиллярной сети.

Полученные в результате микроскопического исследования данные были обработаны с помощью пакета прикладных статистических программ Statistica 10 (StatSoft®, США). Большинство полученных результатов не соответствовали закону нормального распределения, поэтому для оценки значимости различий использовали U-критерий Манна — Уитни. Различия считали значимыми при $p \leq 0,05$.

Результаты. В ходе морфологического исследования гистологических срезов почек обнаружены структурные изменения почечной ткани.

На 10-е сутки эксперимента у животных первой опытной группы визуально отмечается отек интерстициальной ткани, наличие единичных очагов клеточной инфильтрации, которые преимущественно локализуются в корковом веществе. Регистрируется статистически значимое уменьшение диаметра почечного тельца по длинной и короткой оси в корковых нефронах по сравнению с контролем (табл. 1).

В юкстамедуллярных нефронах статистически значимых изменений не обнаружено.

При изучении обратимости (третья опытная группа) у животных визуально наблюдается сохранение отека, а также нарастание размеров и количества очагов клеточной инфильтрации как в корковом, так и в мозговом веществе. При морфометрии установле-

Ответственный автор — Злобина Ольга Вячеславовна
Тел.: +7 (8452) 669803
E-mail: zlobinaow@mail.ru

Таблица 1

**Результаты морфометрического исследования корковых нефронов
в почках экспериментальных животных, по группам**

Показатель	Контрольная	Первая опытная (10-е сутки)	Вторая опытная (21-е сутки)	Третья опытная (10-е сутки, обратимость)	Четвертая опытная (21-е сутки, обратимость)
Диаметр почечного тельца по длинной оси, мкм	128,0 (119,0; 137,0)	122,0 (109,0; 133,0) $p_1 < 0,05$	159,0 (149,0; 166,0) $p_1 < 0,05$	122,0 (109,0; 133,0) $p_1 < 0,05$ $p_2 > 0,05$	123,0 (114,0; 133,0) $p_1 > 0,05$ $p_3 > 0,05$
Диаметр почечного тельца по короткой оси, мкм	117,0 (109,0; 123,0)	80,0 (84,0; 107,0) $p_1 < 0,05$	123,0 (116,0; 129,0) $p_1 < 0,05$	95,0 (84,0; 106,0) $p_1 < 0,05$ $p_2 > 0,05$	98,0 (92,0; 106,0) $p_1 < 0,05$ $p_3 < 0,05$
Площадь клубочковой капиллярной сети, тыс. мкм ²	9,0 (8,0; 10,0)	8,6 (6,0; 9,0) $p_1 > 0,05$	7,0 (4,0; 9,0) $p_1 < 0,05$	6,0 (6,0; 7,0) $p_1 < 0,05$ $p_2 < 0,05$	8,0 (6,0; 9,0) $p_1 < 0,05$ $p_3 > 0,05$
Просвет капсулы клубочка, мкм	9,0 (8,0; 11,0)	10,0 (8,0; 12,0) $p_1 > 0,05$	19,0 (16,0; 22,0) $p_1 < 0,001$	16,0 (13,0; 18,0) $p_1 < 0,001$ $p_2 < 0,001$	18,0 (16,0; 21,0) $p_1 < 0,001$ $p_3 > 0,05$

Примечание: в каждом случае приведены медиана, верхний и нижний квартили; p_1 — по сравнению с контрольной группой; p_2 — по сравнению с первой опытной группой (10-ми сутками); p_3 — по сравнению со второй опытной группой (21-ми сутками).

Таблица 2

**Результаты морфометрического исследования юкстамедуллярных нефронов
в почках экспериментальных животных, по группам**

Показатель	Контрольная	Первая опытная (10-е сутки)	Вторая опытная (21-е сутки)	Третья опытная (10-е сутки, обратимость)	Четвертая опытная (21-е сутки, обратимость)
Диаметр почечного тельца по длинной оси, мкм	136,0 (119,0; 143,0)	142,0 (119,0; 173,0) $p_1 > 0,05$	157,0 (124,0; 168,0) $p_1 < 0,01$	128,0 (111,0; 138,0) $p_1 < 0,05$ $p_2 > 0,05$	134,0 (124,0; 150,0) $p_1 > 0,05$ $p_3 < 0,01$
Диаметр почечного тельца по короткой оси, мкм	115,0 (97,0; 120,0)	113,0 (96,0; 114,0) $p_1 > 0,05$	126,0 (112,0; 136,0) $p_1 < 0,01$	99,0 (88,0; 105,0) $p_1 < 0,001$ $p_2 > 0,05$	108,0 (101,0; 119,0) $p_1 > 0,05$ $p_3 < 0,001$
Площадь клубочковой капиллярной сети, тыс. мкм ²	8,0 (7,0; 10,0)	8,0 (6,0; 9,3) $p_1 > 0,05$	10,0 (6,0; 13,0) $p_1 < 0,05$	7,0 (5,0; 8,0) $p_1 < 0,001$ $p_2 < 0,001$	7,0 (6,0; 9,0) $p_1 < 0,001$ $p_3 > 0,05$
Просвет капсулы клубочка, мкм	10,0 (6,0; 12,0)	10,0 (8,0; 13,0) $p_1 > 0,05$	15,0 (12,0; 20,0) $p_1 < 0,001$	15,0 (11,0; 17,0) $p_1 < 0,001$ $p_2 < 0,001$	18,0 (16,0; 22,0) $p_1 < 0,001$ $p_3 < 0,001$

Примечание: в каждом случае приведены медиана, верхний и нижний квартили; p_1 — по сравнению с контрольной группой; p_2 — по сравнению с первой опытной группой (10-ми сутками); p_3 — по сравнению со второй опытной группой (21-ми сутками).

но, что сохраняется уменьшение диаметров по сравнению с группой контроля, происходит уменьшение площади клубочковой капиллярной сети, при этом наблюдается расширение просвета капсулы клубочка в сравнении с контрольными значениями и значениями первой опытной группы (10-е сутки).

В юкстамедуллярных нефронах на 10-е сутки эксперимента статистически значимых изменений не обнаружено. Однако в оценке отдаленных последствий (третья опытная группа) при сравнении с контролем отмечается уменьшение диаметра почечного тельца по длинной и короткой оси. По сравнению с первой опытной группой и с контролем площадь сосудистого клубочка достоверно уменьшилась, а пространство между листками капсулы Шумлянского – Боумена увеличилось в 1,5 раза (табл. 2).

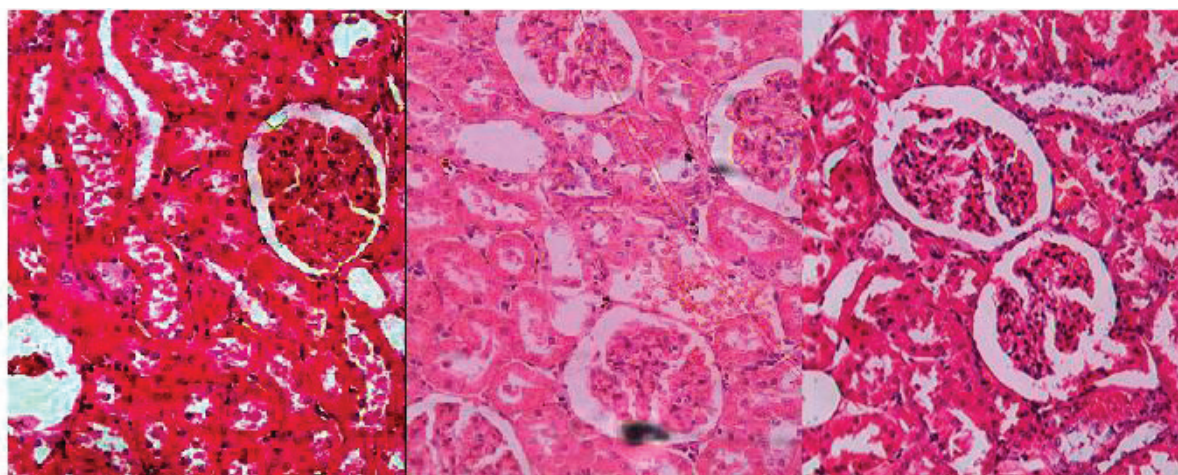
На 21-е сутки (вторая опытная группа) визуализируются нарастание отека интерстициальной ткани, а также слущивание апикальных полюсов нефротелия

и щеточных каемок в канальцах системы нефронов. Наблюдается значительная сегментация клубочков, сопровождающаяся стазом эритроцитов в капиллярах почечного тельца (рисунок: Б).

Некоторые почечные тельца находились в склерозированном состоянии. В корковых нефронах животных второй опытной группы регистрируются статистически значимое увеличение диаметра почечного тельца по длинной и короткой оси и уменьшение площади клубочковой капиллярной сети по сравнению с контролем. Увеличение размеров почечного тельца и уменьшение площади сосудистого пучка у животных опытной группы сопровождаются увеличением просвета капсулы клубочка (см. табл. 1).

В юкстамедуллярных нефронах животных данной группы отмечается увеличение всех исследуемых показателей по сравнению с контролем (см. табл. 2).

При изучении обратимости изменений, произошедших на 21-е сутки эксперимента (четвертая опыт-



А

Б

В

Корковое вещество почки у животных: А — контрольной группы; Б — второй опытной группы; В — четвертой опытной группы. Окраска гематоксилином и эозином; объектив х20

ная группа), у животных отмечено изменение формы почечного тельца в сторону большей эллипсоидности (рисунок: В), в дуговых артериях наблюдается сепарация крови на плазму и форменные элементы.

При морфометрии в корковых нефронах наблюдаются следующие изменения: диаметр почечного тельца по длинной оси уменьшается по сравнению со значениями, полученными на 21-е сутки, диаметр почечного тельца по короткой оси уменьшается по сравнению с контролем и по сравнению со второй опытной группой. По сравнению с контролем также отмечается достоверное уменьшение площади клубочковой капиллярной сети, при этом просвет капсулы Шумлянско-Боумена увеличивается в 2 раза.

В юкстамедуллярных нефронах диаметр почечного тельца по длинной и короткой оси уменьшается по сравнению со второй опытной группой. Площадь сосудистого клубочка уменьшается по сравнению с контролем, также отмечается увеличение пространства между листками капсулы Шумлянско-Боумена в 1,8 раза по сравнению с контролем и на 20% по сравнению со значениями, полученными на 21-е сутки.

Обсуждение. В результате проведенного исследования установлено, что непрерывное освещение в течение 10 и 21 суток приводит к развитию морфологических изменений почечных тканей.

Регистрируемые на 10-е сутки эксперимента отек интерстициальной ткани и уменьшение диаметра почечного тельца корковых нефронов по короткой и длинной оси являются признаками ишемии почки. При изучении обратимости данных изменений отмечаются также уменьшение площади клубочковой капиллярной сети и увеличение просвета капсулы клубочка, что обусловлено спазмированием приносящей артериолы [7]. Ангиоспастическая ишемия, вероятно, обусловлена активацией стресс-реализующих систем, в частности гипоталамо-гипофизарно-надпочечниковой и симпатoadrenalовой, выбросом АКТГ и катехоламинов.

На 21-е сутки эксперимента отмечаются отек интерстициальной ткани и выраженные дистрофические изменения в канальцах почек. Морфологические признаки гипоксических изменений обуслов-

лены развитием стойкой спастической ишемии и снижением перфузионного давления [3, 8]. Склероз некоторых почечных телец свидетельствует о длительном спазме приносящих артериол и прекращении процессов фильтрации в данном сегменте [9]. Период естественного ритма освещения у животных четвертой опытной группы оказывает влияние на изменение всех параметров, но достижение контрольных цифр не отмечается. Это свидетельствует о необратимости изменений, возникающих в почках при 21-дневном аномальном световом режиме.

Предполагается, что чрезмерная световая стимуляция изменяет уровень активности ферментов сетчатки, которые участвуют в регуляции синтеза мелатонина — основного гормона, определяющего степень адаптации организма к измененному фотопериоду, осуществляет светосинхронизацию биоритмов человека с внешними ритмозадатчиками [10]. Супрахиазматические ядра переднего гипоталамуса почти целиком определяют зависимость эпифиза от состояния внешней освещенности [11].

Значительная активация основных стресс-реализующих систем, в частности симпатoadrenalовой, при световом десинхронозе приводит к избыточным синтезу и секреции катехоламинов мозговым веществом надпочечников [12]. Спазм питающих почечных сосудов под действием адреналина и норадреналина запускает каскад реакций синтеза ангиотензина II юкстагломерулярными клетками. В результате воздействия последнего на гипоталамус усиливается выделение антидиуретического гормона и адренотропного гормона, которые вместе с ангиотензином II являются гуморальными факторами, регулирующими выработку альдостерона. За счет усиления альдостероном канальцевой реабсорбции натрия и воды происходит их задержка в организме. Этому же способствует АДГ [13]. Увеличение воды и солей натрия в сосудистом русле приводит к выходу воды в ткани, что объясняет возникновение отеков на 10-е и 21-е сутки эксперимента. В связи с этим возникает затруднение оттока жидкости, приводящее к расширению капсулы клубочка кортикальных нефронов и увеличению размера почечного тельца юкстамедуллярных нефронов.

Заключение. Обнаруженные нами морфологические и морфометрические изменения почечных тканей свидетельствуют о значительном негативном влиянии световой десинхронизации биологических часов организма. Обнаруженные структурные отклонения обусловлены активацией основных стресс-реализующих систем, в частности симпатoadrenalной [9].

В результате нарушения циркадианного ритма возникает стресс-реакция, которая в первую очередь обеспечивает приспособление организма к возникающим изменениям. Поэтому статистически значимых изменений структур почечного тельца не отмечается. Однако темновая депривация провоцирует срыв адаптивных возможностей и развитие морфологических нарушений в отдаленные сроки.

При освещении животных в течение 21 суток в почках развиваются изменения ишемического характера, которые носят необратимый характер.

В связи с этим световой десинхроноз следует относить к факторам риска развития патологии мочевыделительной системы. Актуальным представляется поиск методов коррекции, направленных на предотвращение развития гистологических изменений структур почки и недопущение перехода индуцированных изменений в необратимые.

Конфликт интересов. Экспериментальное исследование выполнено в рамках государственного задания ФГБОУ ВО Саратовский ГМУ им. В. И. Разумовского Министерства здравоохранения РФ по теме «Разработка математической модели для оценки скорости трансформации функциональных изменений в целостном организме при световом десинхронозе в необратимые морфологические изменения органов-мишеней в эксперименте». Срок выполнения — 2018–2020 гг.

Авторский вклад: концепция и дизайн исследования — О.В. Злобина, А.Н. Иванов, И.О. Бугаева; получение и обработка данных, написание статьи — О.В. Злобина, В.М. Антонова, Т.В. Милашевская; анализ и интерпретация результатов — О.В. Злобина, А.Н. Иванов, В.М. Антонова, Т.В. Милашевская; утверждение рукописи для публикации — А.Н. Иванов, И.О. Бугаева.

References (Литература)

1. Anisimov VN, Vinogradova IA, Panchenko AV, et al. Light-at-night-induced circadian disruption, cancer and aging. *Current Aging Science* 2012; 5 (3): 170–7.
2. Antonova VM, Zlobina OV, Ivanov AN, et al. Morphofunctional state of the kidneys in the stage of structural disturbances of light desynchronization in the experiment. *Modern problems of science and education* 2017; 1. Russian (Антонова В.М., Злобина О.В., Иванов А.Н. и др. Морфофункциональное состояние почек в стадию структурных нарушений светового десинхроноза в эксперименте. *Современные проблемы науки и образования* 2017; 1).
3. Ivanov AN, Zlobina OV, Zhurkin KI, et al. Changes in microcirculation during experimental light desynchronization. *Regional blood circulation and microcirculation* 2017; 1 (61): 43–8. Russian (Иванов А.Н., Злобина О.В., Журкин К.И. и др. Изменения микроциркуляции при экспериментальном световом десинхронозе. *Регионарное кровообращение и микроциркуляция* 2017; 1 (61): 43–8).
4. Zlobina OV, Antipova ON, Bugaeva IO, et al. Stress-dependent disorders in light desynchronization in an experiment on white male rats. In: *Actual problems of scientific research: Collection of proceedings on the materials of the XVII International Scientific and Practical Conference*. Ivanovo, 2017; p. 44–6. Russian (Злобина О.В., Антипова О.Н., Бугаева И.О. Стресс-зависимые нарушения при световом десинхронозе в эксперименте на белых крысах-самцах. В кн.: *Актуальные вопросы научных исследований: сб. науч. трудов по материалам XVII Междунар. науч.-практ. конф.* Иваново, 2017; с. 44–6).
5. Zlobina OV, Slyusarenko YuA, Usoltseva ED. Morphofunctional state of testicles under the influence of light desynchronization in the experiment. *Actual problems of scientific research: Collection of proceedings on the materials of the XVII International Scientific and Practical Conference*. Ivanovo, 2017; p. 52–4. Russian (Злобина О.В., Слюсаренко Ю.А., Усольцева Е.Д. Морфофункциональное состояние яичек под влиянием светового десинхроноза в эксперименте. *Актуальные вопросы научных исследований: сб. науч. трудов по материалам XVII Междунар. науч.-практ. конф.* Иваново, 2017; с. 52–4).
6. Ageeva LI, Aleksandrova GA, Zaychenko NM, et al. Morbidity of the population in the main classes, groups and issues of the disease. *Healthcare in the Russia: Statistical collection*. Moscow, 2017; p. 29. Russian (Ареева Л.И., Александрова Г.А., Зайченко Н.М. и др. Заболеваемость населения по основным классам, группам и отдельным болезням. *Здравоохранение в России: стат. сб. М.*, 2017; с. 29).
7. Nair V, Komorowsky CV, Weil EJ, et al. A molecular morphometric approach to diabetic kidney disease can link structure to function and outcome. *Kidney International* 2018; 93 (2): 439–49.
8. Khan Z, Ngo JP, Le B, et al. Three-dimensional morphometric analysis of the renal vasculature. *Imaging Techniques in Renal (patho) Physiology Research* 2018; 314 (5): 715–25.
9. Maslyakova GN, Napsheva AM. Morphology of chronic kidney disease caused by urolithiasis. *Bulletin of medical Internet conferences* 2013; 3 (4): 852–5. Russian (Маслякова Г.Н., Напшева А.М. Морфология хронической болезни почек, обусловленной мочекаменной болезнью. *Бюллетень медицинских интернет-конференций* 2013; 3 (4): 852–5).
10. Kaladze NN, Slobodyan EI, Govdaluk AL. Epiphyseal hormone melatonin and chronic kidney disease (review of literature and own research). *Child Health* 2015; 2 (61): 183–8. Russian (Каладзе Н.Н., Слободян Е.И., Говдалюк А.Л. Эпифизарный гормон мелатонин и хроническая болезнь почек (обзор литературы и собственные исследования). *Здоровье ребенка* 2015; 2 (61): 183–8).
11. Razygraev AV, Kerkeshko GO, Harutyunyan AV. Routes of circadian control of the production of gonadotropin-releasing hormone. *Journal of Obstetrics and Women's Diseases* 2011; (2): 88–98. Russian (Разыграев А.В., Керкешко Г.О., Арутюнян А.В. Пути циркадианного контроля продукции гонадотропин-рилизинг-гормона. *Журнал акушерства и женских болезней* 2011; (2): 88–98).
12. Ivanov AN. The change in the activity of stress-realizing systems of the organism under the influence of irradiation with terahertz waves at nitric oxide frequencies in white rats under acute stress. *Bulletin of Experimental Biology and Medicine* 2012; 154 (9): 286–9. Russian (Иванов А.Н. Изменение активности стресс-реализующих систем организма под влиянием облучения терагерцовыми волнами на частотах оксида азота у белых крыс при остром стрессе. *Бюллетень экспериментальной биологии и медицины* 2012; 154 (9): 286–9).
13. Savin IA, Goryachev AS. Water-electrolyte disturbances in neuroreanimation. *Moscow: N. N. Burdenko Research Institute of Neurosurgery*, 2016; p. 125–61. Russian (Савин И.А., Горячев А.С. Водно-электролитные нарушения в нейрореанимации. М.: НИИ нейрохирургии им. акад. Н.Н. Бурденко РАМН, 2016; с. 125–61).