УДК 616–091.8:616–006.04:611.82 Клинический случай

ОСОБЕННОСТИ МОРФОЛОГИЧЕСКОЙ ДИФФЕРЕНЦИАЛЬНОЙ ДИАГНОСТИКИ ИНТРАДУРАЛЬНОЙ ОПУХОЛИ, ЛОКАЛИЗУЮЩЕЙСЯ НА УРОВНЕ КОНУСА СПИННОГО МОЗГА И КОРЕШКОВ КОНСКОГО ХВОСТА

О. В. Матвеева *— НИИ травматологии, ортопедии и нейрохирургии ФГБОУ ВО «Саратовский ГМУ им. В. И. Разумовского» Минздрава России, врач отделения лабораторной диагностики, кандидат медицинских наук;* ***С. П. Бажанов*** *— НИИ травматологии, ортопедии и нейрохирургии ФГБОУ ВО «Саратовский ГМУ им. В. И. Разумовского» Минздрава России, старший научный сотрудник отдела инновационных проектов в нейрохирургии и вертебрологии, доктор медицинских наук;* ***Е. Е. Пономарева*** *— ГБУЗ «Областной онкологический диспансер» г. Пензы, заведующая патологоанатомическим отделением;* ***В. С. Толкачев*** *— ФГБОУ ВО «Саратовский ГМУ им. В. И. Разумовского» Минздрава России, ассистент кафедры симуляционных технологий и неотложной медицины, клинический ординатор кафедры нейрохирургии.*

THE PECULIARITIES OF MORPHOLOGICAL DIFFERENTIAL DIAGNOSTICS OF INTRADURAL TUMOR LOCALIZED AT THE LEVEL OF MEDULLARY CONE AND CAUDA EQUINA ROOTS

O. V. Matveeva *— Scientific Research Institute of Traumatology, Orthopedics and Neurosurgery of Saratov State Medical University n.a. V. I. Razumovsky, Doctor of Laboratory Diagnostics, Candidate of Medical Sciences;* ***S. P. Bazhanov*** *— Scientific Research Institute of Traumatology, Orthopedics and Neurosurgery of Saratov State Medical University n.a. V. I. Razumovsky, Senior Research Assistant, Department of Innovative Projects in Neurosurgery and Vertebrology, Doctor of Medical Sciences;* ***E. E. Ponomareva*** *— Penza Regional Oncology Centre, the Head of Pathology Department;* ***V. S. Tolkachev*** *— Saratov State Medical University n.a. V. I. Razumovsky, Department of Simulation Technologies and Emergency Medicine, Teaching Assistant, Neurosurgery Department, Resident.*

Дата поступления — 24.08.2018 г. Дата принятия в печать — 06.09.2018 г.

Матвеева О. В., Бажанов С. П., Пономарева Е. Е., Толкачев В. С. **Особенности морфологической дифференциальной диагностики интрадуральной опухоли, локализующейся на уровне конуса спинного мозга и корешков конского хвоста. Саратовский научно-медицинский журнал 2018; 14 (3): 567–570.**

Цель: продемонстрировать необходимость применения современных методов морфологической верификации в дифференциальной диагностике первичного и вторичного неопластического поражения спинного мозга. Показано, что гистогенез опухолевых клеток должен рассматриваться с позиций сравнительной оценки традиционных и дополнительных методов морфологической верификации, что диктует необходимость проведения комплексной дифференциальной морфологической диагностики с несомненным приоритетом применения методики иммуногистохимического исследования для верификации окончательного диагноза метастатического поражения редкой локализации.

Ключевые слова: дифференциальная диагностика, патологическая анатомия, иммуногистохимия, интрадуральная опухоль, спинной мозг.

Matveeva OV, Bazhanov SP, Ponomareva EE, Tolkachev VS. **The peculiarities of morphological differential diagnostics of intradural tumor localized at the level of medullary cone and cauda equina roots. Saratov Journal of Medical Scientific Research 2018; 14 (3): 567–570.**

Aim: to demonstrate the necessity of modern methods of morphological verification in the differential diagnostics of primary and secondary neoplastic lesion of spinal cord. It is shown that histogenesis of tumor cells should be regarded from the viewpoint of comparative assessment of traditional and complementary methods of morphological verification that outlines the necessity of complex differential morphological diagnostics with apparent priority of immunohistochemical methods for the verification of final diagnosis of metastatic lesion in a rarely seen localization.

Key words: differential diagnostics, pathological anatomy, immunohistochemistry, intradural tumor, spinal cord.

Введение. Метастатическое поражение позвоночника и спинного мозга наиболее часто отмечается в случаях злокачественных поражений молочной железы и простаты, при этом характерной локализацией метастазов является эпидуральное пространство [1]. Метастазы в вещество спинного мозга очень редки и обычно встречаются на финальных стадиях онкологического заболевания. К наиболее частым гистологическим типам злокачественных опухолей, локализующихся в области конуса спинного мозга и корешков конского хвоста, относятся первичная или метастатическая лимфомы [2]. С учетом редкой частоты встречаемости интрадуральных злокачественных новообразований различных отделов позвоночника возникает необходимость проведения дифференциальной диагностики с целым рядом других опухолей, поскольку правильная верификация окончательного диагноза влияет на дальнейшую тактику ведения больного. Для дифференциальной диагностики первичных и метастатических опухолей центральной и периферической нервной системы, в том числе и локализующихся на уровне конуса спинного мозга и корешков конского хвоста, определения их пролиферативной активности, идентификации клеток различных типов по их уникальным маркерным признакам, а также изучения синтетических и секреторных процессов в них необходимо применение современных методов патоморфологии и гистохимии, в том числе иммуногистохимических исследований, что крайне важно для дальнейшей курации пациентов и назначения им адекватной адъювантной терапии [3].

Цель: продемонстрировать необходимость применения современных методов морфологической верификации в дифференциальной диагностике первичного и вторичного неопластического поражения спинного мозга.

Проанализирована первичная медицинская документация пациента М. 63 лет, находившегося на стационарном лечении в отделении нейрохирургии НИИТОН СГМУ (медицинская карта стационарного больного №5778), которому в последующем выполнили хирургическое лечение по поводу интрадурально расположенной опухоли конуса спинного мозга и корешков конского хвоста. После получения взятого во время хирургического вмешательства нативного

Ответственный автор — Матвеева Ольга Викторовна
Тел.: +7 (8452) 393202
E-mail: sarniito@yandex.ru

препарата гистологическую проводку осуществляли по стандартной методике, срезы окрашивали гематоксилином и эозином, иммуногистохимическое исследование проводили с использованием антител к TTF1 (8G7G3\1) — Cell, синаптофизин (SP11) — Cell, хромагранин А (LK2H10) — Cell, Napsin A (Rabbit Polyclonal), GFAP (EP672Y-Cell), S 100 — поликлон — Cell, Tyrosinase (T311) — Cell, CK 7 (OV-TL12\30) — Cell, p 63 (4A4) — Cell, CK 20 (Q6) — Cell.

Описание клинического случая. В феврале 2018 г. пациенту М. 63 лет выполнена верхняя лобэктомия слева по поводу мелкоклеточного рака верхней доли левого легкого T3N0M0 с признаками железистой дифференцировки. В послеоперационном периоде проведено 5 курсов полихимиотерапии. Через 6 месяцев после хирургического вмешательства стал отмечать боль в поясничном отделе позвоночника. При нейровизуализационном исследовании выявлена интрадуральная опухоль на уровне L2-L3 позвонков. С направительным диагнозом первичной опухоли спинного мозга (шваннома, менингиома) пациент направлен в нейрохирургическое отделение НИИТОН СГМУ для хирургического лечения. Ему выполнена ламинэктомия на уровне L2-L3 позвонков, микрохирургическое тотальное удаление опухоли под нейрофизиологическим мониторингом. Интраоперационная визуальная оценка удаленного новообразования соответствовала первичной интрадуральной опухоли — эпендимоме терминальной нити неуточненной степени анаплазии, однако с учетом данных анамнеза нельзя было исключить метастатическое поражение конуса спинного мозга и корешков конского хвоста.

При макроскопической оценке в условиях патоморфологической лаборатории удаленная опухоль имела серо-бурый цвет, размеры 2,5х1,5 см, местами в опухолевой ткани отмечались очаги некрозов и кровоизлияний (рис. 1). При изучении микропрепаратов выявлена злокачественная опухоль с очагами некрозов, кровоизлияний, солидным скоплением полиморфных клеток вытянутой и округлой формы. В ядрах отмечен четкий хроматин. Патологические митозы встречались в количестве до пяти в поле зрения. Опухолевые клетки располагались тяжами, пластами, местами образовывали структуры, напоминающие розетки, железы и сосочки. Строма новообразования имела признаки лимфоцитарно-лейкоцитарной инфильтрации (рис. 2, 3). Описанная микроструктурная картина была характерна для метастаза рака легкого, однако, учитывая локализацию новообразования, признаки розеткообразования и формирования сосочковых структур, нельзя было исключить анапластическую эпендимому, что создало определенные затруднения для формирования достоверного заключения об окончательном диагнозе и требовало применения для дифференциальной морфологической диагностики метода иммуногистохимического исследования.

Анализ результатов иммуногистохимического исследования биологических образцов продемонстрировал присутствие в клетках опухоли выраженной экспрессии CK7, Napsin A и TTF1. В некоторых клетках отмечена слабая экспрессия синаптофизина. Экспрессии хромагранина А, белка S-100, тирозиназы, GFAP, p63 и CK20 отмечено не было, что морфоиммунофенотипически соответствовало метастазу аденокарциномы легкого со слабо выраженными признаками нейроэндокринной дифференцировки (рис. 4–7).

Рис. 1. Удаленная опухоль

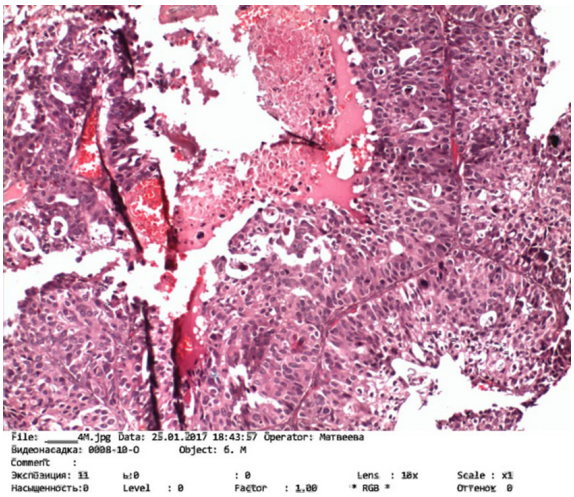

Рис. 2. Опухолевые клетки в основном вытянутой формы располагаются тяжами и пластами. В центре тонкостенные сосуды. Окраска гематоксилином и эозином. Ув. 10

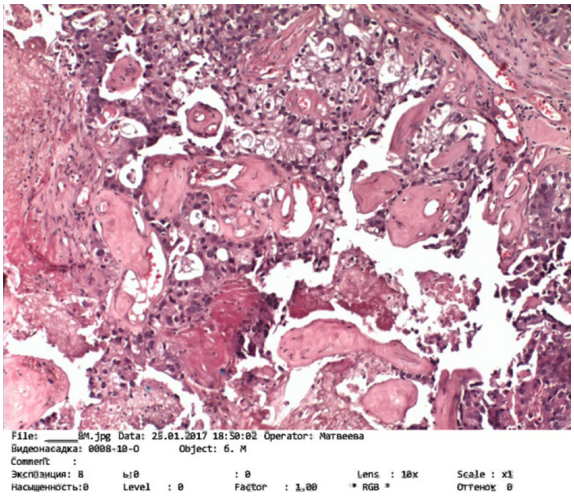

Рис. 3. Опухолевые клетки вокруг сосудов формируют сосочкоподобные структуры. Окраска гематоксилином и эозином. Ув. 10

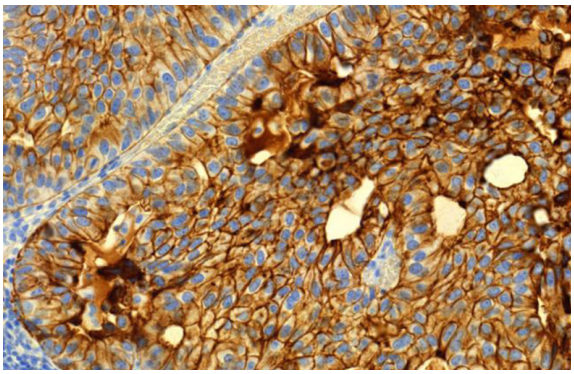

Рис.4. Иммуногистохимия: выраженная экспрессия CK7. Ув. 10

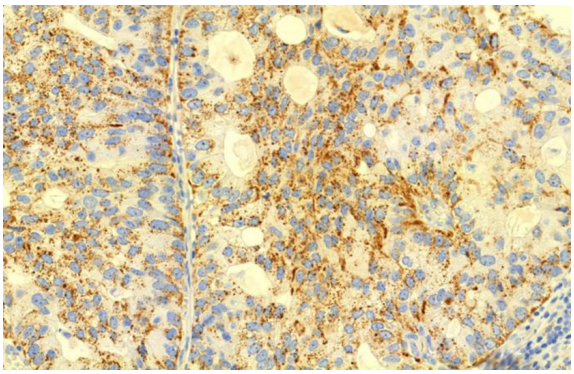

Рис. 5. Иммуногистохимия: выраженная экспрессия Napsin A. Ув. 10

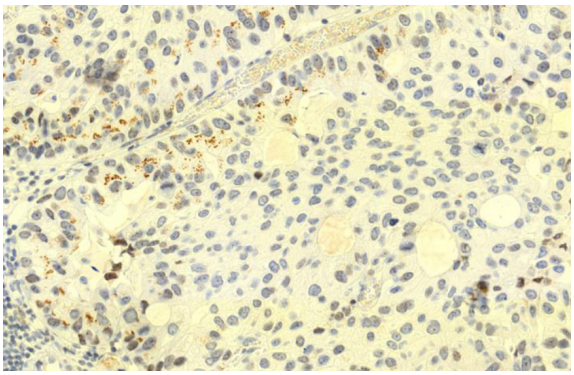

Рис. 6. Иммуногистохимия: слабая экспрессия синаптофизина. Ув. 10

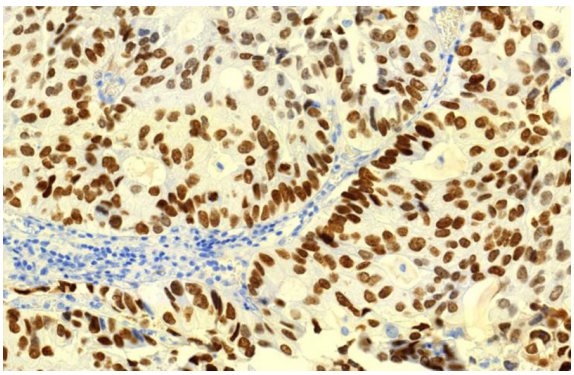

Рис.7. Иммуногистохимия: выраженная экспрессия TTF1. Ув. 10

Обсуждение клинического случая. Одной из особенностей морфологической дифференциальной диагностики опухолей центральной и периферической нервной системы является поливариантный патоморфологический анализ, включающий как традиционные (рутинные) методики исследования, а именно цитоморфологию и гистологию с применением стандартных красителей, так и современные, высокочувствительные и высокоспецифичные методы, такие как иммуногистохимия с моноклональными антителами.

В рассматриваемом случае имелись определенные трудности морфологической дифференциальной диагностики между первичными новообразованиями, которые обычно локализуются на уровне конуса спинного мозга и корешков конского хвоста (эпендимома терминальной нити, невринома), и метастатическим поражением, что встречается крайне редко. Методика стандартного гистологического исследования с окраской препаратов гематоксилином и эозином позволила судить о злокачественном характере новообразования с учетом критериев Daumas — Duport, о чем свидетельствовали клеточный и ядерный полиморфизм, сосудистая и эндотелиальная пролиферация, патологические митозы, некрозы, обилие железистых структур, а также лейкоцитарная и лимфоцитарная инфильтрация в строме опухоли, однако не дала возможности осуществить окончательную патоморфологическую диагностику гистотипа опухоли. Это было связано с особенностями цитоморфологии изучаемого образования, такими как розеткообразование и формирование сосочковых структур, что является более характерным для первичных злокачественных опухолей, локализующихся на уровне конуса спинного мозга и корешков конского хвоста, а именно для анапластической эпендимомы. Однако с учетом данных анамнеза нельзя было исключить и метастатический характер процесса. Неоднозначность результатов гистологического исследования продиктовала необходимость дополнительного применения методики иммуногистохимии с моноклональными антителами к поверхностным антигенам анапластической эпендимомы и первичных злокачественных опухолей легкого. Результаты проведенного обследования продемонстрировали наличие выраженной экспрессии к CK7, Napsin A, TTF1, умеренной экспрессии к синаптофизину, отсутствие экспрессии к хромогранину А, белку S100, тирозиназе, GFAP, белку p63 и CK 20, что позволило судить о морфоиммунофенотипе опухоли, соответствующем аденокарциноме легкого с признаками нейроэндокринной дифференцировки, что не противоречит окончательному заключению о метастазе мелкоклеточного рака легкого в конус спинного мозга и корешки конского хвоста.

Таким образом, применение методики иммуногистохимического исследования в демонстрируемом случае позволило осуществить окончательный патоморфологический диагноз метастатического поражения структур центральной и периферической нервной системы редкой локализации и дало возможность для своевременного назначения обоснованной адъювантной терапии при дальнейшем наблюдении и лечении пациента в условиях онкологического стационара.

Заключение. Демонстрация случая хирургического лечения и патоморфологической диагностики пациента с интрадуральным метастазом рака легкого в область конуса спинного мозга и корешков кон-

ского хвоста позволила рассматривать гистогенез опухолевых клеток с позиций сравнительной оценки традиционных и дополнительных методов морфологической верификации, а также убедительно доказала необходимость проведения комплексной дифференциальной морфологической диагностики с несомненным приоритетом применения методики иммуногистохимического исследования для верификации окончательного диагноза метастатического поражения редкой локализации.

Конфликт интересов. Работа выполнена в рамках инициативного плана НИИТОН ФГБОУ ВО «Саратовский государственный медицинский университет им. В.И. Разумовского» Минздрава России «Совершенствование методов диагностики, лечения и профилактики травм и заболеваний опорно-двигательной и нервной систем». Регистрационный номер АААА-А18-118060790019-0.

Авторский вклад: написание статьи — О.В. Матвеева, С. П. Бажанов, Е.Е. Пономарева, В.С. Толкачев; утверждение рукописи для публикации — О.В. Матвеева.

References (Литература)

1. Matsko DE, Korshunov AG. The atlas of tumors of the central nervous system. St. Petersburg, 1998; 197 p. Russian (Мацко Д.Е., Коршунов А.Г. Атлас опухолей центральной нервной системы. СПб., 1998; 197 с.).

2. Matsko DE. Neurosurgical pathology. St. Petersburg, 2015; 405 p. Russian (Мацко Д.Е. Нейрохирургическая патология. СПб., 2015; 405 с.).

3. The 2016 World Health Organization Classification of Tumors of the Central Nervous System: Guidance on pathomorphological diagnostics / Transl. by V.S. Sidorin. M., 2016; 426 p. Russian (Международная классификация ВОЗ опухолей центральной нервной системы: Руководство по патоморфологической диагностике / перевод В.С. Сидорина. М., 2016; 426 с.).

УДК 616.741:615.82 Обзор

ХРОНИЧЕСКАЯ НЕСПЕЦИФИЧЕСКАЯ БОЛЬ В СПИНЕ: ПАТОГЕНЕТИЧЕСКОЕ ОБОСНОВАНИЕ МАНУАЛЬНОЙ ТЕРАПИИ (ОБЗОР)

В.А. Меденцов *— ФБУН Саратовский НИИСГ Роспотребнадзора, младший научный сотрудник отдела медико-профилактических и инновационных технологий, кандидат медицинских наук;* ***Н.Е. Комлева*** *— ФБУН Саратовский НИИСГ Роспотребнадзора, руководитель отдела медико-профилактических и инновационных технологий, доктор медицинских наук;* ***И.М. Гончаренко*** *— ФБУН Саратовский НИИСГ Роспотребнадзора, младший научный сотрудник отдела медико-профилактических и инновационных технологий;* ***А.Н. Данилов*** *— директор ФБУН Саратовский НИИСГ Роспотребнадзора, доктор медицинских наук;* ***А.А. Чехонацкий*** *— НИИ травматологии, ортопедии и нейрохирургии ФГБОУ ВО «Саратовский ГМУ им. В.И. Разумовского» Минздрава России, врач-нейрохирург нейрохирургического отделения, ФГБОУ ВО «Саратовский ГМУ им. В.И. Разумовского» Минздрава России, заведующий кафедрой нейрохирургии им. Е.И. Бабиченко, доктор медицинских наук.*

CHRONIC NON-SPECIFIC BACK PAIN: PATHOGENETIC SUBSTANTIATION OF MANUAL THERAPY (REVIEW)

V.A. Medentsov *— Saratov Scientific Research Institute of Agricultural Hygiene, Department of Medical Prophylactic and Innovative Technologies, Junior Research Assistant, Candidate of Medical Sciences;* ***N.E. Komleva*** *— Saratov Scientific Research Institute of Agricultural Hygiene, Head of the Department of Medical Prophylactic and Innovative Technologies, Doctor of Medical Sciences;* ***I.M. Goncharenko*** *— Saratov Scientific Research Institute of Agricultural Hygiene, Department of Medical Prophylactic and Innovative Technologies, Junior Research Assistant, Candidate of Medical Sciences;* ***A.N. Danilov*** *— Director of Saratov Scientific Research Institute of Agricultural Hygiene, Doctor of Medical Sciences;* ***A.A. Chekhonatskiy*** *— Scientific Research Institute of Traumatology, Orthopedics and Neurosurgery of Saratov State Medical University n.a. V.I. Razumovsky, Neurosurgery Department, Neurosurgeon; Saratov State Medical University n.a. V.I. Razumovsky, Head of Neurosurgery Depatment n.a. E.I. Babichenko, Doctor of Medical Sciences.*

Дата поступления — 24.08.2018 г. Дата принятия в печать — 06.09.2018 г.

Меденцов В.А., Комлева Н.Е., Гончаренко И.М., Данилов А.Н., Чехонацкий А.А. **Хроническая неспецифическая боль в спине: патогенетическое обоснование мануальной терапии (обзор). Саратовский научно-медицинский журнал 2018; 14 (3): 570–574.**

Представлен обзор литературных сведений о механизмах лечебного воздействия мануальной терапии, содержащихся в базах данных MEDLINE, EMBASE, CINAHL. Рассмотрены изученные ответные реакции на тканевом и системном уровнях, а также вопросы выбора тактики мануального лечения при хронической неспецифической боли в спине.

Ключевые слова: вертеброневрология, хроническая неспецифическая боль в спине, функциональные биомеханические нарушения, мануальная терапия.

Medentsov VA, Komleva NE, Goncharenko IM, Danilov AN, Chekhonatskiy AA. **Chronic non-specific back pain: pathogenetic substantiation of manual therapy (review). Saratov Journal of Medical Scientific Research 2018; 14 (3): 570–574.**

We presented the review of data from MEDLINE, EMBASE, CINAHL on the mechanisms of therapeutic activity of manual therapy, as well as on studied tissue and systemic responses, and the elaborations on the issue of manual treatment choice in chronic non-specific back pain.

Key words: vertebroneurology, chronic non-specific back pain, functional biomechanical disorders, manual therapy.