Рис. 2. Пациент П. В. А. 38 лет. Клиническая картина: после лечения

ственная предрасположенность к возникновению аллергической реакции обусловлена генетическим дефектом детоксикационной системы лекарственных метаболитов, в результате чего связывается протеин эпидермиса и пускает в ход иммунный ответ, ведущий к иммуноаллергической реакции. Изложенные данные подчеркивают актуальность рациональной терапии; требуются исключение полипрагмазии, учет аллергоанамнеза; неприемлемо самолечение больных.

Авторский вклад: написание статьи — С. Р. Утц, А. Л. Бакулев, А. В. Моррисон, И. А. Игонина, О. О. Ардалина; утверждение рукописи для публикации — С. Р. Утц.

References (Литература)

1. Rook's textbook of dermatology. Eighth edition. Ed. by Tony Burns, Stephen Breathnach, Neil Cox and Christopher Griffiths. In 4 volumes. Willey-Blackwell, 2010.
2. Comprehensive dermatologic drug therapy. Second edition. Stephen E. Wolverton. Sauders, 2007.
3. Clinical dermatology. Fifth edition. Thomas P. Habif. Mosby, 2010.
4. Dermatology. Third edition. 2-volume set. Ed. by Jean L Bolognia MD, Joseph L Jorizzo MD, Julie V Schaffer. Elsevier, 2012.
5. Chistjakova I. A. Modern problems of therapy and prevention of psoriasis. Russian medical journal 1997; (5): 709–712. Russian (Чистякова И. А. Современные проблемы терапии и профилактики псориаза. РМЖ 1997; (5): 709–712).
6. Federal clinical recommendations. Of sexually transmitted infections 2016; 417 (5): 562–568). Russian (Федеральные клинические рекомендации. Инфекции, передаваемые половым путем 2016; 417 (5): 562–568).
7. Rusak JuE, et al. Case of psoriasis on the background of HIV infection. Russian journal of skin and venereal diseases 2006; (1): 24–25. Russian (Русак Ю. Э. Случай псориаза на фоне ВИЧ-инфекции. Российский журнал кожных и венерических болезней 2006; (1): 24–25).
8. Chuiko NA. Immunopathological aspects of the development of psoriasis. Ukrainian journal of dermatology, venereology, cosmetology 2004; (4): 16–19. Russian (Чуйко Н. А. Иммунопат ологические аспекты развития псориаза. Украинский журнал дерматологии, венерологии, косметологии 2004: (4): 16–19).

УДК 616.5–003.871–036.1–07 (045) Клинический случай

РОЛЬ ДЕРМАТОСКОПИИ В ДИАГНОСТИКЕ ПОВЕРХНОСТНОГО ДИССЕМИНИРОВАННОГО АКТИНИЧЕСКОГО ПОРОКЕРАТОЗА (КЛИНИЧЕСКИЙ СЛУЧАЙ)

К. Ю. Шерстобитова *— ГУЗ «Саратовский областной клинический кожно-венерологический диспансер», врач онколог-дерматовенеролог;* ***С. Р. Утц —*** *ФГБОУ ВО «Саратовский ГМУ им. В. И. Разумовского» Минздрава России, заведующий кафедрой дерматовенерологии и косметологии, профессор, доктор медицинских наук;* ***Д. А. Шнайдер*** *— ГУЗ «Саратовский областной клинический кожно-венерологический диспансер», главный врач.*

THE ROLE OF DERMATOSCOPY IN DIAGNOSTICS OF SUPERFICIAL DISSEMINATED ACTINIC POROKERATOSIS (A CASE REPORT)

K. Y. Sherstobitova *— Saratov Regional Clinical Dermatovenerologic Dispensary, Oncologist — dermatovenerologist;* ***S. R. Utz*** *— Saratov State Medical University n.a. V. I. Razumovsky, Department of Skin and Venereal Diseases, Professor, Doctor of Medical Science;* ***D. A. Shnaider*** *— Saratov Regional Clinical Dermatovenerologic Dispensary, Head Physician.*

Дата поступления — 11.07.2017 г. Дата принятия в печать — 12.09.2017 г.

Шерстобитова К. Ю., Утц С. Р., Шнайдер Д. А. **Роль дерматоскопии в диагностике поверхностного диссеминированного актинического порокератоза (клинический случай). Саратовский научно-медицинский журнал 2017; 13 (3): 648–651.**

Представлено клиническое наблюдение порокератоза поверхностного диссеминированного актинического у пациента 59 лет. Рассмотрены вопросы диагностики заболевания с помощью дерматоскопии.

Ключевые слова: порокератоз, дерматоскопия, cornoid lamella.

***Sherstobitova KY, Utz SR, Shnaider DA.* The role of dermatoscopy in diagnostics superficial disseminated actinic porokeratosis (a case report). Saratov Journal of Medical Scientific Research 2017; 13 (3): 648–651.**

We present a case of disseminated superficial actinic porokeratosis and describe general dermoscopic features.

Key words: porokeratosis, dermoscopy, cornoid lamella.

Термин «порокератоз» объединяет группу хронических редких заболеваний кожи, характеризующихся клональным нарушением кератинизации и проявляющихся определенными морфологическими признаками. Порокератоз считается генетически гетерогенным дерматозом, однако встречаются и спорадические случаи заболевания.

Патогенетические механизмы все еще остаются неизвестными. Некоторые авторы считают, что решающую роль в патогенезе играет клональная гиперпролиферация атипичных кератиноцитов, что приводит к образованию роговой пластинки, которая расширяется по периферии и образует приподнятый край между патологическими и нормальными кератиноцитами. Этому может способствовать генетическая предрасположенность, ультрафиолетовое облучение, иммуносупрессия (например, вследствие приема лекарственных препаратов) [1].

Выделяют несколько основных форм заболевания [2–4]: классический порокератоз Мибелли, поверхностный диссеминированный актинический порокератоз, ладонно-подошвенный порокератоз, линеарный порокератоз, точечный порокератоз.

Все варианты порокератоза характеризуются сходными гистоморфологическими проявлениями. Клиническая картина представлена резко отграниченными поверхностными очагами с центральной атрофией и четким приподнятым гиперкератотическим краем [5]. Гистологически значимым признаком является так называемая *cornoid lamella* — роговидная пластинка, представляющая собой очаговый паракератоз в виде столбика. В верхней части дермы под эпидермисом с роговидной пластинкой обнаруживается периваскулярный лимфоцитарный инфильтрат. Между наружными роговидными пластинками, обозначающими края очага, присутствует атрофия эпидермиса и лихеноидный инфильтрат. Также определяется дискератоз (преждевременное ороговение) и незначительный плеоморфизм ядер кератиноцитов. Как дополнительное исследование используется ШИК-реакция, при которой выделяют точечные включения гликогена в области паракератотического столбика [6].

Одной из наиболее часто встречаемых форм заболевания является поверхностный диссеминированный актинический порокератоз (ПДАП), впервые описанный Chernosky и Freeman в 1966 г. [5, 7, 8]. Выделяют наследственный (аутосомно-доминантный тип наследования) и спорадический ПДАП [9]. Дебют заболевания часто наблюдается в возрасте 20–40 лет у лиц с фоточувствительной кожей. Среди женщин дерматоз регистрируется в 3 раза чаще [9].

Клинически ПДАП характеризуется образованием множественных высыпаний на участках тела, доступных инсоляции (преимущественно разгибательные поверхности конечностей, спина). Вначале формируется конической формы папулы размером 1–3 мм в диаметре, красноватого или коричневатого цвета, с тенденцией к периферическому росту. В последующем происходит трансформация папул в кольцевидные бляшки размером до 10 мм и более в диаметре, с приподнятым гиперкератотическим краем. Центральная часть бляшки атрофична, может наблюдаться покраснение или гиперпигментация, в отдельных случаях воспаление, образование гиперкератоза, корок.

Заболевание прогрессирует медленно, обострения происходят преимущественно в весенне-летний период или провоцируются фототерапией. Часто пациенты не предъявляют субъективных жалоб, в редких случаях возможен незначительный зуд в области высыпаний.

При ПДАП, как и при других формах порокератозов, возможна малигнизация очагов и формирование базально-клеточного или плоскоклеточного рака кожи [4, 5].

Диагноз устанавливают на основании данных клинической картины, патогистологического исследования.

Последнее десятилетие в клинической дерматологии активно внедряется метод неинвазивной диагностики — дерматоскопия, которая позволяет рассматривать кожу при очень большом увеличении (от x10 до x600).

Дерматоскопия при ПДАП оказывается весьма полезной, поскольку порокератоз имеет специфические дерматоскопические паттерны [5, 10, 11].

Характерным дерматоскопическим признаком является так называемая «белая дорожка» — беловатая кольцевидная структура, расположенная по периферии каждого элемента ПДАП и патогистологически соответствующая *cornoid lamella*. «Белая дорожка» может быть как одинарной, так и двойной, цвет ее в некоторых случаях может быть желтоватым или светло-коричневым. С внутренней стороны она пигментирована за счет папиллярной дермы под роговидной пластинкой, которая содержит умеренно плотный периваскулярный лимфоцитарный инфильтрат. Находящиеся здесь же расширенные капилляры дают при дерматоскопии периферическую васкуляризацию [5, 10, 11].

В центральной беловатой гомогенной области, отграниченной «белой дорожкой», могут определяться различные типы сосудов: точечные, глобулярные, линейные нерегулярные, телеангиэктазии.

Обычно эпителий, отграниченный *cornoid lamella*, истончен, к центру может иметь нормальную толщину, что визуализируется как интенсивная белая гомогенная область, в отдельных случаях наблюдаются веррукозные разрастания на поверхности элемента. В центральной части бляшек часто встречаются пигментные структуры (коричневые глобулы или тонкая пигментная сеть).

Помимо дерматоскопии некоторые зарубежные авторы в качестве неинвазивного метода диагностики порокератоза используют лампу Вуда [12]. При освечивании пораженных участков кожи в ультрафиолетовом излучении почти всегда можно увидеть яркое свечение в виде кольца по периферии каждого элемента порокератоза, которое соответствует *cornoid lamella*.

Дифференциальный диагноз проводят с актиническим кератозом, красным плоским лишаем, дискоидной красной волчанкой, псориазом.

Поскольку ухудшение состояния патологического процесса у пациентов наступает в весенне-летние месяцы, в первую очередь для лечения заболева-

Ответственный автор — Шерстобитова Ксения Юрьевна
Тел.: 8-937-968-20-40
E-mail: k.sherstobitova@gmail.com

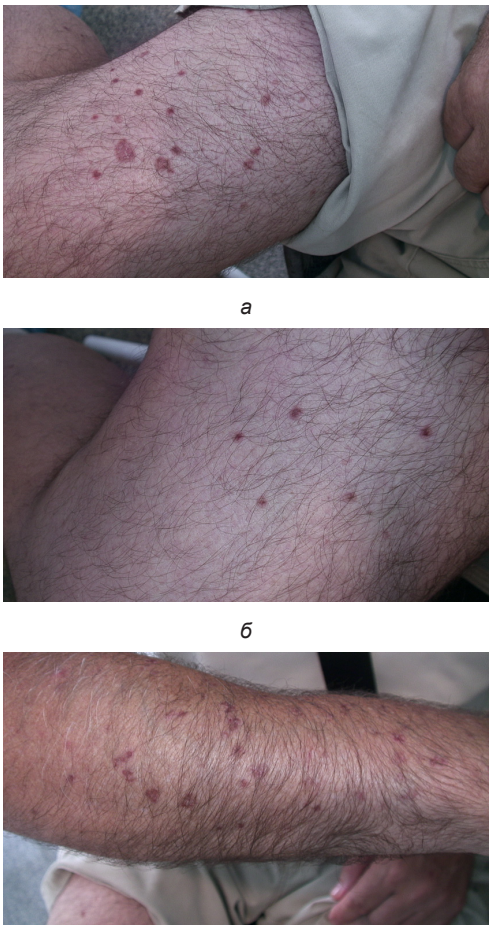

а

б

в

Рис. 1. Пациент Ф. 59 лет. Порокератоз поверхностный диссеминированный актинический.
Элементы порокератоза: *а* — на правом бедре; *б* — на левом бедре; *в* — на правом предплечье

ния назначают солнцезащитные средства с большим фактором защиты (SPF 50+). При распространенном процессе используют топические кортикостероиды, системные ретиноиды, кератолитические средства. Широко применяется крио-, лазерная или радиоволновая деструкция, фотодинамическая терапия.

Приводим *собственное клиническое наблюдение.*

Пациент Ф. 59 лет, житель Балакова (Саратовская область), поступил в клинико-диагностическое отделение №2 ГУЗ «Саратовский областной клинический кожно-венерологический диспансер» в июле 2017 г. с жалобами на наличие распространенных высыпаний на коже разгибательных поверхностей верхних и нижних конечностей, без субъективных ощущений.

Больным себя считает в течение пяти лет. Отмечает появление высыпаний на коже разгибательных поверхностей верхних конечностей, их дальнейшее распространение на кожу разгибательных поверхностей нижних конечностей. Зуд и болезненность в области высыпаний отсутствуют. Ухудшение процесса, появление новых элементов возникают после инсоляции. В зимнее время года происходит регресс образований.

Неоднократно обращался к дерматовенерологу по месту жительства, где выставлялись следующие диагнозы: красный плоский лишай, псориаз, экзема. После проведенной терапии терапевтического эффекта не отмечалось.

При осмотре: патологический процесс носит распространенный характер с поражением кожи разгибательных поверхностей предплечий и бедер. Высыпания представляют собой бляшки округлой формы с четкими границами, размером от 5 до 10 мм, розовато-коричневого и красного цвета. Центральная часть бляшек атрофична, по периферии расположен приподнятый гиперкератотический валик (рис. 1).

Проведена видеодерматоскопия очагов на видеодерматоскопе *MoleMax HD (Derma Medical Systems, Австрия)* при увеличении х30, главным дерматоскопическим паттерном в каждом элементе являлась находящаяся по периферии характерная «белая дорожка»(*cornoid lamella*) (рис. 2).

а *б* *в* *г*

Рис. 2. Дерматоскопическая картина очага порокератоза (увеличение х30): *а* — в центральной области определяются белесые зоны атрофии, окруженные множественными сосудами (точечными, в виде запятой, телеангиэктазиями), обрывками гиперпигментированного эпидермиса; *б* — усиленная васкуляризация красной окраски, на фоне которой виден пигмент коричневой окраски; *в* — *cornoid lamella* беловато-коричневатой окраски по периферии, в центре белесоватая область атрофии; *г* — элемент порокератоза на фоне фотоповрежденной кожи. Хорошо определяется коричневой окраски «белая дорожка», усиленно пигментированная центральная область с обрывками эпидермиса



Рис. 3. Яркое кольцевидное свечение по периферии элементов при освечивании очагов поражения в ультрафиолетовом свете

При осмотре в ультрафиолетовом свете по периферии каждого элемента наблюдалась ярко светящаяся кольцевидная структура (рис. 3).

Учитывая данные клинической картины, неинвазивных методов исследования (дерматоскопия, осмотр в ультрафиолетовом свете под лампой Вуда), поставили предварительный диагноз: «Порокератоз поверхностный диссеминированный актинический».

Произведена диагностическая биопсия с очага высыпания на коже левого бедра.

Результаты патогистологического исследования. Эпидермис с роговидной пластинкой в устье фолликула и атрофией на прилежащих участках за счет истончения мальпигиева слоя, вакуольной дистрофии клеток базального слоя. Субэпидермально слабый полосовидный лимфогистиоцитарный инфильтрат, базофильная дегенерация коллагена. *Заключение:* данная морфологическая картина может иметь место при поверхностном актиническом порокератозе.

Учитывая жалобы пациента, анамнез заболевания, клиническую картину, результаты дерматоскопического, патогистологического исследований, поставили клинический диагноз: «Порокератоз поверхностный диссеминированный актинический».

Пациенту рекомендовано избегать инсоляции, назначен солнцезащитный крем с SPF 50+, кератолитики, диета с большим содержанием витамина А.

Пациент явился на контроль через 12 дней, отмечался хороший терапевтический эффект. Рекомендовано продолжить назначенное лечение. Пациент поставлен на учет у дерматовенеролога-онколога ГУЗ «СОККВД».

Заключение. Приведенный клинический случай демонстрирует следующее: возникают сложности, если ставить диагноз ПДАП, основываясь лишь на жалобах пациента и клинической картине. Большую роль в верификации заболевания играет дерматоскопия, которая позволяет провести дифференциальную диагностику порокератоза от других кожных заболеваний. Однако окончательный диагноз всегда подтверждается результатом патогистологического исследования.

Необходимо помнить, что при любой форме порокератоза возможна злокачественная трансформация, поэтому важно рекомендовать пациентам динамическое наблюдение у онколога и, по возможности, выполнение контрольной дерматоскопии крупных, длительно существующих очагов заболевания.

Авторский вклад: написание статьи — К. Ю. Шерстобитова; утверждение рукописи для публикации — Д. А. Шнайдер, С. Р. Утц.

References (Литература)

1. Kanitakis J. Porokeratosis: an update of clinical, aetiopathogenic and therapeutic features. Eur J Dermatol 2014; 24 (5): 533–44.
2. Judge MR, Malean WHI, Munro CS. Disorders of keratinization. In: Burns T, Breathnach S, Cox N, Griffiths C, eds. Rookr's Textbook of Dermatology. Oxford: Blackwell Publishing Ltd, 2004.
3. Shumack SP, Commens CA. Disseminated superficial actinic porokeratosis: a clinical study. J Am Acad Dermatol 1989; 20: 1015–22.
4. Sasson M, Krain AD. Porokeratosis and cutaneous malignancy: A review. Dermatol Surg 1996; 22: 339–42.
5. Nicola A, Magliano J. Dermoscopy of Disseminated Superficial Actinic Porokeratosis. Actas Dermosifiliogr 2017; 108 (5): e33-e37.
6. Kempf W, Hantschke M, Kutzner H, Burgdorf W. Dermatopathologie. Steinkopff Verlag Darmstadt, 2007; p. 164–6.
7. Chernosky ME. Porokeratosis: report of twelve patients with multiple superficial lesions. South Med J 1966; 59: 289–94.
8. Xu Y, Fu X, Yang B, et al. A novel MVK gene mutation in a Chinese patient with disseminated superficial actinic porokeratosis. Dermatol Sin 2015; 33: 45–6.
9. Gu C.-Y, Zhang C.-F, Chen L-J, et al. Clinical analysis and etiology of porokeratosis. Exp Ther Med 2014; 8: 737–41.
10. Delfino M, Argenziano G, Nino M. Dermoscopy for the diagnosis of porokeratosis. J Eur Acad Dermatol Venereol 2004; 18: 194–5.
11. Errichetti E, Stinco G. Dermoscopy in General Dermatology: A Practical Overview. Dermatol Ther (Heidelb) 2016; 6: 471–507.
12. Sun R, Chen H, Zhu W, Lian S. Wood's lamp image of porokeratosis. Photodermatol Photoimmunol Photomed 2017 Mar; 33 (2): 114–6.