13. Brem R, Karran P. Multiple forms of DNA damage caused by UVA photoactivation of DNA 6-thioguanine. Photochem Photobiol 2011; 88: 5–13.

14. Choi B, Tsu L, Chen E, et al. Determination of chemical agent optical clearing potential using in vitro human skin. Lasers Surg Med 2005; 36: 72–75.

15. Zimnykov DA, Simonenko GV, Tuchin VV. Dispersion dependence of the optical anisotropy and the degree of depolarization of fibrous tissues Journal of Optical Technology 2010; 77 (9): 577–581. Russian (Симоненко Г.В., Зимняков Д.А., Тучин В.В. Дисперсионная зависимость оптической анизотропии и степени деполяризации фиброзных тканей. Оптический журнал 2010; 77 (9): 577–581).

16. Jiang J, Wang R. Comparing the synergistic effects of oleic acid and dimethylsulfoxide as vehicles for optical clearing of skin tissue in vitro. Phys Med Biol 2004; 49: 5283–5294.

17. Hirshburg J, Choi B, Nelson JS. Correlation between collagen solubility and skin optical clearing using sugars. Laser Surg Med 2007; 39: 140–144.

18. Rylander CG, Stumpp OF, Milner TE, et al. Dehydration mechanism of optical clearing in tissue. J Biomed Opt 2006; 11 (4): 41–43.

19. Utz SR, Tuchin VV, Galkina EM. The dynamics of some human skin biophysical parameters in the process of optical clearing after hyperosmotic solutions topical application. Vestnik Dermatologii i Venerologii 2015; (4): 60–68. Russian (Утц С. Р., Тучин В.В., Галкина Е.М. Динамика некоторых биофизических параметров кожи человека в процессе оптического просветления при воздействии гиперосмотических агентов. Вестник дерматологии и венерологии 2015; (4): 60–68).

20. Genina EA, Bashkatov AN, Sinichkin YP, Tuchin VV. Optical clearing of the eye sclera in vivo caused by glucose. Quantum Electronics 2006; 36 (12): 1119–1124. Russian (Генина Э.А., Башкатов А.Н., Синичкин Ю.П., Тучин В.В. Оптическое просветление склеры глаза in vivo под действием глюкозы. Квантовая электроника 2006; 36 (12): 1119–1124).

21. Bashkatov AN, Genina EA, Sinichkin YuP, Tuchin VV. The influence of glycerol on the transport of light in the skin. Proc SPIE 2002; 4623: 144–152.

22. Artemina EM, Utz SR, Yuvchenko SA, et al. Comparative evaluation of clarifying agents to improve the quality of the far long-wave ultraviolet therapy chronic dermatosis. Saratov Journal of Medical Scientific Research 2016; 12 (3): 453–458. Russian (Артемина Е.М., Утц С. Р., Ювченко С. А. и др. Сравнительная оценка просветляющих агентов с целью повышения качества дальней длинноволновой ультрафиолетовой терапии хронических дерматозов. Саратовский научно-медицинский журнал 2016; 12 (3): 453–458).

23. Wang RK, Tuchin VV. Enhance light penetration in tissue for high resolution optical imaging techniques by the use of biocompatible chemical agents. Journal of X-ray Science and Technology 2002; 10 (3): 167–176.

24. Zhi Z, et al. Improve optical clearing of skin in vitro with propylene glycol as a penetration enhancer. Journal of Innovative Optical Health Sciences 2009; 2 (3): 269–278.

25. Trommer H, Neubert RH. Overcoming the stratum corneum: the modulation of skin penetration. Skin pharmacology and physiology 2006; 19 (2): 106–121.

26. Williams AC, Barry BW. Penetration enhancers. Advanced drug delivery reviews 2012; 64: 128–137.

27. Lessmann H, et al. Skin–sensitizing and irritant properties of propylene glycol. Contact dermatitis 2005; 53 (5): 247–259.

28. Nair B, Elmore AR. Cosmetic Ingredients Review Expert Panel. Final report on the safety assessment of sodium sulfite, potassium sulfite, ammonium sulfite, sodium bisulfite, ammonium bisulfite, sodium metabisulfite and potassium metabisulfite. Int J Toxicol 2003; 22 (2): 63–88.

29. Tuchin VV. Enhance light penetration in tissue for high resolution optical imaging techniques by the use of biocompatible chemical agents. Journal of X-ray Science and Technology 2002; 10 (3): 167–176.

УДК 616.5–004.1–031.84–073.43 (045) Оригинальная статья

РЕЗОНАНСНО-РАДИОВОЛНОВАЯ ДИАГНОСТИКА ЛОКАЛИЗОВАННОЙ СКЛЕРОДЕРМИИ: ПИЛОТНОЕ ИССЛЕДОВАНИЕ

А.А. Моисеев *— ФГБОУ ВО «Саратовский ГМУ им. В.И. Разумовского» Минздрава России, ассистент кафедры дерматовенерологии и косметологии;* ***С. Р. Утц —*** *ФГБОУ ВО «Саратовский ГМУ им. В.И. Разумовского» Минздрава России, заведующий кафедрой дерматовенерологии и косметологии; профессор, доктор медицинских наук.*

RESONANCE RADIO WAVE DIAGNOSTICS OF LOCALIZED SCLERODERMIA: PILOT STUDY

A.A. Moiseev *— Saratov State Medical University n.a. V.I. Razumovsky, Assistant of the Department of Dermatology and Venereology and Cosmetology;* ***S. R. Utz*** *— Saratov State Medical University n.a. V.I. Razumovsky, Head of the Department of Dermatology and Venereology and Cosmetology, Professor, Doctor of Medical Sciences.*

Дата поступления — 11.07.2017 г. Дата принятия в печать — 12.09.2017 г.

Моисеев А.А., Утц С. Р. **Резонансно-радиоволновая диагностика локализованной склеродермии: пилотное исследование. Саратовский научно-медицинский журнал 2017; 13(3): 585–590.**

Цель исследования: изучение диагностических возможностей применения метода активной радиометрии при локализованной склеродермии (ЛС) как для мониторинга результатов терапии, так и для комплексной оценки функционального состояния тканей организма в исследуемой области, а также возможности определения новых очагов заболевания. *Материал и методы.* В пилотном исследовании представлены пациенты с разными формами поражения и с разной их локализацией, а также с разной активностью заболевания. Метод резонансно-волновой диагностики реализован в диагностическом комплексе «Аквафон». *Результаты.* Данные первичной регистрации волновой активности у разных типов очагов могут различаться. Об активности очагов и о возможности появления новых очагов могут свидетельствовать не столько данные первоначальных измерений, сколько интегральные данные по их разнице до и после процедуры подсвечивания, что требует дальнейшего изучения. *Заключение.* Необходимо усовершенствовать методику измерения, избегать мест, где датчик плохо прилегает к коже, или свести такое воздействие к минимуму. Целесообразно провести исследования с одновременным использованием других методик.

Ключевые слова: локализованная склеродермия, диагностика, резонансно-радиоволновая диагностика, «Аквафон».

***Moiseev AA, Utz SR.* Resonance radio wave diagnosis of localized sclerodermia: pilot study. Saratov Journal of Medical Scientific Research 2017; 13(3): 585–590.**

The purpose of the research was to study the diagnostic possibilities of the use of the active radiometry method for localized scleroderma (LS), both for monitoring the results of therapy, and for a comprehensive assessment of the functional state of body tissues in the study area, as well as the possibility of determining new foci of the disease. *Material and Methods.* In a pilot study, patients were presented with different forms of lesions and their different localization, as well as with different disease activity. The method of resonance wave diagnostics is implemented in the diagnostic complex "Aquafon". *Results.* The primary registration of wave activity in different types of foci may differ. The activity of the foci and the possibility of the appearance of new foci can be said not so much by the data of the initial measurements as by the integral data on their difference before and after the illumination procedure, which requires further study. *Conclusion.* It is necessary to improve the measurement technique, avoid places where the sensor is not well attached to the skin or minimize this effect. The research also aimed to conduct studies with simultaneous use of other methods.

Key words: localized scleroderma, diagnosis, resonant wave diagnostics, "Aquafon"

Введение. Локализованная склеродермия (ЛС) — хроническое заболевание кожи с преимущественным поражением соединительной ткани, характеризующееся появлением очагов локального воспаления (эритемы, отёка) с дальнейшим формированием в них склероза и/или атрофии кожи и подлежащих тканей. Заболеваемость ЛС достигает 3–4 случев на 100 тыс. населения [1].

Диагноз основывается на данных анамнеза и клинической картине заболевания [1, 2]. Существующие методы инструментальной диагностики ЛС используются в основном в исследовательских целях и позволяют получить дополнительные данные для дифференциальной диагностики между локализованной и системной склеродермией, помочь в определении степени тяжести болезни и оценке эффективности проводимой терапии. Среди аппаратных методов диагностики наиболее часто применяют ультразвуковое исследование кожи, капилляроскопию, допплеровскую флуометрию, дурометрию, кутометрию, инфракрасную термометрию и др. [1, 2]. Для исключения системных проявлений используется рентгенография, компьютерная и магниторезонансная томография [1, 2].

К несомненным преимуществам данных методик относится их доступность и наличие значительного опыта использования; к минусам — отсутствие четких дифференциально-диагностических критериев, характерных исключительно для ЛС [1, 2].

В данной работе рассматривается еще один метод исследования: активная радиометрия (АР) кожи. АР — сравнительно новый метод диагностики, разработанный на основе эффекта резонансно-волнового состояния водной среды, открытого сотрудниками Саратовского филиала ИРЕ РАН. Метод АР позволяет оценивать состояние транскапиллярного обмена в тканях организма [3–7].

Уровень транскапиллярного обмена позволяет численно регистрировать метаболическую активность тканей или органа в целом по степени проникновения биологически активных веществ, в том числе воды, из микроциркуляторного русла в межклеточное вещество и обратно [3–7]. Изменение проницаемости сосудов микроциркуляторного русла является следствием реализации адаптационных реакций организма или частью патогенетического процесса локализованной склеродермии [1–7].

Суть метода резонансно-волновой диагностики заключается в том, что ткани организма зондируются низкоинтенсивными электромагнитными волнами (менее 0,5 мВт/см) на частоте 65 ГГц, отклик тканей принимается на частоте 1 ГГц, который регистрируется высокочувствительным приёмником модуляционного типа на уровне 10^{-9} Вт. Принимаемый сигнал регистрируется датчиками приборокомплекса [5].

Уровень регистрируемого радиосигнала — волновая активность ткани (ВА) — линейно зависит от степени проницаемости капилляров для воды (в большей степени) и для белка (в меньшей степени). ВА является показателем, который характеризует транскапиллярный обмен в исследуемой области. Рост ВА выше условного коридора нормы, индивидуального для каждого человека, говорит о наличии активного воспалительного процесса, снижение о наличии дегенеративно-дистрофических изменений [3–8].

На рис. 1 приведены графические данные исследования, которые показывают зависимость уровня ВА от проницаемости сосудов микроциркуляторного русла для белка и воды [9].

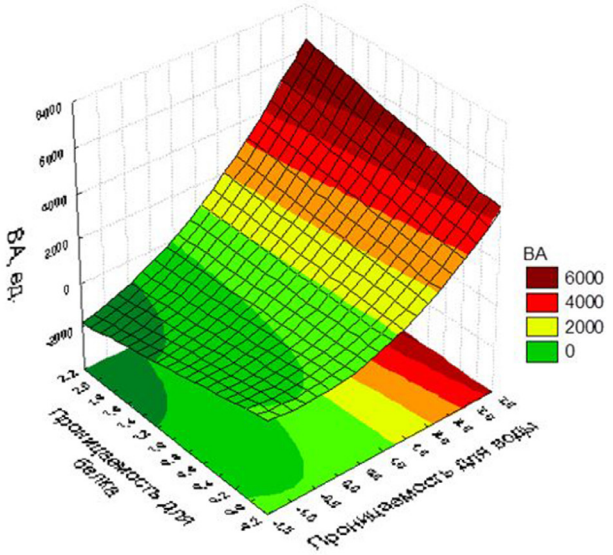

Рис. 1. Графические данные: зависимость уровня ВА от проницаемости сосудов микроциркуляторного русла для белка и воды

Результаты проведенных экспериментальных исследований и клинической апробации свидетельствуют, что метод резонансно-волновой диагностики обеспечивает оперативную, неинвазивную, безопасную оценку проницаемости микроциркуляторного русла, и на базе нее — оценку функционального состояния тканей и органов [3–8].

Ранее метод активной радиометрии использовался для мониторинга инфильтративных процессов нижних отделов респираторного тракта у пациентов с внебольничной пневмонией [10], в диагностике

Ответственный автор — Моисеев Александр Андреевич
Тел.: 89603547132
E-mail: S00102008@yandex.ru

функциональных нарушений сердечно-сосудистой системы у лётного состава ВВС РФ [11], для оценки функционального состояния миокарда у больных с артериальной гипертензией [12], для диагностики поражений кожи при экземе с использованием трансрезонансной функциональной топографии [13].

Цель исследования: изучение диагностических возможностей применения метода активной радиометрии при ЛС как для мониторинга результатов терапии, так и для комплексной оценки функционального состояния тканей организма в исследуемой области, а также возможности определения новых очагов заболевания.

Материал и методы. Под нашим наблюдением в клинике кожных и венерических болезней ФГБОУ ВО «Саратовский государственный медицинский университет им. В.И. Разумовского» находились 10 пациентов с диагнозом ЛС (средний возраст 45±5 лет). Группу контроля составили 5 человек без видимых изменений на коже (средний возраст 21±1 год). Длительность заболевания ЛС составляла от полугода до нескольких лет (в среднем 5±2 года). Появление новых очагов в течение последнего месяца отмечали 8 пациентов, в том числе в исследованной области.

Обследование включало сбор анамнеза, осмотр, пальпацию очагов, исследование ВА методом активной радиометрии.

Метод резонансно-волновой диагностики реализован в диагностическом комплексе «Аквафон». Используемый в исследовании радиоэлектронный комплекс сертифицирован и внесен в реестр медицинской техники и изделий медицинского назначения (Саратов, ООО «Телемак», рег. удостоверение №07292) (рис. 2).

Комплекс содержит высокочувствительный радиометрический приёмник модуляционного типа, приемно-излучающий модуль (ПИМ), в состав которого входит КВЧ-генератор и приемная СВЧ антенна. При использовании комплекса ПИМ последовательно прикладывается к различным точкам на теле пациента. ВА фиксируется ПО комплекса «Аквафон».

Для учета изменения приборных показателей в течение времени обследования, для периодической калибровки комплекса использовался водосодержащий эталон.

При анализе результатов резонансно-волновой диагностики значимыми параметрами являются: ТА (*total activity*) — интегральный показатель ВА по обследуемой зоне; показатель ВА — волновая активность в конкретных точках обследуемой зоны [5].

Программное обеспечение комплекса позволяет рассчитывать ТА и производить динамический анализ в выбранных на диагностическом отображении точках.

Нами предложена и использовалась следующая методика измерений: на теле пациента отмечалась зона, которая захватывает сам очаг поражения и часть здоровых тканей вокруг очага. В выделенной области помечена каждая точка измерения с шагом 1 см по вертикали и горизонтали, с цифровым обозначением линий и рядов для упрощения дальнейшего анализа.

Для увеличения разрешающей способности метода желательно использовать предварительную «подсветку» тканей организма с помощью аппарата резонансно-волновой ДМВ-терапии «Акватон» (рис. 3). «Подсвечивание» производилось в области эпигастрия или поясницы в течение 10 минут, использовался режим безамплитудной модуляции, при этом не затрагивалась зона непосредственно в области очагов ЛС, причем эффект опосредуется через аквасистему всего организма и наблюдается не только в месте приложения тест-воздействия [3–9].

Рис. 2. ТРФ-топограф: *1* — ПК с программным обеспечением; *2* — приёмно-изулучающий модуль «Аквафон»; *3* — управляющий блок; *4* — водный эталон; *5* — аппарат ДМВ-терапии «Акватон»

Рис. 3. Приборокомлекс «ЭлектроМАГ»: *1* — управляющий блок; *2* — модуль ДМВ-терапии «Акватон»; *3* — приёмно-изулучающий модуль «Аквафон»

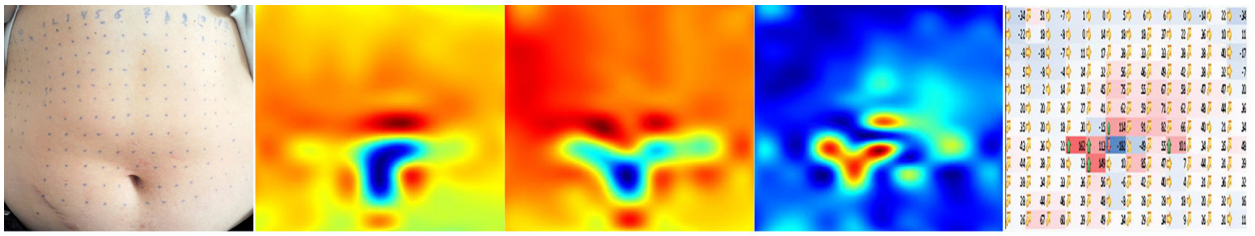

а б в г д

Рис. 4. Доброволец 22 лет: *а* — фото зоны измерения; *б* — графически обработанные данные ВА с зоны исследования до «подсвечивания»; *в* — графически обработанные данные ВА с зоны исследования после «подсвечивания»; *г* — графически обработанные интегральные данные, отражающие разницу показателей ВА до и после «подсвечивания»; *д* — интегральные данные, отражающие разницу показателей ВА в каждой точке до и после «подсвечивания»

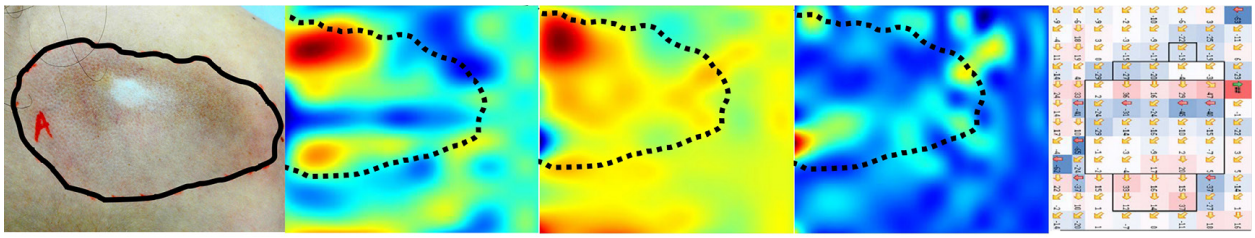

а б в г д

Рис. 5. Пациентка 8 лет: *а* — фото зоны измерения; *б* — графически обработанные данные ВА с зоны исследования до «подсвечивания»; *в* — графически обработанные данные ВА с зоны исследования после «подсвечивания»; *г* — графически обработанные интегральные данные, отражающие разницу показателей ВА до и после «подсвечивания»; *д* — интегральные данные, отражающие разницу показателей ВА в каждой точке до и после «подсвечивания»

Для сравнения динамики ВА использовались как зоны, где сосредоточены очаги, так и зоны вне очагов поражения.

Обработка результатов исследования произведена с применением программы графического анализа программного обеспечения комплекса «Аквафон». Использованы также интегральные данные обоих способов измерений путем вычисления разницы между измерениями до и после процедуры «подсвечивания» из каждой точки [3–9].

Результаты. На рис. 4 отображены результаты резонансно-волнового исследования области живота добровольца (женщина 22 лет). Градиент распределения радиоотклика достаточно однороден как до, так и после «подсветки» излучателем ДМВ диапазона. Обращает на себя внимание зона, расположенная вокруг пупка. В связи с невозможностью обеспечения плотного прилегания датчика, в этой локации отмечено снижение радиоотклика, носящее признаки артефакта.

Совершенно иная картина наблюдается при резонансно-волновой диагностике пациентки Б. 8 лет. Больна с трех лет, когда впервые на коже спины появились два очага уплотнения лилового цвета. Лечилась амбулаторно кремом синафлан, без улучшения, очаги увеличивались в размере. Обратилась на консультацию в клинику кожных болезней СГМУ, где выставлен диагноз: «Склеродермия локализованная, стадия прогрессирования». Один из очагов расположен в верхней части спины справа (рис. 5*а*). В центре очага расположена зона атрофии, плотная на ощупь, кожа в складку не берется, симптом папиросной бумаги положительный. По периферии очага наблюдаются сиреневато-коричневые пятна, венчик эритемы вокруг очага.

При оценке данных радиоотклика (рис. 5*б*) мы выделили место, соответствующее очагу поражения пунктирной линией. Наибольшая волновая активность представлена по периферии очага, что может свидетельствовать об активном воспалительном процессе в данных зонах и склонности к распространению в этих направлениях.

После процедуры «подсвечивания» ткани, в том числе в визуально отмеченном очаге поражения, повысили свою волновую активность, картинка более равномерна, хотя зона наибольшей активности сохраняется в левом верхнем углу очага (рис. 5*в*). Наибольшая реакция на «подсвечивание» отмечается в периферических областях, где активности воспалительного процесса соответствуют более высокие показатели ВА (рис. 5*г*).

Количественные данные подтверждают, что в зоне визуально зафиксированного очага волновая активность снизилась в среднем на 1,29 единицы, в то время как в зоне по периферии очага она снизилась в среднем до 4,5 единицы (рис. 5*д*). По абсолютным значениям по периферии очага максимальная разница ВА достигала 47 единиц, а минимальная (-27), в центре очага этот разброс был значительно меньше: 15 и (-10). Стоит отметить, что зоны, которые не входят в визуализируемую область поражения, но прилегают к нему, также подверглись значительным изменениям ВА: 15 и (-37).

Схожая картина обнаружена у пациентки Л. 56 лет. Больна в течение пяти лет. Впервые без видимой причины появились высыпания на коже живота, постепенно аналогичные высыпания появились на коже спины. Лечилась наружными средствами (белодерм), без эффекта. Неоднократно получала стационарное лечение в клинике кожных болезней СГМУ препаратами, нормализующими синтез коллагена, улучшающими микроциркуляцию. Наружно: топические глюкокортикостероиды, хороший эффект отмечен после курса дальней длинноволновой УФ-

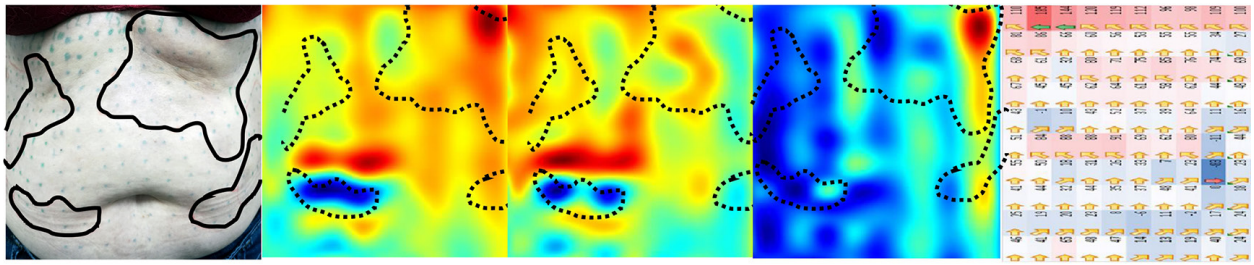

а б в г д

Рис. 6. Пациенка Л. 56 лет: *а* — фото зоны измерения; *б* — графически обработанные данные ВА с зоны исследования до «подсвечивания»; *в* — графически обработанные данные ВА с зоны исследования после «подсвечивания»; *г* — графически обработанные интегральные данные, отражающие разницу показателей ВА до и после «подсвечивания»; *д* — интегральные данные, отражающие разницу показателей ВА в каждой точке до и после «подсвечивания»

терапии. Около двух месяцев назад стала отмечать появление свежих элементов на коже груди, спины.

На рис. 6*а* представлена область живота с отмеченными очагами ЛС — пятнами сиреневато-коричневого цвета, без уплотнения, с венчиком эритемы по периферии. Пунктиром отмечены зоны очагов, которые попали в исследование. На графическом представлении ВА очагов (рис. 6*б*) можно заметить зону с наименьшей активностью, которая находится внизу живота. Самый большой очаг, напротив, представлен наиболее яркой картинкой, что соответствует более высокому уровню радиоотклика. После процедуры «подсвечивания» (рис. 6*в*) картина изменилась значительно. Наиболее крупный очаг по уровню радиоотклика сравнялся с зонами вне очага. Существенная разница по ВА зарегистрирована в самом крупном очаге, что может свидетельствовать о наибольшей активности в нем патологического процесса. Графические данные подтверждаются (рис. 6*г*) значительным численным приростом ВА: более 100 единиц.

Обсуждение. У пациентки Б. 8 лет зафиксировано несоответствие визуально выявляемого очага и зоны с наименьшей ВА. Эти признаки могут говорить об активности патологического процесса в зоне на периферии визуально определяемого очага ЛС.

По результатам измерения пациентки Л. 56 лет обнаружено как точное соответствие визуально зафиксированного очага поражения и зоны, где радиоотклик наименьший, так и некоторое расхождение данных показателей. После «подсвечивания» в разных очагах произошли разные изменения ВА.

Учитывая разную клиническую картину и возраст исследуемых пациентов, возможно включить в план исследования сравнение с другими методами оценки состояния кожи, такими как УЗИ кожи, ОКТ, фиксация температуры тканей тепловизором.

Заключение. Исследование организма с помощью активной радиометрии можно применять при локализованной склеродермии. В пилотном исследовании представлены пациенты с разными формами поражения и с разной их локализацией, а также с разной активностью заболевания. Данные первичной регистрации волновой активности у разных типов очагов могут различаться. Об активности очагов и о возможности появления новых очагов могут свидетельствовать не столько данные первоначальных измерений, сколько интегральные данные по их разнице до и после процедуры подсвечивания, что требует дальнейшего изучения. Необходимо усовершенствовать методику измерения, избегать мест, где датчик плохо прилегает к коже, или свести такое воздействие к минимуму. Целесообразно провести исследования с одновременным использованием других методик.

Конфликт интересов отсутствует.

Авторский вклад: концепция и дизайн исследования, утверждение рукописи для публикации — С. Р. Утц; получение и обработка данных — А. А. Моисеев; анализ данных, интерпретация результатов, написание статьи — С. Р. Утц, А. А. Моисеев.

References (Литература)

1. Kreuter A, Krieg T, Worm M, et al. German guidelines for the diagnosis and therapy of localized scleroderma; JDDG 2016: 199–216.

2. Moiseev AA, Utz SR. Modern methods of diagnosing limited scleroderma. Saratov Journal of Medical Scientific Research 2016; 12 (3): 481–484. Russian (Моисеев А. А., Утц С. Р. Современные методы диагностики ограниченной склеродермии. Саратовский научно-медицинский журнал 2016; 12 (3): 481–484).

3. Gromov MS, Terekhov IV, Bondar SS. Investigation of the state of transcapillary exchange and its correction with the help of radio-electronic medical-diagnostic complex “Aquafon”. Publishing house «Radio engineering» 2010; (3): 43–48. Russian (Громов М. С., Терехов И. В., Бондарь С. С. Исследование состояния транскапиллярного обмена и его коррекция с помощью радиоэлектронного лечебно-диагностического комплекса «Аквафон». Радиотехника 2010; (3): 43–48).

4. Petrosyan VI, Gromov MS, Vlaskin SV, et al. Trans-resonance functional topography. Biophysical substantiation. Millimeter waves in biology and medicine 2003; (1): 23–26. Russian (Петросян В. И., Громов М. С., Власкин С. В. и др. Трансрезонансная функциональная топография: биофизическое обоснование. Миллиметровые волны в биологии и медицине 2003; (1): 23–26).

5. Petrosyan VI, Terekhov IV. Information-wave properties aquatic environments and biological systems: analytics and diagnostics. URL: http://aquatone.su/d/447480/d/radiofizicheskie-principy.pdf. Russian (Петросян В. И., Терехов И. В. Информационно-волновые свойства водных сред и биологических систем: аналитика и диагностика).

6. Gromov MS, Terekhov IV, Bondar SS, et al. Technology for assessing the permeability of capillaries by means of active radiometry. Bulletin of New Medical Technologies 2009; XVI (4): 177. Russian (Громов М. С., Терехов И. В. Бондарь С. С. и др. Технология оценки проницаемости капилляров с помощью активной радиометрии. Вестник новых медицинских технологий 2009; XVI (4): 177).

7. Terekhov IV, Solodukhin KA, Arzhnikov VV, et al. The possibility of using active microwave radiometry for assessing alveolar-capillary permeability in experiment. Regionarnoe krovoobrashenie i microcirculacia 2011; 4 (40): 83–86. Russian (Терехов И. В., Солодухин К. А., Аржников В. В. и др. Возможность использования активной СВЧ-радиометрии для оценки альвеолярно-капиллярной проницаемости в эксперименте. Регионарное кровообращение и микроциркуляция 2011; 4 (40): 83–86).

8. Blagodarov AV, Vlaskin SV, Gromov MS, et al. Computer analysis in TRF topography for the differentiation of malocclusion and pathology in mammology and pulmonology. Journal of New Medical Technologies 2006; XIII (3): 140–143. Russian (Благодаров А.В., Власкин С. В., Громов М.С. и др. Компьютерный анализ в ТРФ топографии для дифференциации и локализации патологии в маммологии и пульмонологии. Вестник новых медицинских технологий 2006; XIII (3): 140–143).

9. Terekhov IV. Resonance-wave diagnostics. Advantages and prospects. URL: http://aquatone.su/d/447480/d/rezonansno-volnovaya-diagnostika.-preimuschestva-i-perspektivy.pdf, Russian (Терехов И.В. Резонансно-волновая диагностика. Преимущества и перспективы (10.07.2017)).

10. Terekhov IV, Petrosyan VI, Parfenyk VK, et al. Diagnostics and monitoring of infiltrative processes in the thoracic cavity by the method of luminescent analysis. URL: http://aquatone.su/d/447480/d/11.infiltrativnyyeprotsessyvgrudnoypolosti.pdf. Russian (Терехов И.В., Петросян И.В., Парфенюк В.К. и др. Диагностика и мониторинг инфильтративных процессов в грудной полости методом люминесцентного анализа (10.07.2017)).

11. Ryzhikov DI. The use of transresonance functional scanning in the diagnosis of functional cardiovascular disorders in the flight crew of the Russian Air Force: PhD diss. Moscow, 2010; 116 p. (Рыжиков Д.И. Использование трансрезонансного функционального сканирования в диагностике функциональных нарушений сердечно-сосудистой системы у летного состава ВВС РФ: дис. … канд. мед. наук. М., 2010; 116 с.).

12. Terekhov IV, Solodukhin KA, Nikiforov VS, Lomonosov AV. The use of radio sounding of water-containing media of myocardial media in patients with arterial hypertension. Russian Cardiology Journal. 2013; (5): 40–43. Russian (Терехов И.В., Солодухин К.А., Никифоров В.С., Ломоносов А.В. Использование радиоволнового зондирования водосодержащих сред сред миокарда у больных с артериальной гипертензией. Российский кардиологический жур-нал. 2013; (5):40-43).

13. Karakaeva AV, Utz SR. Diagnosis of skin lesion with eczema using trans-resonance functional topography. Practical medicine 2014; 84 (8): 61–65. Russian (Каракаева АВ, Утц СР. Диагностика поражения кожи при экземе с использованием транс-резонансной функциональной топографии. Практическая медицина 2014; 84 (8): 61–65)

УДК 616.5–003.829.5:575.174.015.3:001.821 (045) Оригинальная статья

АНАЛИЗ РАСПРЕДЕЛЕНИЯ ПОЛИМОРФИЗМОВ ГЕНОВ MMP1, XRCC1, HFE (2), GSTT У ПАЦИЕНТОВ С МЕЛАНИНОВЫМИ ГИПЕРПИГМЕНТАЦИЯМИ НЕОПУХОЛЕВОГО ХАРАКТЕРА

Е.В. Иконникова *— ФГБУ ДПО «Центральная государственная медицинская академия» УД Президента РФ, ассистент кафедры дерматовенерологии и косметологии;* ***Л.С. Круглова*** *— ФГБУ ДПО «Центральная государственная медицинская академия» УД Президента РФ, заведующая кафедрой дерматовенерологии и косметологии, профессор кафедры дерматовенерологии и косметологии, доктор медицинских наук;* ***Е.А. Шатохина*** *— ФГБУ ДПО «Центральная государственная медицинская академия» УД Президента РФ, доцент кафедры дерматовенерологии и косметологии, кандидат медицинских наук;* ***А.М. Талыбова*** *— ФГБУ ДПО «Центральная государственная медицинская академия» УД Президента РФ, доцент кафедры организации здравоохранения и общественного здоровья, восстановительной медицины и медицинской реабилитации с курсами акушерства и гинекологии, офтальмологии, педиатрии, сестринского дела, клинической психологии и педагогики, кандидат медицинских наук.*

ANALYSIS OF THE GENES POLYMORPHISMS DISTRIBUTION OF THE MMP1, XRCC1, HFE (2), GSTT IN PATIENTS WITH NON-NEOPLASTIC MELANIN HYPERPIGMENTATION

E.V. Ikonnikova *— Central State Medical Academy of the ADP of the Russian Federation, Assistant at the Department of Dermatology and Venereology and Ccosmetology;* ***L.S. Kruglova*** *— Central State Medical Academy of the ADP of the Russian Federation, Head of the Department of Dermatology and Venereology and Ccosmetology, Professor, Doctor of Medical Sciences;* ***E.A. Shatokhina*** *— Central State Medical Academy of the ADP of the Russian Federation, Associate Professor at the Department of Dermatology and Venereology and Ccosmetology, Candidate of Medical Science;* ***A.M. Talybova*** *— Central State Medical Academy of the ADP of the Russian Federation, Associate Professor at the Ddepartment of Organization of Public Health, Rehabilitation Medicine and Medical Resorage with Courses of Obstetrics and Gynecology, Ophthalmology, Pediatrics, Nursing, Clinical Psychology and Pedagogics, Candidate of Medical Science.*

Дата поступления — 4.07.2017 г. Дата принятия в печать — 12.09.2017 г.

Иконникова Е.В., Круглова Л.С., Шатохина Е.А., Талыбова А.М. **Анализ распределения полиморфизмов генов MMP1, XRCC1, HFE (2), GSTT у пациентов с меланиновыми гиперпигментациями неопухолевого характера. Саратовский научно-медицинский журнал 2017; 13 (3): 590–594.**

Цель: изучение факторов повышенного риска развития гиперпигментаций с учетом полиморфизма генов MMP1, XRCC1, HFE (2), GSTT и анализ их ассоциации у пациентов с различными клиническими формами неопухолевых гиперпигментаций меланинового характера. *Материал и методы.* Под наблюдением находились 38 пациентов с гиперпигментацией (мелазма / хлоазма, поствоспалительная / посттравматическая гиперпигментация, солнечное лентиго). Всем пациентам проведен буккальный соскоб стерильными ватными палочками для взятия материала на исследование, а также осуществлен генетический анализ полиморфизма генов HFE (2), XRCC1, MMP1, GSTT методом генотипирования однонуклеотидных замен. *Результаты.* У пациентов с мелазмой / хлоазмой отмечалось высокое значение шифра аллелей генов MMP1, XRCC1, GSTT, в то же время шифр аллеля гена HFE (rs1799945) и HFE (rs1800562) показал средние значения. У пациентов с посттравматической / поствоспалительной пигментацией наблюдалось высокое значение шифра аллелей генов MMP1, HFE (rs1799945) и HFE (rs1800562), GSTT, в то же время шифр аллеля гена XRCC1 показал средние значения. У пациентов с солнечным лентиго регистрировалось высокое значение шифра аллелей генов MMP1, XRCC1, GSTT, в то же время шифр аллеля гена HFE (rs1799945) и HFE (rs1800562) показал средние значения. *Заключение.* Выявлена аналогичность результатов генетического исследования у пациентов с мелазмой / хлоазмой и у пациентов с солнечным лентиго.

Ключевые слова: меланин, гиперпигментация, гены, полиморфизм генов, меланогенез, мелазма, лентиго.