ДЕРМАТОВЕНЕРОЛОГИЯ

УДК 616.516.615.831.4 Оригинальная статья

ДАЛЬНЯЯ ДЛИННОВОЛНОВАЯ УЛЬТРАФИОЛЕТОВАЯ ТЕРАПИЯ КРАСНОГО ПЛОСКОГО ЛИШАЯ С ПРИМЕНЕНИЕМ ПРОСВЕТЛЯЮЩИХ АГЕНТОВ

Е.М. Артемина *— ФГБОУ ВО «Саратовский ГМУ им. В.И. Разумовского» Минздрава России, кафедра дерматовенерологии и косметологии, аспирант;* ***С. Р. Утц*** *— ФГБОУ ВО «Саратовский ГМУ им. В.И. Разумовского» Минздрава России, заведующий кафедрой дерматовенерологии и косметологии, профессор, доктор медицинских наук;* ***Д.А. Зимняков*** *— ФГБОУ ВО «Саратовский ГТУ им. Гагарина Ю.А.», заведующий кафедрой физики, профессор, доктор физико-математических наук;* ***Н.А. Слесаренко*** *— ФГБОУ ВО «Саратовский ГМУ им. В.И. Разумовского» Минздрава России, профессор кафедры дерматовенерологии и косметологии, доктор медицинских наук;* ***С. А. Ювченко*** *— ФГБОУ ВО «Саратовский ГТУ им. Гагарина Ю.А.», доцент кафедры физики, кандидат физико-математических наук.*

THE FAR LONG-WAVE ULTRAVIOLET LICHEN PLANUS THERAPY WITH THE USE OF CLEARING AGENTS

E.M. Artemina *— Saratov State Medical University n.a. V.I. Razumovsky of the Ministry of Health of Russia, Department of Dermatology and Venerology and Cosmetology, Assistant;* ***S. R. Utz*** *— Saratov State Medical University n.a. V.I. Razumovsky of the Ministry of Health of Russia, Department of Dermatology and Venerology and Cosmetology, Professor, Doctor of Medical Science;* ***D.A. Zimnyakov*** *— Yuri Gagarin Saratov State Technical University, Department of Physics, Professor, Doctor of Physical and Mathematical Sciences;* ***N.A. Slesarenko*** *— Saratov State Medical University n.a. V.I. Razumovsky of the Ministry of Health of Russia, Department of Dermatology and Venerology and Cosmetology, Professor, Doctor of Medical Science;* ***S. A. Yuvchenko*** *— Yuri Gagarin Saratov State Technical University, Department of Physics, Assistant Professor, Candidate of Physical and Mathematical Sciences.*

Дата поступления — 10.07.2017 г. Дата принятия в печать —12.09.2017 г.

Артемина Е.М., Утц С. Р., Зимняков Д.А., Слесаренко Н.А., Ювченко С. А. **Дальняя длинноволновая ультрафиолетовая терапия красного плоского лишая с применением просветляющих агентов. Саратовский научно-медицинский журнал 2017; 13 (3): 579–585.**

Цель: повысить эффективность дальней длинноволновой ультрафиолетовой терапии у больных красным плоским лишаем с помощью иммерсионных агентов. *Материал и методы*. В исследование включены 50 пациентов в возрасте от 18 до 65 лет с типичной и гипертрофической формами красного плоского лишая, которые получали УФА1-терапию. Все пациенты разделены на две группы: в 1-й группе перед проведением фототерапии на элементы красного плоского лишая наносили просветляющий агент пропиленгликоль (ПГ); во 2-й группе ПГ не применяли. Динамика просветления кожи оценивалась с помощью оптической когерентной томографии. *Результаты.* В 1-й группе пациентов наступало более быстрое разрешение патологического процесса, курс фототерапии составил 15–22 процедур. После окончания лечения отмечалось снижение среднегруппового значения ILP на 96% от исходного значения, Пруриндекса на 98%, DLQI на 87% соответственно. Во 2-й группе для полного разрешения патологического процесса требовалось увеличение количества процедур до 20–25. *Заключение*. Дальняя длинноволновая УФ-терапия показала высокую эффективность и комплаентность у пациентов с красным плоским лишаем, использование просветляющего агента 1,2-ПГ позволило сократить сроки лечения больных.

Ключевые слова: красный плоский лишай, УФА1-терапия, оптическое просветление, пропиленгликоль, оптическая когерентная томография.

Artemina EM, Utz SR, Zimnyakov DA, Slesarenko NA, Yuvchenko SA. **The far long-wave ultraviolet lichen planus therapy with the use of clearing agents. Saratov Journal of Medical Scientific Research 2017; 13 (3): 579–585.**

The goal: to increase the effectiveness of far long-wave ultraviolet therapy in patients with lichen planus using immersion agents. *Materials and Methods.* The study included 50 patients aged from 18 to 65 years with typical and hypertrophic forms of lichen planus who had received UVA1-therapy. All the patients were divided into 2 groups: in the 1-st group before the phototherapy on the elements of lichen planus caused an clearing agent propylene glycol (PG) and in the 2nd group PG was not used. The dynamics of the enlightenment of the skin was assessed using optical coherence tomography. After the end of treatment was a decrease in mean group values of ILP 96% of the original value, pruritic index 98%, DLQI 87% respectively. *Results.* In the 1-st group patients occurred more rapid resolution of the pathological process, the rate of phototherapy was 15–20 procedures. In the 2nd group to complete resolution of the pathological process, required an increase in the number of procedures to 20–25. C*onclusion.* Far long-wave UV therapy showed high efficacy and compliance in patients with lichen planus, the use of the 1,2-PG allowed to shorten the duration of treatment of patients.

Key words: lichen planus, UVA1-therapy, optical clearing, propylene glycol, optical coherence tomography.

Введение. Красный плоский лишай (КПЛ) (lichen ruber planus; син.: красный лишай, плоский лишай) — хроническое воспалительное заболевание, проявляющееся поражением кожи, слизистой оболочки полости рта, половых органов и ониходистрофией. По современным представлениям, КПЛ является специфическим типом клеточно опосредуемой реактивности кожи и слизистой к ряду антигенов (вирусы, лекарственные препараты, собственные метаболиты, абберантные клетки). Доля дерматоза в структуре заболеваний кожи составляет от 1,2 до 2,5% и до 50–70% среди заболеваний полости рта [1, 2]. В последние годы наблюдается увеличение часто рецидивирующих форм КПЛ, отмечается рост числа больных, страдающих атипичными формами дерматоза [1–3].

Этиология и патогенез в настоящее время изучены не до конца [2–4]. В основе патологического процесса лежит генетически обусловленная или приобретенная агрессия Т-лимфоцитов по отношению к клеткам базального слоя эпидермиса с формированием дегенеративно измененных кератиноцитов [4, 5].

Лечение КПЛ до сих пор остается непростой задачей в связи с его длительным, хроническим течением и сопутствующей соматической патологией [3, 5, 6].

Фототерапия является методом выбора, поскольку обладает выраженным иммуносупрессивным и антипролиферативным действием [7, 8]. Вместе с тем сочетанное воздействие УФА-излучения и фотосенсибилизаторов фурокумаринового ряда (ПУВА-терапия) имеет ряд противопоказаний (заболевания желудочно-кишечного тракта, печени и почек, катаракта, детский возраст) и способно вызывать побочные эффекты и осложнения (фототоксические реакции, диспепсические явления, фотостарение, рак кожи) [7–9].

Этих недостатков в значительной степени лишена дальняя длинноволновая УФА1-терапия (λ=340–400 нм), которая находит все более широкое применение в дерматологии для лечения больных очаговой склеродермией, атопическим дерматитом, кожной формой мастоцитоза, Т-клеточными лимфомами и др. [9, 10]. В основе механизма действия УФА1-терапии лежит индукция апоптоза, запускаемого активными молекулами кислорода [11, 12]. УФА-излучение дальнего длинноволнового диапазона способно проникать до сетчатого слоя дермы, влияя на фибробласты, дендритные и воспалительные клетки, особенно на CD4-лимфоциты. Достигая кровеносных сосудов кожи, УФА1-терапия воздействует на эндотелий и форменные элементы крови [11–13]. Однако для достижения терапевтического воздействия необходимо обеспечить достаточный уровень энергии воздействия на биологические ткани и структурные элементы. Если в нормальной коже ультрафиолетовое излучение способно преодолеть эпидермис и достигнуть верхних слоев дермы, то при хроническом дерматозе, таком как КПЛ, патоморфологические изменения в эпидермисе (гипергранулез и гиперкератоз) и дерме (полосовидный Т-лимфоцитарный инфильтрат в сосочковом слое дермы) создают препятствие для проникновения излучения в глубь ткани (рис. 1) [2, 4, 5].

С целью улучшения проникновения оптического излучения в кожу предложено значительное количество методов, большинство из которых основаны на согласовании показателей преломления структурных компонентов биотканей с помощью биосовместимых иммерсионных субстанций, так называемых просветляющих агентов (ПА) [14–16].

В качестве просветляющих агентов наиболее широко используются водные растворы глюкозы различной концентрации, глицерина и полиэтиленгликоля. Выбор данных веществ в качестве просветляющих агентов обусловлен как их биосовместимостью, так и доступностью лекарственных форм [16–19]. Многочисленные эксперименты *in vitro* показали, что водные растворы глицерина различной концентрации и глюкозы увеличивают прозрачность образцов кожи за счет снижения светорассеяния [18–22].

К гиперосмотическим веществам, используемым для уменьшения рассеяния света в биотканях, также относится пропиленгликоль [23–26]. Данное органическое соединение является универсальным растворителем и в основном используется для создания сложных полиэфирных соединений, а также для производства лекарств, косметических средств и пищевых продуктов [27, 28]. Проведенные исследования демонстрируют ослабление рассеяния и улучшение контрастности изображения при использовании пропиленгликоля от 50–80% как in vitro, так и in vivo [24, 29].

Управление оптическими параметрами биотканей является достаточно новым направлением биомедицинской оптики и фототерапии [14, 21, 22].

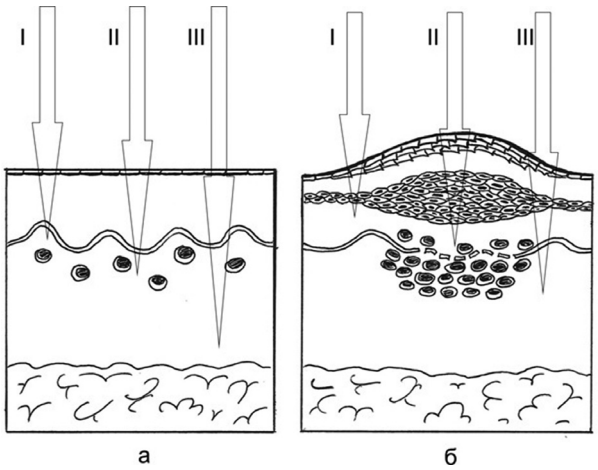

Рис. 1. Распространение УФ-лучей: *а* — в неизмененной коже; *б* — при красном плоском лишае (I — УФ-Б-лучи; II — УФА1-терапия; III — УФА1-терапия +ПА)

Ответственный автор: Артемина Елена Михайловна
Тел.: +79649942474
E-mail: farfalla87@mail.ru

Таблица 1

Динамика полного оптического пропускания кожного среза на длине волны 370 нм при воздействии различными просветляющими агентами

Просветляющий агент	Время достижения максимума просветления, мин	Максимальное полное пропускание системы, %	Отношение максимального полного пропускания к исходному пропусканию
Глицерин	40	10	25
Глюкоза 40%	22	6,82	17,05
Пропилен-гликоль	44	11,56	28,9
Олеиновая кислота	60	1,96	4,9

Цель: изучение динамики пропускания поверхностных слоев кожи под действием просветляющих агентов в ультрафиолетовой части спектра, что, возможно, позволит повысить эффективность УФА1-терапии у больных красным плоским лишаем.

Материал и методы. Исследования проводились на базе клиники кожных и венерических болезней СГМУ им. В. И. Разумовского и кафедры физики Саратовского государственного технического университета им. Гагарина Ю. А.

Выбор просветляющего агента осуществлялся по итогам спектроскопических исследований в условиях *ex vivo* и *in vivo* [22]. Всего изучено 4 агента: водный 40%-ный раствор глюкозы, глицерин, 1,2-пропиленгликоль 50% (1,2-ПГ 50%), олеиновая кислота (табл. 1). Лучшие просветляющие свойства продемонстрировал пропиленгликоль (1,2-пропиленгликоль (CPO), CAS-номер: 57-55-6, BASF CE Germany, паспорт безопасности согласно постановлению ЕС №1907/2006), который и использован нами в клинических условиях.

Объекты исследования: 50 пациентов в возрасте от 18 до 65 лет с типичной и гипертрофической формами красного плоского лишая, которые в зависимости от метода лечения разделены на две группы.

От всех больных получено информированное согласие на участие в исследовании. Работа получила одобрение комитета по вопросам этики при ФГБОУ ВО «Саратовский ГМУ им. В. И. Разумовского» Минздрава России на проведение исследования (протокол № 4 от 04.12.2012 г.).

Все пациенты получали дальнюю длинноволновую терапию на аппарате Waldmann UVA 7001 K (H. Waldmann GmbH & Co, Germany) (рег. удостоверение ФСЗ 2008/02348) с использованием ламп F85/100W-TL-10R со спектром излучения 340–400 нм с максимальной длиной волны 370 нм (рис. 2). Однако пациенты 1-й группы (25 человек) получали в составе комплексной терапии UVA1-терапию с нанесением просветляющего агента (ПА) 1,2-пропиленгликоля 50% на элементы красного плоского лишая перед процедурами; во 2-й группе (25 человек) перед проведением фототерапии просветляющий агент не наносился. Выбранный ПА наносили под полиэтиленовую пленку за 30–40 мин перед проведением УФА1-терапии, время экспозиции было приближено ко времени, через которое достигалось максимальное просветление образца кожи (44 мин, по результатам спектроскопического анализа) (см. табл. 1). После процедуры просветляющий агент удалялся с поверхности кожи с помощью воды с мылом. Перед проведением лечения всем пациентам 1,2-ПГ 50% наносили с диагностической целью (улучшение визуализации при проведении ОКТ) с максимумом экспозиции 60 мин. Ни у одного из пациентов не выявлено каких-либо реакций со стороны кожи и внутренних органов.

В рамках исследования до начала фототерапии с просветляющим агентом проводилось определение полосы поглощения для 1,2-пропиленгликоля. Полученные результаты свидетельствуют о факте поглощения данного вещества в ультрафиолетовой области, но за пределами области UVA1-терапии, что исключает возможность различных фотоиндуцированных реакций с образованием свободных радикалов и продуктов распада, оказывающих негативное влияние на живые клетки. Край полосы поглощения находится в ультрафиолетовой области (указано стрелкой на графике) и соответствует длине волны 296 нм (рис. 3).

Начальную дозу подбирали с учетом фототипа кожи по Фитцпатрику, с 5 Дж/см^2, повышая в ходе каждого сеанса на 2–5 Дж/см^2, процедуры проводили 5 раз в неделю. Максимальная разовая доза составила 20–25 Дж/см^2; курсовая доза не превышала 382 Дж/см^2. Количество процедур составило 15–25.

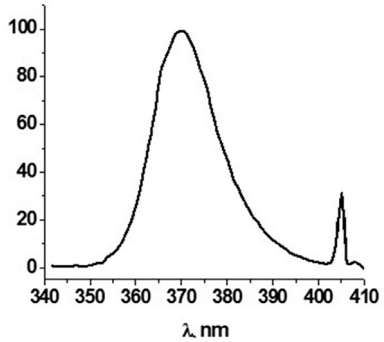

Рис. 2. Нормированный спектр излучения лампы TL 100W 10R с максимумом эмиссии на 370 нм, аппарат Waldmann UVA 7001 K (дальняя длинноволновая ультрафиолетовая терапия (UVA1-терапия)

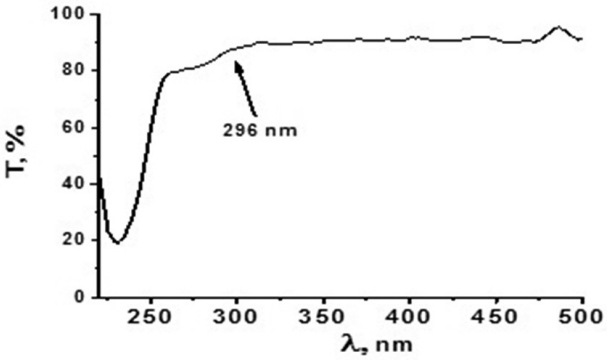

Рис. 3. График зависимости коллимированного пропускания 1,2-пропиленгликоля от длины волны в кварцевой кювете 10 мм (оптический путь 10 мм)

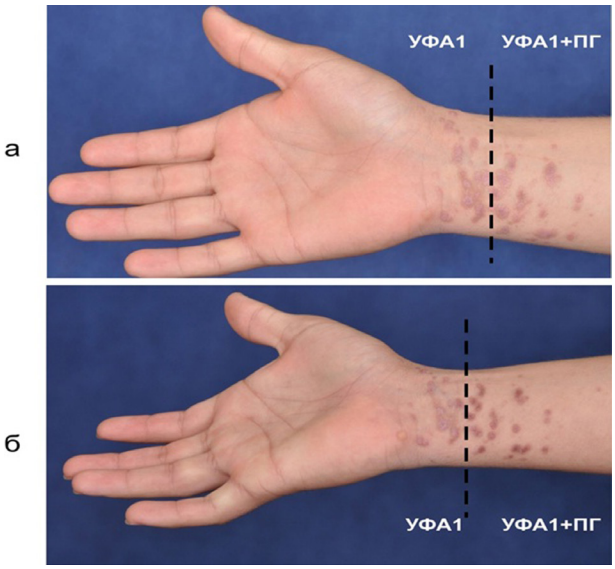

Рис. 4. Клиническая эффективность УФА-1 терапии: *а* — до проведения УФА1-терапии; *б* — после 15 процедур. На одну половину предплечья *(справа)* перед процедурой наносили просветляющий агент пропиленгликоль (ПГ); на другую половину *(слева)* не наносили

Помимо фототерапии, пациенты получали дезинтоксикационные, гипосенсибилизирующие и антигистаминные препараты 2-го поколения, гепатопротекторы, эмоленты и корнеопротекторы. В дни проведения фототерапии наружные средства наносились на кожу один раз в день в вечерние часы, спустя не менее 6 часов после процедуры.

Всем пациентам при поступлении, в процессе и после лечения производили оценку тяжести и активности патологического процесса с использованием следующих шкал: индекса активности и тяжести красного плоского лишая (ILP), индекса зуда (Пруриндекс) и дерматологического индекса качества жизни (DLQI).

ILP учитывает выраженность клинических проявлений и также распространенность кожного процесса. В зависимости от количества баллов определялась степень тяжести заболевания: легкая степень тяжести диагностировалась при количестве баллов от 1 до 10, средняя степень тяжести от 10 до 18 баллов, тяжелое течение от 18 до 24 баллов. Интенсивность зуда (Пруриндекс) оценивалась согласно визуально-аналоговой шкале: 0–2 — нет зуда или он очень слабый; 3–4 — слабый; 5–6 — умеренный; 7–8 — сильный; 9–10 — очень сильный. Оценкой качества жизни больных стала русифицированная версия индекса Finlay — DLQI (табл. 2).

Для оценки клинической эффективности просветляющего агента у пяти пациентов сгибательные поверхности предплечий, где локализовались элементы КПЛ, были поделены на 2 равные части: на одну половину предплечья наносили ПГ перед проведением процедур, на другой половине просветляющий агент не применялся (рис. 4). Всем пациентам для оценки динамики просветления применяли методику оптической когерентной томографии (ОКТ). Данное обследование проводилось бесконтактно, на аппарате OCS1300SS (производство ThorlabsInc, США), использующем в качестве источника зондирующего излучения суперлюминесцентный диод с центральной длиной волны 1325 нм, с длиной когерентности зондирующего излучения 6 мм и максимальной глубиной зондирования около 3 мм.

Статистическая обработка полученных данных производилась при помощи пакета программ StatSoft 10.0 и OriginPro2016. При расчете учитывались значения M, σ (сигма) и m. Достоверность различий оценивалась с помощью критерия Стьюдента. Различия считались достоверными при $p<0,05$. Для проверки нормальности распределения использовался критерий Колмогорова — Смирнова. Распределения признаков являлись нормальными в подавляющем большинстве случаев, поэтому использовались параметрические методы (t-критерий для связанных и несвязанных выборок; различные виды дисперсионного анализа).

Результаты. При поступлении у всех пациентов среднегрупповые показатели индекса ILP соответствовали средней степени тяжести красного плоского лишая (табл. 2). Длительность лечения в 1-й группе у 20 человек (т.е. в 80% случаев) составила 3 недели, включая 15 процедур UVA1-терапии. Элементы красного плоского лишая, на которые наносился ПГ перед проведением фототерапии, полностью разрешились, оставив после себя вторичную гиперпигментацию (см. рис. 4). Для полного разрешения патологического процесса у оставшихся пяти пациентов

Таблица 2

Клинические и демографические характеристики больных красным плоским лишаем при поступлении в клинику

Показатель		Числовое выражение
Общее число больных		50
Мужчины/женщины Возраст, годы (M±m,min-max)		28/22 45±2,6 (18-65)
Длительность заболевания, годы (M±m, min-max)		4±1,2 (1-10)
Группы пациентов	Группа 1 (УФА-1-терапия + 1,2-ПГ)	25
	ILP (M±m)	14,7±0,8
	Пруриндекс (M±m)	5,6±0,4
	ДИКЖ (M±m)	17,5±0,9
	Группа 2 (УФА-1-терапия)	25
	ILP (M±m)	15,1±0,9
	Пруриндекс (M±m)	5,7±0,3
	ДИКЖ (M±m)	17,2±0,8

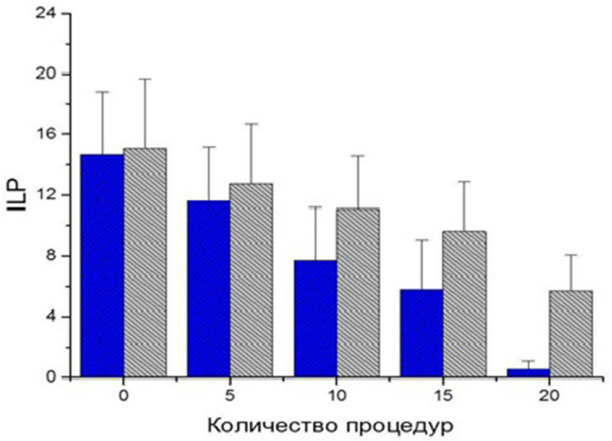

а

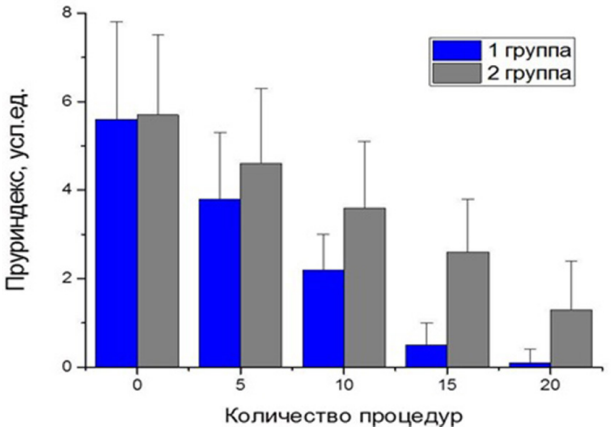

б

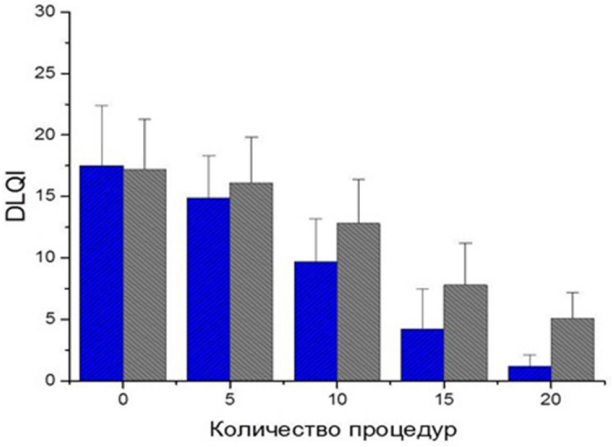

в

Рис. 5. Динамика регресса индексов в процессе лечения в двух группах пациентов:
а — ILP; *б* — Пруриндекса; *в* — DLQI

потребовалось от 20 до 22 процедур UVA1-терапии. Во 2-й группе пациентов после 15 процедуры отмечалась значительная положительная динамика, однако полного разрешения патологического процесса на коже не наблюдалось, что требовало удлинения курса УФА1-терапии. В среднем количество процедур составляло 20–25 на курс.

В 1-й группе после окончания лечения отмечено снижение среднегруппового показателя ILP с 14,7±0,8 до 0,5±0,1 ($p<0,05$), т.е. уменьшение на 96% от исходного значения. Среднегрупповое значение Пруриндекса при поступлении составляло 5,6±0,4, после окончания лечения 0,1±0,1, что соответствовало регрессу на 98% от исходного значения ($p<0,05$). Проведенное лечение параллельно с разрешением собственно патологического процесса на коже приводило к уменьшению показателей DLQI на 87% от исходного (с 17,5±0,9 до 1,2±0,9, $p<0,05$). Во 2-й группе после 20 процедур UVA1-терапии отмечалось следующее снижение индексов: ILP с 15,1±0,9 до 5,7±0,5; Пруриндекса с 5,7±0,3 до 1,3±02; DLQI с 17,2±0,8 до 5,1±2,1 (рис. 5). Среднее количество процедур в 1-й группе составило 16±1,5 ($p<0,05$), во 2-й группе 22±1,2 ($p<0,05$).

Большинство пациентов переносили процедуры хорошо, побочных эффектов ни со стороны кожи, ни со стороны других органов выявлено не было. Только два пациента пожилого возраста предъявили жалобы на дискомфорт во время процедуры, связанный с повышением температуры внутри ультрафиолетовой кабины. При нанесении просветляющего агента спустя 30–40 минут экспозиции, а также во время и после процедуры никаких побочных явлений на коже не было отмечено.

Динамика просветления слоев кожи продемонстрирована с помощью ОКТ. Получены А-сканы через 5-15-30 мин после нанесения 1,2-пропиленгликоля. После 30 минут экспозиции просветляющего агента наступало улучшение визуализации структуры кожи, а именно: несколько уменьшилось отражение рогового слоя, в разы была увеличена глубина просветления слоев кожи, стал более отчетливо просматриваться сосудистый рисунок дермы (рис. 6).

Обсуждение. Взаимодействие света с кожей представляет собой сложный процесс, влияние на который оказывают различные факторы. Кожа человека является ярким примером многокомпонентной мутной биологической среды, оптические характеристики которой зависят от ее структуры и состояния: физиологического состояния, уровня гидратации, гомогенности, видовой вариантности, характера измерений *in-vivo vs ex-vivo* и др. [17, 21]. Так как в патологических участках оптические свойства эпидермиса и дермы претерпевают существенные изменения, распространение излучения в нормальной коже и при различных дерматозах отличается друг от друга. Важным направлением биомедицинской оптики является увеличение глубины проникновения света в биотканях, применимое как *in-vitro*, так и *in-vivo* с целью повышения визуализации структуры биообъектов, что особенно актуально при диагностике кожных заболеваний, например при проведении оптической когерентной томографии. Оптическое просветление с использованием иммерсионных агентов занимает важное место на пути к реализации этой цели.

Разработка безопасных методик для улучшения светопроведения в патологически измененных тканях уже в лечебных целях, а именно при проведении фототерапии, является необходимой в дерматологической практике. Фототерапевтические методы широко распространены в лечении кожных заболеваний, однако топических средств, разрешенных для использования у пациентов и способных повысить доставку УФ-лучей через слои кожи, тем самым повышая качество лечения, в настоящее время недостаточно.

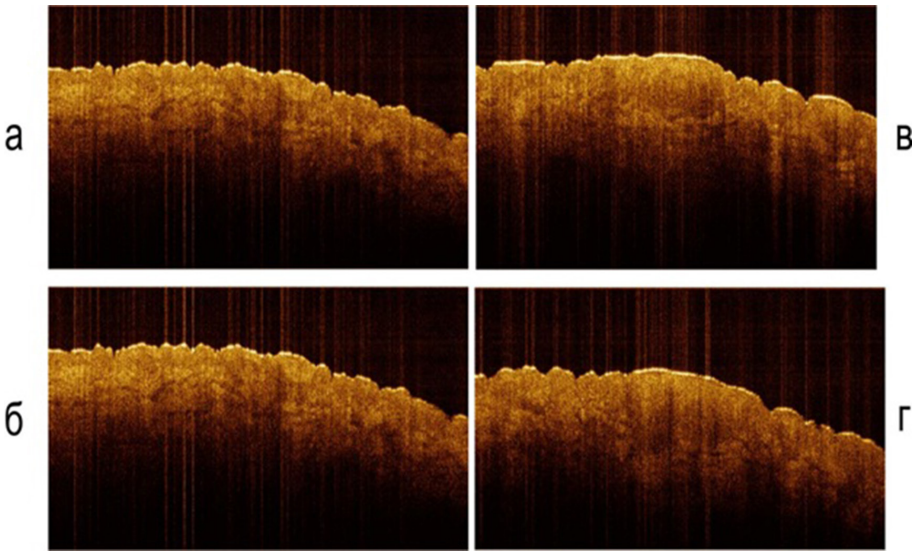

Рис. 6. ОКТ элементов КПЛ: *а* — без нанесения; *б* — после 5-минутной; *в* — после 15-минутной; *г* — после 30-минутной экспозиции ПГ

Практическая значимость данного исследования состоит в том, что использование иммерсионного агента, а именно вещества, способного вызывать просветление и тем самым улучшение визуализации биотканей, также может быть эффективным в процессе проведения фототерапии. Немаловажным является тот факт, что данное вещество, пропиленгликоль, является широко распространенным в фармацевтической промышленности и безопасным в применении.

Заключение. Дальняя длинноволновая УФ-терапия показала свою эффективность и высокую комплаентность у больных красным плоским лишаем. Применение иммерсионного агента ПГ позволило сократить сроки лечения. Необходимо дальнейшее накопление клинического опыта использования иммерсионных просветляющих веществ с целью повышения качества фототерапевтического лечения в дерматологической практике.

Конфликт интересов. Работа проведена в рамках диссертационного исследования Артеминой Елены Михайловны «Оптические диффузионные технологии в тераностике красного плоского лишая».

Авторский вклад: *к*онцепция и дизайн исследования — С. Р. Утц, Д. А. Зимняков, Н. А. Слесаренко, Е. М. Артемина; получение и обработка данных, анализ и интерпретация результатов — Е. М. Артемина, С. А. Ювченко; написание статьи — Е. М. Артемина; утверждение рукописи для публикации — С. Р. Утц, Д. А. Зимняков, Н. А. Слесаренко.

References (Литература)

1. Kubanova AA, ed. Dermatovenerologiya: Klinicheskie rekomendacii. Moscow: DEKS-Press, 2010; 428 p. Russian (Дерматовенерология: клинические рекомендации / под ред. А. А. Кубановой. М.: ДЭКС-Пресс, 2010; 428 с.).

2. Dovzhanskij SI, Slesarenko NA, Utz SR. Krasny'j ploskij lishaj. Saratov: SGMU, 2013; 247 p. Russian (Довжанский С. И., Слесаренко Н. А., Утц С. Р. Красный плоский лишай. Саратов: Изд-во Сарат. мед. ун-та, 2013; 247 с.).

3. Rebora A. (Kaczambas AD, Lotti TM, eds.) Ploskij lishaj: Evropejskoe rukovodstvo po lecheniyu dermatologicheskix boleznej. Moscow: MEDpress- inform, 2008; p. 371–374. Russian (Rebora A. Плоский лишай: Европейское руководство по лечению дерматологических болезней / под ред. А. Д. Кацамбаса, Т. М. Лотти. М.: МЕДпресс- информ, 2008; с. 371–374).

4. Castro Jacques C. De Moura, Cardozo Pereira AL., Cabral MG, Cardoso AS, et al. Oral lichen planus part I: epidemiology, clinics, etiology, immunopathogeny, and diagnosis. Skinmed 2003; 2 (6): 342–349.

5. Ivanova EV, Tupitsyn NN, Rabinovich IM, Rabinovich OF. The lymphocyte subpopulations of oral mucous capsule affected with lichen planus. Immunology 2007; (28): 31–34. Russian (Иванова Е. В., Тупицын Н. Н., Рабинович И. М., Рабинович О. Ф. Субпопуляции лимфоцитов слизистой оболочки рта, пораженной плоским лишаем. Иммунология 2007; (28): 31–34).

6. Slesarenko NA, Utz SR, Artemina EM, et al. Comorbidity in patients with lichen ruber planus. Klinitceskaya dermatologiya i venerologiya 2014; (5): 4–9. Russian (Слесаренко Н. А., Утц С. Р., Артемина Е. М. и др. Коморбидность при красном плоском лишае. Клиническая дерматология и венерология 2014; (5): 4–9).

7. Reshetnikova EM, Utz SR, Slesarenko NA. Phototherapy in complex treatment of patients with lichen planus. Saratov Journal of Medical Scientific Research 2013; 9 (3): 530–533. Russian (Решетникова Е. М., Утц С. Р., Слесаренко Н. А. Фототерапия в комплексном лечении больных красным плоским лишаем. Саратовский научно-медицинский журнал 2013; 9 (3): 530–533).

8. Slesarenko NA, Reshetnikova EM, Reznikova MA. Comparative Analysis of Different Types of Phototherapy in Patients with Lichen Planus. Proceedings of Saratov State University. New Series. Physics 2013; 13 (1): 55–57. Russian (Слесаренко Н. А., Решетникова Е. М., Резникова М. А. Сравнительный анализ разных видов фототерапии у больных красным плоским лишаем. Известия Саратовского Университета. Новая серия. Физика 2013; 13 (1): 55–57).

9. Bakulev AL, Platonova AN, Rasskazov YA, Alipov N. V. Efficiency of UVA1-therapy in complex treatment of chronic dermatosis. Vestnik Dermatologii i Venerologii 2012; 4: 64–69. Russian (Бакулев А. Л., Платонова А. Н., Рассказов Я. А., Алипов Н. В. Клиническая эффективность применения УФА1-терапии в комплексном лечении хронических дерматозов. Вестник дерматологии и венерологии 2012; (4): 64–69).

10. Sakakibara N, Sugano S, Morita A. Ultra-structural changes induced in cutaneous collagen by ultraviolet-A1 and psoralen plus ultraviolet A therapy in systemic sclerosis. Jpn J Dermatol 2008; 35: 63–9.

11. Mouret S, Philippe C, Gracia-Chantegrel J, et al. UVA induced cyclobutane pyrimidine dimers in DNA: a direct photochemical mechanism? Org Biomol Chem 2010; 8: 1706–11.

12. Yamauchi R, Morita A, Yasuda Y, et al. Different susceptibility of malignant versus nonmalignant human T cells toward ultraviolet A-1 radiation-induced apoptosis. J Invest Dermatol 2004; 122: 477–83.

13. Brem R, Karran P. Multiple forms of DNA damage caused by UVA photoactivation of DNA 6-thioguanine. Photochem Photobiol 2011; 88: 5–13.

14. Choi B, Tsu L, Chen E, et al. Determination of chemical agent optical clearing potential using in vitro human skin. Lasers Surg Med 2005; 36: 72–75.

15. Zimnykov DA, Simonenko GV, Tuchin VV. Dispersion dependence of the optical anisotropy and the degree of depolarization of fibrous tissues Journal of Optical Technology 2010; 77 (9): 577–581. Russian (Симоненко Г.В., Зимняков Д.А., Тучин В.В. Дисперсионная зависимость оптической анизотропии и степени деполяризации фиброзных тканей. Оптический журнал 2010; 77 (9): 577–581).

16. Jiang J, Wang R. Comparing the synergistic effects of oleic acid and dimethylsulfoxide as vehicles for optical clearing of skin tissue in vitro. Phys Med Biol 2004; 49: 5283–5294.

17. Hirshburg J, Choi B, Nelson JS. Correlation between collagen solubility and skin optical clearing using sugars. Laser Surg Med 2007; 39: 140–144.

18. Rylander CG, Stumpp OF, Milner TE, et al. Dehydration mechanism of optical clearing in tissue. J Biomed Opt 2006; 11 (4): 41–43.

19. Utz SR, Tuchin VV, Galkina EM. The dynamics of some human skin biophysical parameters in the process of optical clearing after hyperosmotic solutions topical application. Vestnik Dermatologii i Venerologii 2015; (4): 60–68. Russian (Утц С. Р., Тучин В.В., Галкина Е.М. Динамика некоторых биофизических параметров кожи человека в процессе оптического просветления при воздействии гиперосмотических агентов. Вестник дерматологии и венерологии 2015; (4): 60–68).

20. Genina EA, Bashkatov AN, Sinichkin YP, Tuchin VV. Optical clearing of the eye sclera in vivo caused by glucose. Quantum Electronics 2006; 36 (12): 1119–1124. Russian (Генина Э.А., Башкатов А.Н., Синичкин Ю.П., Тучин В.В. Оптическое просветление склеры глаза in vivo под действием глюкозы. Квантовая электроника 2006; 36 (12): 1119–1124).

21. Bashkatov AN, Genina EA, Sinichkin YuP, Tuchin VV. The influence of glycerol on the transport of light in the skin. Proc SPIE 2002; 4623: 144–152.

22. Artemina EM, Utz SR, Yuvchenko SA, et al. Comparative evaluation of clarifying agents to improve the quality of the far long-wave ultraviolet therapy chronic dermatosis. Saratov Journal of Medical Scientific Research 2016; 12 (3): 453–458. Russian (Артемина Е.М., Утц С. Р., Ювченко С. А. и др. Сравнительная оценка просветляющих агентов с целью повышения качества дальней длинноволновой ультрафиолетовой терапии хронических дерматозов. Саратовский научно-медицинский журнал 2016; 12 (3): 453–458).

23. Wang RK, Tuchin VV. Enhance light penetration in tissue for high resolution optical imaging techniques by the use of biocompatible chemical agents. Journal of X-ray Science and Technology 2002; 10 (3): 167–176.

24. Zhi Z, et al. Improve optical clearing of skin in vitro with propylene glycol as a penetration enhancer. Journal of Innovative Optical Health Sciences 2009; 2 (3): 269–278.

25. Trommer H, Neubert RH. Overcoming the stratum corneum: the modulation of skin penetration. Skin pharmacology and physiology 2006; 19 (2): 106–121.

26. Williams AC, Barry BW. Penetration enhancers. Advanced drug delivery reviews 2012; 64: 128–137.

27. Lessmann H, et al. Skin–sensitizing and irritant properties of propylene glycol. Contact dermatitis 2005; 53 (5): 247–259.

28. Nair B, Elmore AR. Cosmetic Ingredients Review Expert Panel. Final report on the safety assessment of sodium sulfite, potassium sulfite, ammonium sulfite, sodium bisulfite, ammonium bisulfite, sodium metabisulfite and potassium metabisulfite. Int J Toxicol 2003; 22 (2): 63–88.

29. Tuchin VV. Enhance light penetration in tissue for high resolution optical imaging techniques by the use of biocompatible chemical agents. Journal of X-ray Science and Technology 2002; 10 (3): 167–176.

УДК 616.5–004.1–031.84–073.43 (045) Оригинальная статья

РЕЗОНАНСНО-РАДИОВОЛНОВАЯ ДИАГНОСТИКА ЛОКАЛИЗОВАННОЙ СКЛЕРОДЕРМИИ: ПИЛОТНОЕ ИССЛЕДОВАНИЕ

А.А. Моисеев *— ФГБОУ ВО «Саратовский ГМУ им. В.И. Разумовского» Минздрава России, ассистент кафедры дерматовенерологии и косметологии;* ***С. Р. Утц —*** *ФГБОУ ВО «Саратовский ГМУ им. В.И. Разумовского» Минздрава России, заведующий кафедрой дерматовенерологии и косметологии; профессор, доктор медицинских наук.*

RESONANCE RADIO WAVE DIAGNOSTICS OF LOCALIZED SCLERODERMIA: PILOT STUDY

A.A. Moiseev *— Saratov State Medical University n.a. V.I. Razumovsky, Assistant of the Department of Dermatology and Venereology and Cosmetology;* ***S. R. Utz*** *— Saratov State Medical University n.a. V.I. Razumovsky, Head of the Department of Dermatology and Venereology and Cosmetology, Professor, Doctor of Medical Sciences.*

Дата поступления — 11.07.2017 г. Дата принятия в печать — 12.09.2017 г.

Моисеев А.А., Утц С. Р. **Резонансно-радиоволновая диагностика локализованной склеродермии: пилотное исследование. Саратовский научно-медицинский журнал 2017; 13(3): 585–590.**

Цель исследования: изучение диагностических возможностей применения метода активной радиометрии при локализованной склеродермии (ЛС) как для мониторинга результатов терапии, так и для комплексной оценки функционального состояния тканей организма в исследуемой области, а также возможности определения новых очагов заболевания. *Материал и методы.* В пилотном исследовании представлены пациенты с разными формами поражения и с разной их локализацией, а также с разной активностью заболевания. Метод резонансно-волновой диагностики реализован в диагностическом комплексе «Аквафон». *Результаты.* Данные первичной регистрации волновой активности у разных типов очагов могут различаться. Об активности очагов и о возможности появления новых очагов могут свидетельствовать не столько данные первоначальных измерений, сколько интегральные данные по их разнице до и после процедуры подсвечивания, что требует дальнейшего изучения. *Заключение.* Необходимо усовершенствовать методику измерения, избегать мест, где датчик плохо прилегает к коже, или свести такое воздействие к минимуму. Целесообразно провести исследования с одновременным использованием других методик.

Ключевые слова: локализованная склеродермия, диагностика, резонансно-радиоволновая диагностика, «Аквафон».