в поле зрения и постоянного или периодического повышения внутриглазного давления. Однако, учитывая то, что у части пациентов (12 глаз) зафиксировано незначительное снижение светочувствительности сетчатки, можно предположить, что эти пациенты находятся в группе повышенного риска развития глаукомы и требуют более пристального внимания и диспансерного наблюдения.

Выводы:

1. Ангио-ОКТ является объективным методом оценки состояния кровотока ДЗН.

2. У пациентов с псевдоэксфолиативным синдромом выявлено достоверное ухудшение состояние перфузии диска зрительного нерва. Пациенты с псевдоэксфолиативным синдромом находятся в группе повышенного риска развития глаукомы и требуют более пристального внимания и диспансерного наблюдения.

3. Состояние перфузии ДЗН у больных с ПЭГ хуже, чем у больных ПОУГ той же стадии.

Конфликт интересов. Исследование проведено в рамках научно-исследовательской работы кафедры и не имеет коммерческой или иной заинтересованности физических или юридических лиц.

Авторский вклад. концепция и дизайн исследования, анализ и интерпретация результатов, написание статьи — Т.Г. Каменских, Е.В. Веселова; получение данных — Е.В. Веселова, М. Мескини, И.О. Колбенев, В.В. Ляхович; утверждение рукописи для публикации — Т.Г. Каменских.

References (Литература)

1. Brezhnev AYu, Ivanov VP, Baranov VI, et al. The role of antioxidant defense genes in the development of pseudoexfoliation glaucoma. National Journal of Glaucoma 2015; 14 (2): 38–44. Russian (Брежнев А.Ю., Иванов В.П., Баранов В.И. и др. Роль генов антиоксидантной защиты в развитии псевдоэксфолиативной глаукомы. Национальный журнал глаукома 2015; 14 (2): 38–44.)

2. Brezhnev AYu, Kurysheva NI, Trubilin VN, Baranov VI. Problems of early clinical diagnosis of pseudoexfoliation syndrome. Ophthalmology 2012; (1): 49–52. Russian (Брежнев А.Ю., Курышева Н.И., Трубилин В.Н., Баранов В.И. Проблемы ранней клинической диагностики псевдоэксфолиативного синдрома. Офтальмология 2012; (1): 49–52).

3. Egorov EA, Astakhov YuS, Erichev VP, Kamenskikh TG, eds. National guidance on glaucoma for practitioners. M.: Geotar Media, 2015; 456 p. Russian (Национальное руководство по глаукоме для практикующих врачей / под ред. Е.А. Егорова, Ю.С. Астахова, В.П. Еричева, Т.Г. Каменских. М.: Гэотар-Медиа, 2015; 456 с.).

4. Kamenskih TG, Veselova EV, Kamenskih ID. Comparative analysis of the results of the application of various methods of physiotherapeutic effects in the treatment of patients with primary open-angle glaucoma. Almanac of Clinical Medicine 2015; (36): 40–47. Russian (Каменских Т.Г., Веселова Е.В., Каменских И.Д. Сравнительный анализ результатов применения различных методик физиотерапевтического воздействия в лечении больных первичной открытоугольной глаукомой. Альманах клинической медицины 2015; (3): 40–47).

УДК 617.7–007.681–089.819] –005.962.131 (045) Оригинальная статья

ОЦЕНКА ЭФФЕКТИВНОСТИ АНТИГЛАУКОМНЫХ ОПЕРАЦИЙ С ПРИМЕНЕНИЕМ МИНИ-ШУНТА EX-PRESS И ДРЕНАЖА «РЕПЕГЕЛЬ-1» У БОЛЬНЫХ ПЕРВИЧНОЙ ОТКРЫТОУГОЛЬНОЙ ГЛАУКОМОЙ

Т.Г. Каменских *— ФГБОУ ВО «Саратовский ГМУ им. В.И. Разумовского» Минздрава России, заведующая кафедрой глазных болезней, доктор медицинских наук;* ***Е.В. Веселова*** *— ФГБОУ ВО «Саратовский ГМУ им. В.И. Разумовского» Минздрава России, ассистент кафедры глазных болезней, кандидат медицинских наук;* ***В.С. Филатова*** *— ФГБОУ ВО «Саратовский ГМУ им. В.И. Разумовского» Минздрава России, ассистент кафедры глазных болезней;* ***В.В. Ляхович —*** *ФГБОУ ВО «Саратовский ГМУ им. В.И. Разумовского» Минздрава России, клиника глазных болезней, заведующий офтальмологическим отделением;* ***Л.К. Голубь —*** *ФГБОУ ВО «Саратовский ГМУ им. В.И. Разумовского» Минздрава России, клиника глазных болезней, врач-офтальмолог;* ***А.А. Карпенко —*** *ФГБОУ ВО «Саратовский ГМУ им. В.И. Разумовского» Минздрава России, клиника глазных болезней, врач-офтальмолог, кандидат медицинских наук;* ***Е.И. Алексеева —*** *ФГБОУ ВО «Саратовский ГМУ им. В.И. Разумовского» Минздрава России, клиника глазных болезней, врач-офтальмолог,* ***И.Д. Каменских —*** *ФГБОУ ВО «Саратовский ГМУ им. В.И. Разумовского» Минздрава России, клиника глазных болезней, врач-офтальмолог.*

EVALUATION OF THE EFFECTIVENESS OF ANTIGLAUCOMIC OPERATIONS WITH THE USE OF THE EX-PRESS MINI GLAUCOMA SHUNT AND REPEGEL-1 DRAINAGE IN PATIENTS WITH PRIMARY OPEN-ANGLE GLAUCOMA

T.G. Kamenskikh *— Saratov State Medical University n.a. V.I. Razumovsky, Head of the Department of Eye Diseases, Doctor of Medical Science;* ***E.V. Veselova*** *— Saratov State Medical University n.a. V.I. Razumovsky, Department of Eye Disease, Assistant Professor, Candidate of Medical Sciences;* ***V.S. Filatova*** *— Saratov State Medical University n.a. V.I. Razumovsky, Department of Eye Diseases, Assistant Professor;* ***V.V. Lyakhovich*** *— Saratov State Medical University n.a. V.I. Razumovsky, Clinic of Eye Diseases, Head of the Ophthalmology Department;* ***L.K. Golub'*** *— Saratov State Medical University n.a. V.I. Razumovsky, Clinic of Eye Diseases, Ophthalmologist;* ***A.A. Karpenko*** *— Saratov State Medical University n.a. V.I. Razumovsky, Candidate of Medical Sciences, Ophthalmologist;* ***E.I. Alekseyeva*** *— Saratov State Medical University n.a. V.I. Razumovsky, Clinic of Eye Diseases, Ophthalmologist;* ***I.D. Kamenskikh*** *— Saratov State Medical University n.a. V.I. Razumovsky, Department of Eye Diseases, Ophthalmologist.*

Дата поступления — 16.05.2017 г. Дата принятия в печать — 30.05.2017 г.

Каменских Т.Г., Веселова Е.В., Филатова В.С., Ляхович В.В., Голубь Л.К., Карпенко А.А., Алексеева Е.И., Каменских И.Д. **Оценка эффективности антиглаукомных операций с применением мини-шунта Ex-Press и дренажа «Репегель-1» у больных первичной открытоугольной глаукомой. Саратовский научно-медицинский журнал 2017; 13 (2): 394–400.**

Цель: оценить эффективность антиглаукомных операций с применением мини-шунта Ex-Press и дренажа «Репегель-1» у больных первичной открытоугольной глаукомой. *Материал и методы.* Под наблюдением находились 65 больных (65 глаз) с установленным диагнозом «некомпенсированная первичная открытоугольная глаукома III стадии». Всем пациентам произведены антиглаукомные операции. Пациентам группы 1 (15 боль-

ных, 15 глаз) осуществлена проникающая глубокая склерэктомия с имплантированием мини-шунта Ex-Press под склеральный лоскут; пациентам группы 2 (25 больных, 25 глаз) — проникающая глубокая склерэктомия с дренированием дренажом «Репегель-1»; больным группы 3 (25 пациентов, 25 глаз) проводилась синустрабекулэктомия без применения дренажа. *Результаты.* В раннем послеоперационном периоде у пациентов всех трех групп получен хороший гипотензивный эффект. Наиболее стойкий гипотензивный эффект зафиксирован после антиглаукомной операции с имплантацией дренажа «Репегель-1». У пациентов, которым имплантирован мини-шунт Ex-Press, наблюдалось достоверное уменьшение периметрического индекса MD в течение трех месяцев. *Выводы:* 1) улучшение светочувствительности сетчатки у пациентов, которым произведена антиглаукомная операция с имплантацией шунта Ex-Press, возможно, связано с малой инвазивностью вмешательства и отсутствием резкого перепада уровня ВГД; 2) предварительные результаты (анализ через 3 мес. после операции) указывают на меньшее количество послеоперационных осложнений при имплантации дренажа «Репегель-1» и стойкий гипотензивный эффект; 3) в результате антиглаукомных операций с имплантацией дренажных систем у пациентов выявлено улучшение гемодинамических показателей в бассейне задних коротких цилиарных артерий в послеоперационном периоде.

Ключевые слова: первичная открытоугольная глаукома, оперативное лечение, мини-шунт Ex-Press.

***Kamenskikh TG, Veselova EV, Filatova VS, Lyakhovich VV, Golub' LK, Karpenko AA, Alekseyeva EI, Kamenskikh ID.* Evaluation of the effectiveness of antiglaucomic operations with the use of the Ex-Press mini glaucoma shunt and Repegel-1 drainage in patients with primary open-angle glaucoma. Saratov Journal of Medical Scientific Research 2017; 13 (2): 394–400.**

The purpose of study is to evaluate the effectiveness of antiglaucomic operations with the use of the Ex-Press mini glaucoma shunt and Repegel-1 drainage in patients with primary open-angle glaucoma. *Material and Methods*. 65 patients (65 eyes) with an established diagnosis of uncompensated primary open-angle glaucoma of Stage III were observed. All patients underwent anti-glaucoma surgery. Patients of group 1 (15 patients, 15 eyes) underwent penetrating deep sclerectomy with implantation of the Ex-Press mini shunt under the scleral flap. Patients of group 2 (25 patients, 25 eyes) — penetrating deep sclerectomy with Repegel 1 drainage. Patients of group 3 (25 patients, 25 eyes) underwent sinus trabeculectomy without drainage. *Results.* In the early postoperative period, a good hypotensive effect was obtained in patients of all three groups. The most persistent antihypertensive effect was obtained in patients who underwent anti-glaucoma surgery with Repegel-1 drainage implantation. In patients who were implanted with the Ex-Press mini shunt, there was a significant decrease in the perimetrical MD index for 3 months. *Conclusions.* 1. Improvement of the photosensitivity of the retina in patients who underwent an antiglaucoma operation with Ex-Press shunt implantation, possibly due to the low invasiveness of the intervention and the absence of a sharp drop in IOP level. 2. Preliminary results (analysis 3 months after the operation) indicate a lower number of postoperative complications in the implantation of Repegel-1 drainage and a persistent hypotensive effect. 3. Patients who underwent antiglaucoma operations with implantation of drainage systems showed improvement of hemodynamic parameters in the pool of posterior short ciliary arteries in the postoperative period.

Key words: primary open-angle glaucoma, surgical treatment, the Ex-Press mini glaucoma shunt.

Введение. Прогрессирование первичной открытоугольной глаукомы (ПОУГ), приводящее к стойкому снижению зрительных функций, уже длительное время считается актуальной проблемой современной офтальмологии [1]. Первичная открытоугольная глаукома считается нейродегенеративным заболеванием, связанным с рядом факторов, среди которых важнейшим считается повышение внутриглазного давления (ВГД) [2]. В связи с этим ведущую роль в уменьшении риска развития и прогрессирования глаукомы играет нормализация уровня офтальмотонуса.

Медикаментозному гипотензивному лечению ПОУГ традиционно отводится приоритетное место. Известно множество гипотензивных препаратов, однако их применение не всегда позволяет добиться целевого уровня ВГД [2, 3]. С целью сохранения зрительных функций пациенту проводится хирургическое лечение, которое наиболее радикально влияет на уровень офтальмотонуса. Своевременное определение показаний для оперативного лечения и выбор соответствующего вида хирургического вмешательства, хорошее техническое выполнение операции, послеоперационное лечение способны обеспечить стойкий уровень ВГД и создать условия для стабилизации глаукомного процесса [4–6].

В 1986 г. Cairns J. E. предложил трабекулэктомию (синустрабекулэктомию). Техника операции заключается в субсклеральном иссечении склеральной ткани, содержащей часть трабекулярной ткани и шлеммова канала, и последующей периферической иридэктомии [6].

Ответственный автор — Веселова Екатерина Викторовна
Тел.: (8452) 39-05-13
E-mail: sirphoto@yandex.ru

Синустрабекулэктомия занимает первое место среди всех частично фистулизирующих антиглаукоматозных операций и считается традиционной методикой, что обусловлено относительной простотой технического выполнения и хорошим гипотензивным эффектом на различных сроках наблюдения вне зависимости от стадии глаукомы. К сожалению, выполнение данной операции потенциально несет риск развития послеоперационных осложнений, снижающих результативность хирургического вмешательства. К ранним осложнениям относятся: гифема, гипотония, наружная фильтрация, цилиохориоидальная отслойка, синдром мелкой передней камеры; к поздним — снижение зрения, прогрессирование катаракты, избыточное рубцевание в зоне оперативного вмешательства [4, 5].

Поскольку избыточная пролиферация в зоне оперативного вмешательства приводит к рубцеванию и, следовательно, к неблагоприятному исходу оперативного лечения ПОУГ, одной из методик, направленных на предотвращение рубцевания зоны оперативного вмешательства, является применение дренажей [6].

Широко применяются эксплантаты, сочетающие в себе гидрофильный гидрогель и гидрофобный дигель («Репегель»). Дренаж представляет собой эластичный прозрачный материал «Дигель», пространственно сшитый блоксополимер полиоксипропилен, и предназначен для длительного сохранения оттока внутриглазной жидкости через вновь сформированные пути. В пластинке дренажа «Репегель-1» имеется 96 отверстий 0,25 мм, толщина 0,1 мм. Высокое содержание воды обеспечивает атравматичность, способность фильтровать ВГЖ из одной биологической среды в другую, хорошую биосовместимость

имплантатов с тканями глаза, низкую токсичность и биостойкость. Вокруг имплантированного дренажа формируется капсула, достаточно тонкая, чтобы быть легко проницаемой для внутриглазной жидкости.

Фистулизирующие методы оперативного лечения ПОУГ при очевидных преимуществах, выражающихся в простоте технического исполнения и высоком гипотензивном эффекте, имеют и негативную сторону. Формирование макрофистулизирующего отверстия, агрессивное вскрытие глазного яблока и невозможность дозировать объем вмешательства в совокупности способствуют высокому риску развития типичных для них серьезных осложнений.

В последнее десятилетие все большее распространение получают микроинвазивные вмешательства. Микроинвазивная хирургия глаукомы — новое направление хирургического лечения ПОУГ, занимающее промежуточное положение между фистулизирующими и неперфорирующими операциями и сочетающее в себе достоинства обеих методик [6].

Широко используется миниатюрный шунт Ex-Press, который изготавливается из медицинской стали и является биосовместимым по отношению к тканям глаза.

Внешне дренаж представляет собой трубку, на одном конце которой имеется диск, другой выполнен в виде шпоры, для лучшей фиксации и предотвращения его дислокации. Размеры дренажа: длина 3 мм, наружный диаметр 0,4 мм, внутренний диаметр 200 мкм.

Гипотензивный эффект достигается путем отведения по нему внутриглазной жидкости из передней камеры в субконъюнктивальное пространство, с формированием фильтрационной подушки.

Цель: оценить эффективность антиглаукомных операций с применением мини-шунта Ex-Press и дренажа «Репегель-1» у больных первичной открытоугольной глаукомой.

Материал и методы. Под наблюдением находились 65 пациентов (65 глаз) в возрасте от 56 до 70 лет, из них 42 (64%) женщины, 17 (36%) мужчин с диагнозом «некомпенсированная первичная открытоугольная глаукома III стадии». Длительность заболевания у пациентов составляла от 1,5 года до 8 лет. Уровень внутриглазного давления у больных на фоне местной гипотензивной терапии составлял 32 мм рт.ст. и выше.

Всем пациентам произведены антиглаукомные операции. Больные были разделены на три группы в зависимости от вида оперативного вмешательства. Пациентам группы 1 (15 больных, 15 глаз) выполнена проникающая глубокая склерэктомия с имплантированием мини-шунта Ex-Press под склеральный лоскут; пациентам группы 2 (25 больных, 25 глаз) — проникающая глубокая склерэктомия с дренированием дренажом «Репегель-1»; больным группы 3 (25 пациентов, 25 глаз) проводилась синустрабекулэктомия без применения дренажа.

Все пациенты до лечения, через 2 недели, 1 и 3 месяца после операции подверглись стандартному офтальмологическому обследованию, включая кинетическую периметрию (при помощи статического перидугового проекционного периметра ПРП-60-1); статическую периметрию (при помощи Oculus twinfield-2, Германия) с оценкой показателя MD (mean deviation — среднее отклонение или средний деффект: общая разница между нормальной чувствительностью и чувствительностью сетчатки у данного пациента); тонографию (Glautest-60, Россия) и тонометрию (по Маклакову); регистрацию зрительных вызванных потенциалов (ЗВП) с помощью системы Roland (Германия); оптическую когерентную томографию ДЗН (3D OCT, Topcon). Исследование внутриглазного кровотока методом ультразвукового цветового допплеровского картирования проводилось на многофункциональной ультразвуковой системе Voluson 730 Pro (оценивали индекс периферического сопротивления (Ri) в задних коротких цилиарных артериях (ЗКЦА)).

Пациентам группы 1 имплантирован мини-шунт Ex-Press под склеральный лоскут. После предоперационной подготовки и местной анестезии выкраивали лоскут конъюнктивы длиной 5–6 мм. Производили разрез склеры треугольной формы основанием к лимбу на глубину 1/3 толщины склеры. Выкраивали склеральный лоскут, затем иглой 27G выполняли парацентез в проекции трабекулы, при помощи инжектора в переднюю камеру имплантировали шунт Ex-Press, дистальным концом фиксируя его на склере. Осуществляли репозицию и шовную фиксацию склерального лоскута, накладывали швы на конъюнктиву. Под конъюнктиву вводили антибиотик с кортикостероидом.

Пациентам группы 2 имплантирован дренаж «Репегель-1». После предоперационной подготовки и местной анестезии выкраивали лоскут конъюнктивы длиной 5–6 мм. Производили разрез склеры треугольной формы основанием к лимбу на глубину 1/3 толщины склеры. Лоскут отсепаровали от вершины до роговичной части лимба, заходя в слои роговицы на 1–2 мм. Далее расслаивали склеру по сторонам от разреза размером 6 на 8 мм, формируя дополнительную интрасклеральную полость, служащую «карманом» для бесшовной фиксации дренажа. Из глубоких слоев склеры перпендикулярно лимбу выкраивали и удаляли лоскут прямоугольной формы размером 1,5 на 4,0 мм с подлежащей трабекулярной тканью. Дренаж с одного конца разрезался на три полоски. В 3,5–4,0 мм от лимба производился сквозной разрез склеры длиной 2,0 мм параллельно ему. Шпателем осуществлялся небольшой циклодиализ. Вскрывали переднюю камеру и производили базальную иридэктомию. Сетчатый дренаж имплантировался в ранее сформированное интрасклеральное ложе, нерассеченную сторону которого укладывали над десцеметовой мембраной. Другой конец дренажа, среднюю его ножку, погружали под склеру через склеральный разрез, над цилиарным телом, дренируя супрахориоидальное пространство, а боковые ножки помещали в интрасклеральное ложе. Поверхностный лоскут склеры укладывали на место, фиксируя узловыми швами. На рану конъюнктивы накладывали непрерывный шов. Под конъюнктиву вводили антибиотик с кортикостероидом.

Пациентам группы 3 проводилась синустрабекулэктомия без имплантации дренажа. После предоперационной подготовки и местной анестезии в верхнем или в верхненаружном квадранте выкраивали лоскут конъюнктивы длиной 5–6 мм. Производили разрез склеры треугольной формы основанием к лимбу на глубину 1/3 толщины склеры. Лоскут отсепаровывали от вершины до роговичной части лимба, заходя в слои роговицы на 1–2 мм. Иссекалась полоска склеры с трабекулами размером 4 на 1 мм, производилась базальная иридэктомия. Поверхностный лоскут склеры укладывали на место, фиксируя узловыми швами. На рану конъюнктивы накладывали не-

Динамика средних клинико-функциональных показателей у пациентов (M±m)

Показатель	Группа 1			Группа 2			Группа 3		
	ВГД	MD	Ri ЗКЦА	ВГД	MD	Ri ЗКЦА	ВГД	MD	Ri ЗКЦА
До лечения	33,4±1,1*	14,54±0,7*	0,86±0,02*	32,6±0,8*	14,88±0,9	0,85±0,03*	32,1±1,3*	15,1±1,1	0,87±0,03
Через 2 недели	17,6±1,8*	-	-	16,8±1,3*	-	-	16,1±1,5*	-	-
Через 1 месяц	17,9±1,4*	-	0,74±0,03*	17,6±0,9*	-	0,79±0,02*	18,4±1,1*	-	0,83±0,04
Через 3 месяца	19,8±1,2*	12,9±0,8*	-	17,3±0,7*	13,55±0,6	-	18,9±0,8*	14,65±0,8	-

Примечание: * — различия показателей до и после лечения значимы, p<0,05.

прерывный шов. Под конъюнктиву вводили антибиотик с кортикостероидом.

В послеоперационном периоде все больные получали антибактериальное и противовоспалительное лечение, выписаны из стационара на 7-е сутки.

Статистический анализ результатов обследования и лечения пациентов осуществляли с помощью пакета прикладных программ Statistica 6.0. Применяли методы статистического анализа: определение среднего значения, ошибку среднего, доверительный интервал, стандартное отклонение. Характер распределения данных определялся с помощью графического метода и метода Шапиро — Уилка. Выявлено нормальное распределение данных. Значимость различия средних величин оценивалась с использованием параметрического t-критерия Стьюдента (p<0,05).

Результаты. В послеоперационном периоде наблюдались осложнения. В группе 1: цилиохориоидальная отслойка (1), повышение ВГД (2), иридоциклит (1). В группе 2: цилиохориоидальная отслойка (1), иридоциклит (1). В группе 3: цилиохориоидальная отслойка (1), повышение ВГД (2), иридоциклит (1), гифема (1).

Динамика основных функциональных показателей больных представлена в таблице.

Как видно из таблицы, значимое снижение внутриглазного давления через 2 недели после операции наблюдалось во всех трех группах, при этом наиболее выражено оно было у пациентов, которым производилась синустрабекулэктомия без имплантации дренажа. В течение 1 месяца наблюдалось умеренное повышение ВГД в группе 3, при этом в группах 1 и 2 ВГД оставалось стабильным. К концу третьего месяца наблюдался умеренный подъем ВГД в группе пациентов, которым имплантирован мини-шунт Ex-Press (тем не менее оставаясь в пределах целевого уровня ВГД), при этом в группах 2 и 3 уровень ВГД практически не менялся.

Анализ динамики периметрического индекса MD в течение трех месяцев после операции выявил достоверное снижение этого показателя у пациентов группы 1, в то время как у пациентов остальных групп не обнаружено значимого изменения этого показателя.

Оценка показателей гемодинамики продемонстрировала значимое улучшение кровотока в ЗКЦА и снижение индекса резистентности у пациентов группы 1 и группы 2, в то время как у пациентов группы 3 изменение гемодинамических показателей не было значимым.

Клинический пример.

Пациент К. Ф. П. 58 лет поступил в клинику глазных болезней с диагнозом «открытоугольная глаукома правого глаза III стадии, открытоугольная глаукома левого глаза II стадии». Из анамнеза известно, что пациент страдает глаукомой 3 года, применял препарат из группы аналогов простагландинов. При тонометрии выявлено повышение ВГД правого глаза до 33 мм рт.ст., уровень ВГД левого глаза не превышал 19 мм рт.ст. Толщина роговицы в центральной части правого глаза составляла 541 мкм, левого глаза 547 мкм, что соответствует нормальным значениям толщины роговицы. При обследовании регистрировались типичные глаукомные изменения ДЗН обоих глаз, изменения в поле зрения глаукомного характера. Острота зрения обоих глаз составляла 0,9.

С целью снижения ВГД и сохранения зрительных функций пациенту произведена проникающая глубокая склерэктомия с имплантированием мини-шунта Ex-Press. Послеоперационный период без осложнений (ВГД правого глаза не превышало 16–18 мм рт.ст.). Пациент выписан под наблюдение и лечение офтальмолога по месту жительства.

Обследование через 3 месяца выявило хороший гипотензивный эффект от проведенного оперативного лечения (ВГД правого глаза составляло 16–17 мм рт.ст.), улучшение периметрических и гемодинамических показателей. На рис. 1 представлено поле зрения больного до операции; на рис. 2 — через 4 месяца после операции. Наблюдается уменьшение глубоких относительных периметрических дефектов, повышение средней светочувствительности сетчатки, снижение периметрического индекса MD с 13,27 до 11,58. Индекс периферического сопротивления в ЗКЦА также снизился с 0,87 до 0,72, что свидетельствует об улучшении гемодинамики в бассейне ЗКЦА.

Обсуждение. Как следует из полученных данных, в раннем послеоперационном периоде у пациентов всех трех групп получен хороший гипотензивный эффект. Наиболее стойкий гипотензивный эффект зафиксирован у пациентов при использовании дренажа, поскольку дренаж препятствует «слипанию» поверхностного и глубокого листков склеры и обеспечивает хороший отток внутриглазной жидкости в супрахориоидальное и субконъюнктивальное пространство. Фибробластная реакция в зоне операции и последующее рубцевание созданных путей оттока приводят к повышению ВГД, что наблюдалось у пациентов, которым имплантирован мини-шунт Ex-Press и проведена синустрабекулэктомия без применения дренажа.

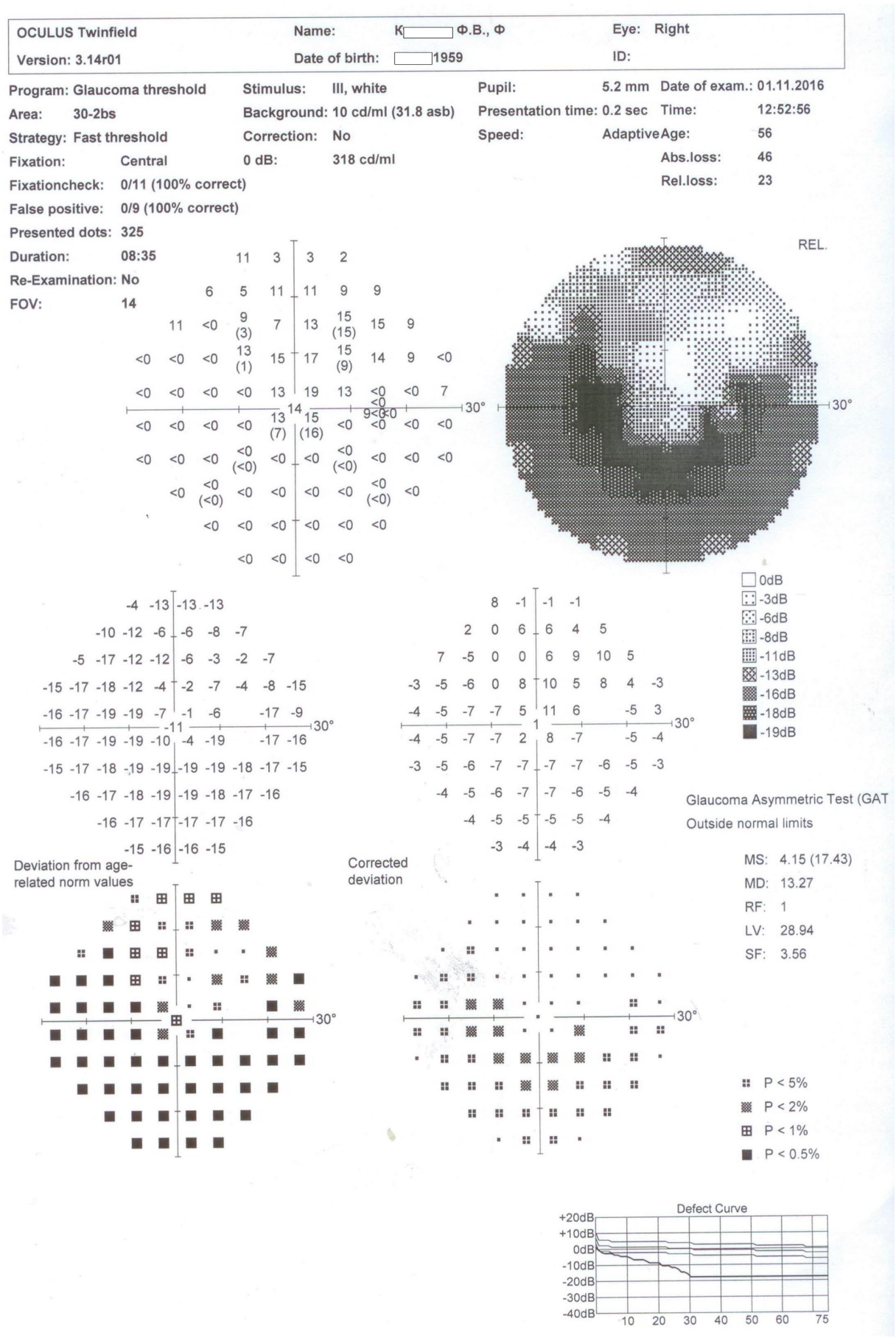

Рис. 1. Периметрия пациента К. Ф. П. до операции

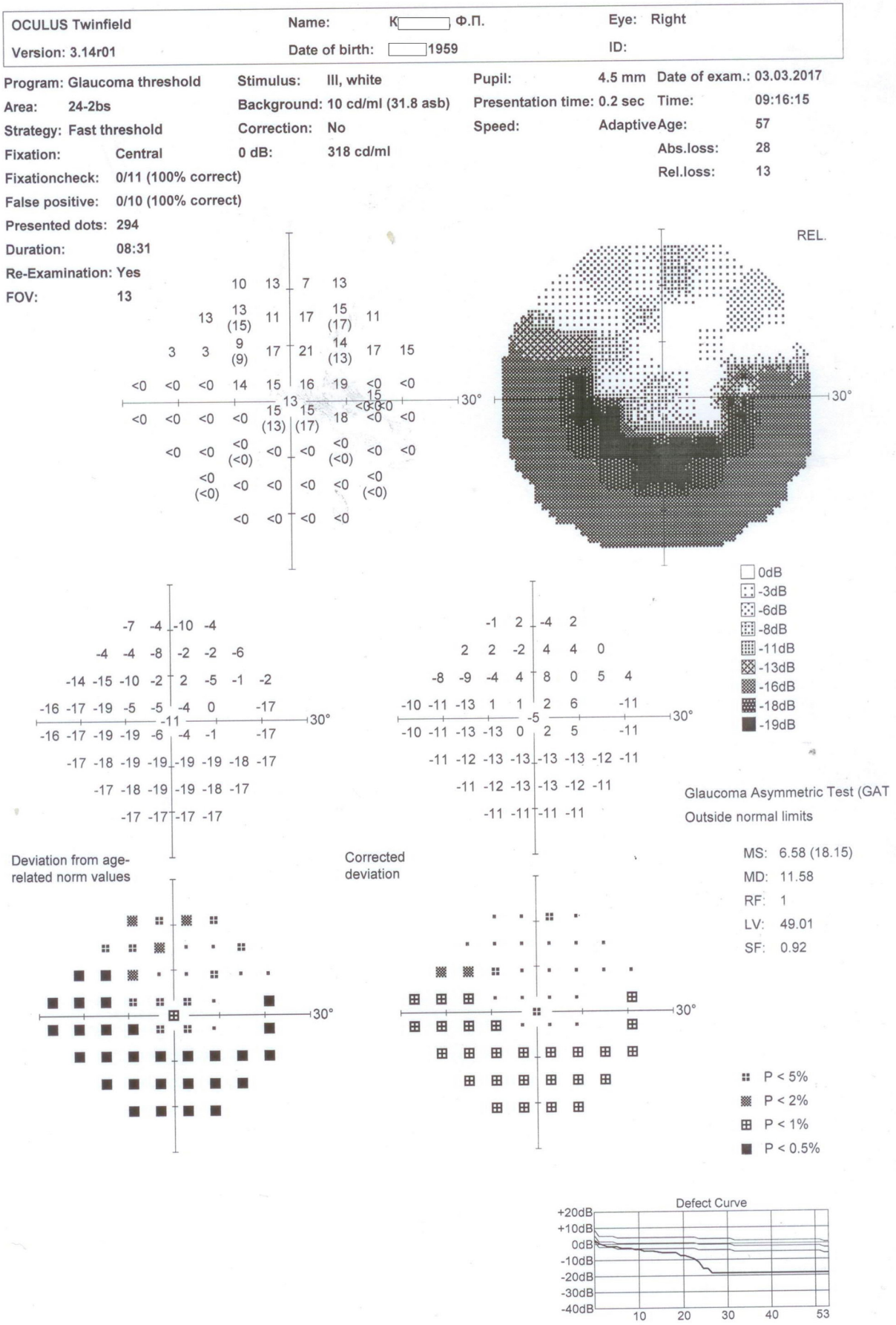

Рис. 2. Периметрия пациента К. Ф. П. через 4 месяца после оперативного лечения

Несмотря на то что у пациентов, которым имплантирован мини-шунт Ex-Press, наблюдалось умеренное повышение ВГД, в этой группе регистрировалось достоверное уменьшение индекса MD в течение трех месяцев. Улучшение функциональных показателей, возможно, связано с малой инвазивностью вмешательства или с улучшением гемодинамических показателей, которые также зафиксированы в данной группе пациентов.

Выводы:

1. Улучшение светочувствительности сетчатки у пациентов, которым произведена антиглаукомная операция с имплантацией шунта Ex-Press, возможно, связано с малой инвазивностью вмешательства и отсутствием резкого перепада уровня ВГД.

2. Предварительные результаты (анализ через 3 мес. после операции) указывают на меньшее количество послеоперационных осложнений при имплантации дренажа «Репегель-1» и стойкий гипотензивный эффект.

3. У пациентов, которым произведены антиглаукомные операции с имплантацией дренажных систем, выявлено улучшение гемодинамических показателей в бассейне задних коротких цилиарных артерий в послеоперационном периоде.

Конфликт интересов. Работа проведена в рамках научно-исследовательской работы кафедры и не имеет коммерческой или иной заинтересованности физических или юридических лиц.

Авторский вклад: концепция и дизайн исследования, интерпретация результатов, написание статьи — Т. Г. Каменских, Е. В. Веселова; получение данных (непосредственное выполнение экспериментов, исследований) — Е. В. Веселова, В. С. Филатова, И. Д. Каменских, В. В. Ляхович, Л. К. Голубь, А. А. Карпенко, Е. И. Алексеева; анализ данных — Е. В. Веселова, В. С. Филатова; утверждение рукописи для публикации — Т. Г. Каменских.

References (Литература)

1. Egorov EA, Astakhov YS, Erichev VP, Kamenskikh TG, eds. National leadership of glaucoma. M.: Geotar-Media, 2011; p. 9–12. Russian (Национальное руководство по глаукоме. 3-е изд., испр. и доп. / под ред. Е. А. Егорова, Ю. С, Астахова, В. П. Еричева, Т. Г. Каменских. М.: Гэотар-Медиа, 2015; с. 15–27).

2. Kamenskikh TG, Myshkina EY, Veselova EV, et al. The experience of using a combination of antihypertensive drugs in the treatment of patients with primary open-angle glaucoma. Clinical Ophthalmology 2014; (1): 26–29. Russian (Каменских Т. Г., Мышкина Е. Ю., Веселова Е. В. и др. Опыт применения комбинации гипотензивных препаратов в лечении больных первичной открытоугольной глаукомой. Клиническая офтальмология 2014; (1): 26–29).

3. Kamenskikh TG, Veselova EV, Kamenskikh ID. Comparative analysis of the results of the application of various methods of physiotherapeutic effects in the treatment of patients with primary open-angle glaucoma. Almanac of Clinical Medicine 2015; (36): 40–47. Russian (Каменских Т. Г., Веселова Е. В., Каменских И. Д. Сравнительный анализ результатов применения различных методик физиотерапевтического воздействия в лечении больных первичной открытоугольной глаукомой. Альманах клинической медицины 2015; (36): 40–47).

4. Astakhov YuS, Egorov EA, Astakhov SYu, Brezel YuA. Surgical treatment of refractory glaucoma. Clinical Ophthalmology 2006; (1): 25–27. Russian (Астахов Ю. С., Егоров Е. А., Астахов С. Ю., Брезель Ю. А. Хирургическое лечение рефрактерной глаукомы. Клиническая офтальмология 2006; (1): 25–27).

5. Gorbunova NYu, Pashtaev NP. Application of reticular drainage from a digel in the surgical treatment of refractory glaucomas. Visit to the ophthalmologist 2006; (7): 2–7. Russian (Горбунова Н. Ю., Паштаев Н. П. Применение сетчатого дренажа из дигеля в хирургическом лечении рефрактерных глаук. Визит к офтальмологу 2006; (7): 2–7).

6. Erichev VP, Bessmertny AM, Vasilenkova LV, et al. The possibilities of drainage surgery. In: Glaucoma: theories, trends, technologies / HRT Club Russia, 2006. M., 2006; p. 107–112. Russian (Еричев В. П., Бессмертный А. М., Василенкова Л. В. и др. Возможности дренажной хирургии. В кн.: Глаукома: теории, тенденции, технологии / HRT Клуб Россия, 2006: сб. ст. М.: 2006; с. 107–112).

7. Chen T, ed. Surgery of glaucoma / translated from English (Avetisov SE, Yerichev VP, eds.). M.: Logosfera, 2013; p. 45. Russian (Хирургия глаукомы / под ред. Т. Чен; пер. с англ. под науч. ред. С. Э. Аветисова, В. П. Еричева. М.: Логосфера, 2013; с. 45).

УДК 535.361; 617.711–004.1 Оригинальная статья

ОКТ-ИССЛЕДОВАНИЕ ВЛИЯНИЯ ЦЕМЕНТНОЙ ПЫЛИ И ПРЕПАРАТА-КЕРАТОПРОТЕКТОРА НА СТРУКТУРУ РОГОВИЦЫ

Р. В. Калмыков *— ФГБОУ ВО «Саратовский ГМУ им. В. И. Разумовского», клиника глазных болезней, врач-офтальмолог;* ***Д. В. Попова*** *— ФГБОУ ВО «Саратовский национальный исследовательский государственный университет им. Н. Г. Чернышевского», кафедра оптики и биофотоники, студент-магистрант;* ***Т. Г. Каменских*** *— ФГБОУ ВО «Саратовский ГМУ им В. И. Разумовского», заведующая кафедрой глазных болезней, доктор медицинских наук;* ***Э. А. Генина*** *— ФГБОУ ВО «Саратовский национальный исследовательский государственный университет им. Н. Г. Чернышевского», доцент кафедры оптики и биофотоники, доцент, кандидат физико-математических наук, ФГБОУ ВО «Томский национальный исследовательский государственный университет», ведущий научный сотрудник междисциплинарной лаборатории биофотоники;* ***В. В. Тучин*** *— ФГБОУ ВО «Саратовский национальный исследовательский государственный университет им. Н. Г. Чернышевского», заведующий кафедрой оптики и биофотоники, заслуженный деятель науки РФ, профессор, доктор физико-математических наук, ФГБОУ ВО «Томский национальный исследовательский государственный университет», научный руководитель междисциплинарной лаборатории биофотоники;* ***А. Н. Башкатов*** *— ФГБОУ ВО «Саратовский национальный исследовательский государственный университет им. Н. Г. Чернышевского», доцент кафедры оптики и биофотоники, доцент, кандидат физико-математических наук, ФГБОУ ВО «Томский национальный исследовательский государственный университет», ведущий научный сотрудник междисциплинарной лаборатории биофотоники.*

OCT INVESTIGATION OF INFLUENCE OF CEMENT KILN DUST AND KERATOPROTECTOR MEDICATION ON CORNEA STRUCTURE

R. V. Kalmykov *— Saratov State Medical University n.a. V. I. Razumovsky, Ophtalmologist;* ***D. V. Popova*** *— Saratov National Research State University, Student of Department of Optics and Biophotonics;* ***T. G. Kamenskikh*** *— Saratov State Medical University n.a. V. I. Razumovsky, Head of Department of Eye Diseases, Doctor of Medical Sciences;* ***E. A. Genina*** *— Saratov National Research State University, Department of Optics and Biophotonics, Associate Professor, Candidate of Physical and Mathematical Sciences, National Research Tomsk State University, Leading Researcher of Interdisciplinary Laboratory of Biophotonics;* ***V. V. Tuchin*** *— Saratov*