МАКРО- И МИКРОМОРФОЛОГИЯ

УДК 616–091.8 Оригинальная статья

ИММУНОМОРФОЛОГИЧЕСКИЕ ОСОБЕННОСТИ ТИМУСА КРЫС НА ФОНЕ ВВЕДЕНИЯ ЦИТОСТАТИКА В ЭКСПЕРИМЕНТЕ

Е.А. Лебединская *— клиническая база ГБОУ ВПО «Пермский ГМУ им. академика Е.А. Вагнера» Минздрава России, доцент кафедры гистологии, цитологии и эмбриологии, кандидат медицинских наук;* ***О.В. Лебединская*** *— ГБОУ ВПО «Пермский ГМУ им. академика Е.А. Вагнера» Минздрава России, профессор кафедры гистологии, цитологии и эмбриологии, доктор медицинских наук;* ***А.П. Годовалов*** *— ГБОУ ВПО «Пермский ГМУ им. академика Е.А. Вагнера» Минздрава России, доцент кафедры иммунологии, кандидат медицинских наук;* ***В.С. Прокудин*** *— ГКУЗОТ «Пермское краевое бюро судебно-медицинской экспертизы», врач судебно-медицинской экспертизы.*

IMMUNO-MORPHOLOGICAL FEATURES OF THE RAT'S THYMUS AT THE EXPERIMENTAL ADMINISTRATION OF CYTOSTATICS

E.A. Lebedinskaya *— Acad. E. A. Wagner Perm State Medical University, Department of Histology, Cytology and Embryology, Assistant Professor, Candidate of Medical Sciences;* ***O.V. Lebedinskaya*** *— Acad. E. A. Wagner Perm State Medical University, Department of Histology, Cytology and Embryology, Professor, Doctor of Medical Sciences;* ***A.P. Godovalov*** *— Acad. E. A. Wagner Perm State Medical University, Department of Immunology, Assistant Professor, Candidate of Medical Sciences;* ***V.S. Prokudin*** *— Perm Regional Bureau of Forensic Medical Examination, Physician.*

Дата поступления — 14.12.2015 г. Дата принятия в печать — 18.02.2016 г.

Лебединская Е.А., Лебединская О.В., Годовалов А.П., Прокудин В.С. **Иммуноморфологические особенности тимуса крыс на фоне введения цитостатика в эксперименте. Саратовский научно-медицинский журнал 2016; 12 (1): 12–14.**

Цель: выявить изменения структуры тимуса крыс при иммуносупрессии, индуцированной введением циклофосфана, с применением морфогистохимических и морфометрических методов исследования. *Материал и методы.* Для формирования иммуносупрессии животным вводили внутрибрюшинно циклофосфан в концентрации 100 мг/кг массы тела четырехкратно с интервалом 24 ч. Для проведения гистологических и морфометрических исследований серийные парафиновые срезы тимуса окрашивали гематоксилином-эозином, азуром II — эозином, метиловым зеленым и пиронином по Браше, а также шифф-йодной кислотой по Шабадашу до и после обработки амилазой. *Результаты.* Выявлены существенные изменения морфологии тимуса при введении циклофосфана. Морфогистохимические изменения тимуса крыс при введении цитостатика характеризуют иммуносупрессивное состояние организма экспериментальных животных. *Заключение.* Показана необходимость комплексных морфологических исследований клеточного состава периферической крови, макрофагальной активности и субпопуляционной характеристики мононуклеарных лейкоцитов селезенки, изменений структуры кроветворных и лимфоидных органов при иммуносупрессии, индуцированной введением циклофосфана.

Ключевые слова: индуцированная иммуносупрессия, цитостатик, морфогистохимия, тимус, экспериментальные животные.

Lebedinskaya EA, Lebedinskaya OV, Godovalov AP, Prokudin VS. **Immuno-morphological features of the rat's thymus at the experimental administration of cytostatics. Saratov Journal of Medical Scientific Research 2016; 12 (1): 12–14.**

The aim is to identify the changes in the rat's thymus structure under immunosuppression induced injection of cyclophosphamide with the use of morpho-histochemical and morphometric methods. *Material and methods.* For immunosuppression of animals cyclophosphamide at 100 mg/kg body weight 4-fold with a 24-hour interval was injected intraperitoneally. Thymus serial paraffin sections were stained with hematoxylin and eosin, azure II-eosin, methyl green pyronin according to Brachet, and periodic acid-Schiff before and after treatment with amylase. *Results.* Significant morphological changes in the thymus at rats with injection of cyclophosphamide were established. Morpho-histochemical changes in the rat's thymus characterize the immunosuppressive state of the experimental animals' organisms. *Conclusion.* It was shown the necessity of complex morphological studies including macrophage activity and characteristics of the subpopulation of mononuclear leukocytes spleen, changes in the structure of hematopoietic and lymphoid organs under immunosuppression induced by cyclophosphamide.

Key words: induced immunosuppression, cytostatics, morpho-histochemical, thymus, experimental animals.

Введение. В терапевтических концентрациях цитостатические препараты способны угнетать иммунный ответ. В частности, циклофосфан уже в дозе 20 мг/кг вызывает уменьшение числа спленоцитов у мышей [1]. При этом число Т-клеток снижается на 50%. Высокодозная химиотерапия (200 мг/кг) вызывает резкое уменьшение количества Т-лимфоцитов

Ответственный автор — Годовалов Анатолий Петрович
Тел. (сот.): +79129815100
E-mail: agodovalov@gmail.com

(на 90%) [2]. По данным Hirakata и Qin, циклофосфан при ежедневном введении в течение семи дней по 20 мг/кг вызывает снижение пролиферативной активности лимфоцитов селезенки на такие митогены, как липополисахарид, конканавалин А и *Pseudomonas aeruginosa* [3, 4].

В последнее время возрастает интерес к исследованию функций иммунной системы на тканевом и молекулярном уровне. Понимание патогенеза нарушений иммунной системы и адекватная коррекция возможны лишь при всестороннем изучении внутритканевых и межклеточных механизмов регуляции иммунных процессов и их изменений под действием иммунотропных препаратов. Известно, что лимфоидная ткань участвует в обеспечении генетического постоянства внутренней среды организма. При этом тимус рассматривается как орган, с помощью которого посредством выделения биологически активных пептидов формируется адаптивный и врожденный иммунитет. Известно, что снижение численности Т-клеток в тимусе может быть вызвано не только физиологической инволюцией, но и различными внутренними и внешними стимулами, такими как стресс, влияние гормонов надпочечников и половых гормонов, токсинов, опухолевых заболеваний, ионизирующей радиации и цитостатических агентов. При этом наблюдается массивная гибель тимоцитов, что в итоге приводит к снижению уровня защиты организма в целом. Понимание механизмов регенерации тимуса необходимо для разработки стратегий повышения активности иммунной системы, особенно в случаях, обусловленных истощением Т-клеток [5]. Морфологические исследования структуры и клеточного состава тимуса при введении цитостатических препаратов, широко применяемых в онкологической практике, могут быть полезны как для практической медицины, так и для изучения возможностей восстановления, нарушенных при индуцированной цитостатиками иммуносупрессии в эксперименте.

Имеется большое число работ, посвященных изучению циклофосфана и побочных действий при его применении. Однако до последнего времени не уделялось достаточного внимания исследованиям клеточного состава и морфогистохимических изменений тимуса, возникающих под действием высоких доз цитостатика.

Цель: оценить морфогистохимические и морфометрические изменения тимуса крыс при иммуносупрессии, индуцированной введением циклофосфана.

Материал и методы. Исследования проведены на 18 крысах-самцах весом 294±21 г. Для формирования иммуносупрессии животным вводили внутрибрюшинно циклофосфан в концентрации 100 мг/кг массы тела четырехкратно с интервалом 24 ч. Крысы контрольной группы получали растворитель препарата. Животных выводили из опыта через 48 ч после последней инъекции циклофосфана под эфирным наркозом с соблюдением международных правил работы с экспериментальными животными (Хельсинкская декларация 1975 г., пересмотр 1983 г.). Для гистологического и морфометрического исследования забирали тимус крыс, серийные парафиновые срезы которого окрашивали гематоксилином-эозином, азуром II — эозином, метиловым зеленым и пиронином по Браше, а также шифф-йодной кислотой по Шабадашу до и после обработки амилазой. Результаты исследований выражали в значениях десятичного логарифма числа точек площади гистологического объекта.

Статистическую обработку данных проводили с использованием непарного *t*-критерия Стьюдента. Критический уровень значимости при проверке статистических гипотез принимался равным 0,05. Распределение данных было нормальное. Тип распределения определяли с помощью критерия Колмогорова — Смирнова. Данные представлены в виде средней арифметической и ошибки средней арифметической (M±m).

Результаты. Введение экспериментальным животным циклофосфана в изучаемой дозировке статистически значимо не меняет площадь корковой и мозговой зоны долек тимуса при сравнении с аналогичными показателями в контрольной группе. Так, площадь коркового вещества тимуса у крыс, получавших циклофосфан, 5,75±0,04, а в контрольной группе 5,76±0,03 ($p>0,05$), мозгового вещества 4,86±0,81 и 5,51±0,03 соответственно ($p>0,05$). Соотношение размеров площади коркового и мозгового вещества тимуса у животных, получавших циклофосфан, составило 1,01±0,19, что статистически значимо ниже, чем в контрольной группе (1,90±0,25; $p<0,05$).

При четырехкратном введении циклофосфана и в корковом, и в мозговом веществе долек тимуса крыс значительно уменьшается количество лимфоцитов по сравнению с контролем. У 50% экспериментальных животных наблюдается инверсия коркового и мозгового вещества. У 30% крыс обедненная лимфоцитами паренхима выглядит однородной, поскольку в дольках нет их четкого разделения.

Особенно опустошена субкапсулярная зона долек тимуса, строма ее отечна. В этом участке обнаруживаются в большом количестве макрофаги (рис. А), содержащие в цитоплазме ШИК-позитивный компонент, сохраняющий свою окраску после обработки амилазой, что отражает накопление в ней нейтральных гликозаминогликанов. Однако клетки, имеющие пиронинофильную цитоплазму, очень немногочисленны, что свидетельствует о низком уровне синтеза в них РНК и практическом отсутствии бластных форм и молодых клеток лимфоидного ряда (рис. Е).

Вокруг сосудов отмечается разрастание соединительной ткани (рис. Б, В). Эндотелий сосудов увеличен в размерах, выступает в просвет сосудов и в некоторых случаях отходит от базальной мембраны (рис. Б, В, Е). Видимо, за счет этого процесса окружающая сосуды соединительная ткань выглядит отечной (рис. А, Б, Г, Е). В ней выявляются скопления тучных клеток, наблюдается их дегрануляция (рис. А, Г). Лаброциты определяются также в мозговом веществе долек (рис. Г), в субкапсулярной зоне (рис. Д) и в междольковой соединительной ткани (рис. Е). Выявлено нарушение связи между стромальными клетками, особенно заметное при окраске по Браше. Тельца Гассаля отсутствуют.

Обсуждение. Выявленные в ходе проведенных исследований морфологические изменения тимуса, вероятно, связаны с повреждением ДНК лимфоцитов под действием циклофосфана, особенно их молодых форм, уменьшением процента тимоцитов в S-стадии клеточного цикла [6] и торможением пролиферативной активности клеток [7]. Известно, что циклофосфан вызывает прямую индукцию апоптоза тимоцитов [8]. Кроме того, апоптоз лимфоцитов может быть опосредован через *Fas*-лиганды, экспрессия которых после введения циклофосфана в тимусе значительно увеличивается [9]. В данной ситуации

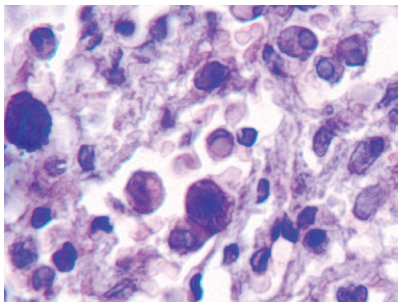

Рис. А

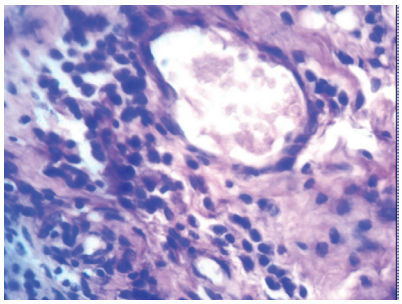

Рис. Б

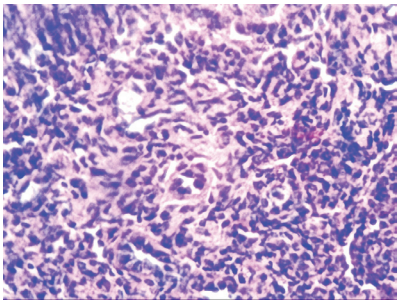

Рис. В

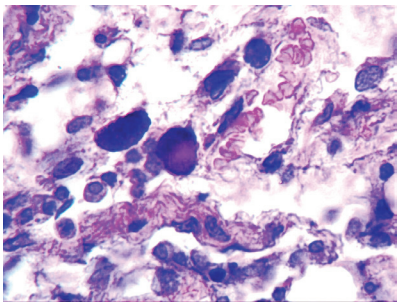

Рис Г

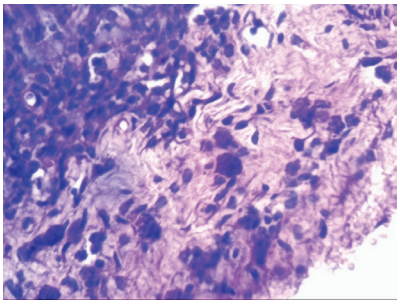

Рис. Д

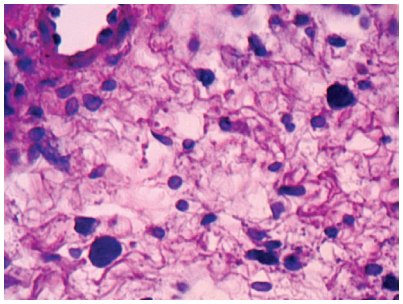

Рис. Е

Рис. А-Е. Тимус крыс экспериментальной группы через 48 ч после 4-кратного введения циклофосфана в дозе 100 мг/кг массы

Примечание: *рис. А, Г* — окр. шифф-йодной кислотой по Шабадашу после обработки амилазой; *рис. Б, В, Д* — окр. гематоксилином и эозином; *рис. Е* — окр. метиловым зеленым и пиронином по Браше; *рис. В* — ув. 400; *рис. Б, Д, Е*– ув. 600; *рис. А, Г* — ув. 1000.

за счет включения специальных биохимических механизмов активность апоптоза значительно превосходит репаративный потенциал ткани и определяет уничтожение всей ткани, что и было выявлено нами при гистологическом исследовании.

Отмеченный рост количества тучных клеток как в паренхиме долек, так и в параваскулярной и междольковой соединительной ткани, возможно, связан с увеличением мобилизации стволовых клеток под действием циклофосфана, фактора стволовых клеток [10] и миграции в тимус образующихся из них тучных клеток для инактивации биогенных аминов гликозаминогликанами.

Заключение. Таким образом, морфогистохимические изменения тимуса крыс при введении цитостатика характеризуют иммуносупрессивное состояние организма экспериментальных животных. Данный факт обусловлен уменьшением количества лимфоцитов, особенно в корковом веществе долек тимуса, наличием инверсии коркового и мозгового вещества, а также отсутствием бластных форм и молодых клеток лимфоидного ряда в субкапсулярной зоне и нарушением соотношения стромальных компонентов. В качестве компенсаторных механизмов отмечается выраженная макрофагальная реакция и появление большого количества тучных клеток во всех компартментах органа.

Конфликт интересов не заявляется.

Авторский вклад: концепция и дизайн исследования — О.В. Лебединская, Е.А. Лебединская; получение данных — О.В. Лебединская, А.П. Годовалов; обработка данных — А.П. Годовалов, В.С. Прокудин; анализ и интерпретация результатов — О.В. Лебединская, Е.А. Лебединская, А.П. Годовалов, В.С. Прокудин; написание статьи — О.В. Лебединская, Е.А. Лебединская, А.П. Годовалов; утверждение рукописи — О.В. Лебединская.

References (Литература)

1. Mackova N, Suliova J. Repair processes of haemopoiesis after applying cyclophosphamide. I: Morphological changes in the bone marrow, spleen and thymus. Folia Haematol Int Mag Klin Morphol Blutforsch 1986; 113 (5): 596–604.
2. Motoyoshi Y, Kaminoda K, Saitoh O, et al. Different mechanisms for anti-tumor effects of low- and high-dose cyclophosphamide. Oncol Rep 2006; 16 (1): 141–146.
3. Hirakata Y, Furuya N, Tateda K, Yamaguchi K. A protective role for lymphocytes in cyclophosphamideinduced endogenous bacteraemia in mice. J Med Microbiol 1995; 43: 141–147.
4. Qin CG, Huang KX, Xu HB. Effect of Misgurnus anguillicaudatus polysaccharide on immune responses of splenocytes in mice. Acta Pharmacol Sin 2002; 23 (6): 534–538.
5. Yoon TD, Lee HW, Kim YS, et al. Identification and analysis of expressed genes using a cDNA library from rat thymus during regeneration following cyclophosphamide-induced T cell depletion. Int J Mol Med 2013; 31 (3): 731–739.
6. Miyauchi A, Hiramine C, Tanaka S, Hojo K. Differential effects of a single dose of cyclophosphamide on T cell subsets of the thymus and spleen in miceA flow cytofluorometry analysis. Tohoku J Exp Med 1990; 162 (2): 147–167.
7. Ishiyama N, Utsuyama M, Kitagawa M, Hirokawa K. Immunological enhancement with a low dose of cyclophosphamide in aged mice. Mech ageing dev 1999; 111 (l): 1–12.
8. Strauss G, Osen W, Debatin K. Induction of apoptosis and modulation of activation and effector function in T cells by immunosuppressive drugs. Clin Exp Immunol 2002; 2: 255–266.
9. Wang GJ, Cai L. Relatively low-dose cyclophosphamide s likely to induce apoptotic cell death in rat thymus through Fas/Fas ligand pathway. Mutat Res 1999; 427 (2): 125–133.
10. Menéndez P, Prósper F, Bueno C, et al. Sequential analysis of CD34+ and CD34- cell subsets in peripheral blood and leukapheresis products from breast cancer patients mobilized with SCF plus G-CSF and cyclophosphamide. Leukemia 2001; 15 (3): 430–439.