УДК 616.71–003.93 Оригинальная статья

МОРФОЛОГИЧЕСКИЕ ИЗМЕНЕНИЯ КОСТНОЙ ТКАНИ ВОКРУГ ТИТАНОВОГО ИМПЛАНТАТА, ПОДВЕРГШЕГОСЯ МИКРОДУГОВОМУ ОКСИДИРОВАНИЮ В ЩЕЛОЧНЫХ ЭЛЕКТРОЛИТАХ С ИСПОЛЬЗОВАНИЕМ «КОЛЛАПАН-ГЕЛЯ» И БЕЗ НЕГО

О.В. Калмин — *ФГБОУ ВПО Пензенский государственный университет Минобрнауки РФ, заведующий кафедрой анатомии человека, профессор, доктор медицинских наук;* ***М.А. Розен —*** *ФГБОУ ВПО Пензенский государственный университет Минобрнауки РФ, кафедра анатомии человека, аспирант;* ***Д.В. Никишин*** *— ФГБОУ ВПО Пензенский государственный университет Минобрнауки РФ, доцент кафедры анатомии человека, кандидат медицинских наук.*

MORPHOLOGICAL CHANGES IN BONE TISSUE AROUND TITANIUM IMPLANTS SUBJECTED TO MICRO-ARCH OXIDATION IN ALKALINE ELECTROLYTES WITH AND WITHOUT THE USE OF «COLLAPAN-GEL»

O.V. Kalmin *— Penza State University, Head of Department of Human Anatomy, Professor, Doctor of Medical Science;* ***M.A. Rozen —*** *Penza State University, Department of Human Anatomy, Post-graduate;* ***D.V. Nikishin*** *— Penza State University, Department of Human Anatomy, Assistant Professor, Candidate of Medical Science.*

Дата поступления — 10.09.2013 г. Дата принятия в печать — 25.11.2013 г.

Калмин О.В., Розен М.А., Никишин Д.В. **Морфологические изменения костной ткани вокруг титанового имплантата,** *подвергшегося* **микродуговому оксидированию в щелочных электролитах с использованием «КоллапАн-геля» и без него // Саратовский научно-медицинский журнал. 2013. Т. 9, № 4. С. 624–628.**

Цель: сравнительное изучение особенностей репаративных процессов в костной ткани при установке титановых имплантатов, подвергшихся пескоструйной обработке с последующим микродуговым оксидированием в щелочных электролитах с использованием остеоиндуктивного препарата и без использования данного препарата. *Материал и методы.* Гистологическими методами изучены образцы тканей от 24 половозрелых кроликов из области установки титанового имплантата с использованием остеоиндуктивного препарата и без него через 7, 14, 28, 56 и 112 сут после операции. *Результаты.* Выявлено, что установка титанового имплантата, *подвергшегося* микродуговому оксидированию в щелочных электролитах без использования остеоиндуктивного препарата, приводит к умеренному воспалительному ответу и процессы образования костной ткани занимают более длительный период. При использовании идентичных имплантатов совместно с остеоиндуктивным препаратом «КоллапАн-гель» приводило к менее выраженной воспалительной реакции и более активным процессам остеогенеза. *Заключение.* Использование титановых имплантатов, подвергшихся пескоструйной обработке с последующим микродуговым оксидированием в щелочных электролитах, наиболее оптимально сочетать с остеоиндуктивными препаратами, т.к. обеспечивается наилучший клинический результат и отмечаются более короткие сроки восстановления костной ткани.

Ключевые слова: остеогенез, титановый имплантат, морфологическая реакция.

Kalmin O.V., Rozen M.A., Nikishin D.V. **Morphological changes in bone tissue around titanium implants subjected to micro-arc oxidation in alkaline electrolytes with and without the use of «CollapAn-gel» // Saratov Journal of Medical Scientific Research. 2013. Vol. 9, № 4. P. 624–628.**

The purpose of the article is to conduct comparative study of the features of reparative processes in the bone during installation of titanium implants with sandblasted exposed microarc subsequent oxidation in alkaline electrolyte using osteoinductive formulation without the use of this preparation. *Material and Methods.* Histologically examined tissue samples from 24 adult rabbits in the region of titanium implant with osteoinductive formulation and without after 7, 14, 28, 56 and 112 days postoperatively. *Results.* It has been revealed that the installation of titanium implants subjected to micro-arc oxidation in alkaline electrolytes without the use of osteoinductive preparation leads to a moderate inflammatory response and the processes of bone formation take more time. When using identical implants with osteoinductive preparation «CollapAn-gel» led to a less expressed inflammatory response and a more active process of bone formation. *Conclusion.* The use of titanium implants subjected to sandblasting followed microarc oxidation in alkaline electrolytes is optimally combined with osteoinductive agents as it provides the best clinical results and highlights shorter time of bone regeneration.

Key words: osteogenesis, titanium implant, morphological reaction.

Введение. В настоящее время в связи с более широким использованием эндопротезирования в лечении повреждений и заболеваний опорно-двигательного аппарата, а также в стоматологии, особую актуальность приобретает изучение закономерностей процессов интеграции между костной тканью и имплантатом [1, 2]. В основе процессов интеграции между костной тканью и имплантатом лежат два основных фактора. Первым фактором является наличие на имплантате хорошо развитой поверхности, для того чтобы костная ткань имела возможность врастать в имплантат и, как следствие, обеспечить наилучшее сцепление между костью и имплантатом [3, 4]. Вторым фактором является создание наилучших условий в области контакта костной ткани и имплантата, что способствует более быстрому купированию воспалительного процесса и более активным процессам остеогенеза [5–8]. Не смотря на разработку новых имплантатов данный вопрос на сегодняшний день до конца не изучен.

В связи с эти целью данного исследования явилось сравнительное изучение особенностей репаративных процессов в костной ткани при установке титановых имплантатов, подвергшихся пескоструйной обработке с последующим микродуговым оксидированием в щелочных электролитах, с использованием остеоиндуктивного препарата и без него.

Материал и методы. Проведено экспериментальное исследование на 24 половозрелых кроликах породы «шиншилла» массой около 3,5 кг. Все эксперименты, уход и содержание животных осуществля-

Ответственный автор — Калмин Олег Витальевич
Адрес: 440026, г. Пенза, ул. Красная, 40
Тел.: +7-8412-368416
E-mail: ovkalmin@gmail.com

лись в соответствии с директивой № 63 от 22.09.2010 Президиума Парламента Европы «О защите животных, используемых для научных исследований» и приказом Минздрава РФ № 267 от 19.06.2003 «Об утверждении правил лабораторной практики». Получено разрешение локального этического комитета Медицинского института ПГУ на проведение экспериментального исследования.

Каждому животному в диафизы бедренных костей устанавливали винтовые конические имплантаты, подвергшиеся пескоструйной обработке с последующим микродуговым оксидированием в щелочных электролитах. Все экспериментальные животные были разделены на 2 равные группы по 12 животных. В 1-й группе имплантаты устанавливали без использования остеоиндуктивного препарата. Во 2-й группе фрезевое отверстие первоначально обрабатывали остеоиндуктивным препаратом «КоллапАн-гель», с последующей установкой имплантата. Из эксперимента животных выводили через 7, 14, 28, 56 и 112 сут после операции. Из зоны операции забирали фрагменты тканей, непосредственно прилежащих к титановому имплантату. Из каждого фрагмента после декальцинации в азотной кислоте и стандартной проводки изготавливали парафиновый блок. С каждого блока получали по 5 микропрепаратов, которые окрашивали гематоксилином и эозином и по Ван Гизону. Микропрепараты исследовали с помощью микроскопа Leica DM-1000 при помощи фотонасадки Nikon. С каждого препарата изготавливали по 10 репрезентативных микрофотографий. На микрофотографиях проводили измерения процентных соотношений тканевых компонентов в зоне операции — костной, хрящевой и соединительной ткани. Также измеряли толщину соединительной ткани, разделяющей титановый имплантат и костную ткань, и среднюю площадь кровеносных сосудов в области контакта титанового имплантата. Результаты обрабатывали вариационно-статистическими методами с помощью программы Statistica v.7.0.

Результаты.

1. Использование имплантата без остеоиндуктивного препарата. При гистологическом исследовании ткани вокруг титанового имплантата нами были выявлены следующие изменения.

На 7-е сутки отмечались признаки дистрофических изменений вблизи края титанового имплантата. Обнаруживались значительные по протяженности участки некротизированной костной ткани, в которых остеоциты либо отсутствовали, либо были частично разрушены, а также значительные участки лимфогистиоцитарной инфильтрации и расширенные кровеносные сосуды (рис. 1А.). Структура остеонов вблизи края титанового имплантата была смазанная. По мере удаления от края имплантата отмечалось уменьшение дистрофических процессов. При окраске по методу Ван Гизона в матриксе отмечалось разрыхление, а также пикринофилия коллагеновых волокон. Отмечено начало формирования остеогенной соединительной ткани, имевшей грубоволокнистую структуру. При окраске по Ван Гизону встречались фуксинофильные коллагеновые волокна. Регистрировалась также выраженная остеокластическая активность.

На 14-е сутки в исследуемых препаратах отмечено уменьшение лимфогистиоцитарной инфильтрации, а также выявлено уменьшение признаков дистрофии в области края имплантата. Грубоволокнистая соединительная ткань формируется в боль-

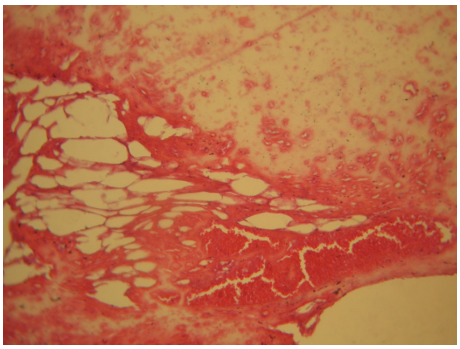

А

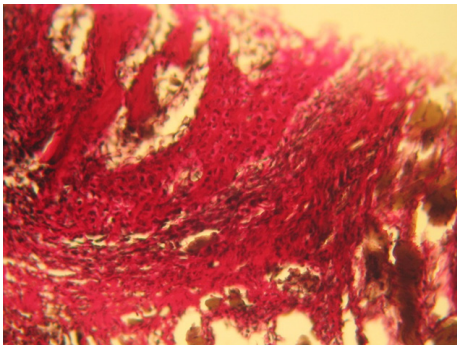

Б

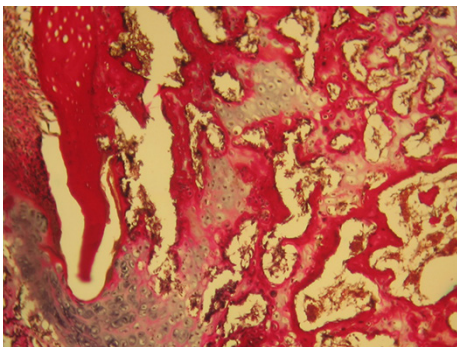

В

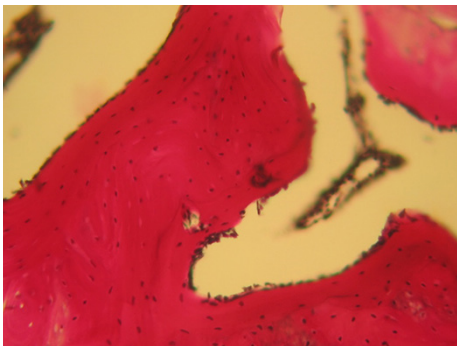

Г

Рис. 1. Морфологические изменения костной ткани вокруг титанового имплантата:
без использования остеоиндуктивного препарата:

А — некроз и дистрофия костной ткани вокруг титанового имплантата. 7-е сутки. Окраска гематоксилином и эозином. х200; Б — формирование новообразованной костной ткани вокруг титанового имплантата. 14-е сутки. Окраска по Ван Гизону. х200; В — формирование хрящевого матрикса вокруг титанового имплантата. 28-е сутки. Окраска по Ван Гизону. х200; Г — формирование костной ткани вокруг титанового имплантата. 56-е сутки. Окраска по Ван Гизону. х200

шом объеме, при окраске по Ван Гизону выявляются фуксинофильные коллагеновые волокна (рис. 1Б). В более глубоких отделах начинает формироваться костная ткань, причем зрелость костной ткани увеличивается по мере удаления от дефекта.

На 28-е сутки в области края титанового имплантата начинаются процессы оссификации, а именно в большем объеме выявляются: грубоволокнистая соединительная ткань, хрящевая ткань и новообразованная костная ткань, состоящая преимущественно из переплетенных коллагеновых волокон и большого количества фибробластов (рис. 1В). В толще соединительнотканной мозоли можно обнаружить множественные хрящевые клетки, которые образуют хрящевой матрикс.

На 56-е сутки обнаружено, что образующиеся костные пластинки имеют незрелый характер: беспорядочно ориентированы, на их поверхности находится большое количество фибробластов. В толще новообразованных костных трабекул содержится много остеобластов и некоторое количество остеоцитов. Между костными трабекулами в ячейках ретикулярной ткани появляются кроветворные островки (рис. 1Г). В области имплантата продолжает развиваться грубоволокнистая соединительная ткань, хотя ее количество меньше в отличие от 28-х суток.

На 112-е сутки от начала эксперимента наблюдается дальнейшее созревание и формирование костной ткани вокруг титанового имплантата. Соединительнотканно-хрящевой компонент замещается костным, активно протекают процессы ремоделирования. Однако в отдельных участках встречаются небольшие участки хряща. В новообразованных костных балках большое количество остеобластов и остеокластов, что свидетельствует об активных процессах перестройки костной ткани.

При проведении морфометрии были получены следующие результаты (табл. 1).

Установлено, что количество костной ткани сначала уменьшается с 68,9±2,3% (7-е сутки) до 20,9±1,7% (28-е сутки), а затем начиная с 56-х суток снова нарастает до 112-х суток в 3,67 раза ($p<0,05$).

Хрящевая ткань при исследовании на 7-е сутки в препаратах не выявлялась. На 14-е сутки хрящевая ткань занимала 2,8±0,5% от общей площади контакта костной ткани с имплантатом. К 28-м суткам она уже занимала 41,1±1,5% от общей площади, с последующим уменьшением к 112-м суткам до 9,2±0,5%.

Объемная доля соединительной ткани имела максимальные значения на 14-е сутки (62,9±3,5%) с последующим статистически достоверным уменьшением к 112-м суткам до 14,0±0,9%.

Средняя толщина соединительнотканной прослойки между имплантатом и костной тканью также достигала максимальных значений на 14-е сутки 75,6±5,21 мкм с последующим истончением до 13,4±3,01 мкм (112-е сутки).

Средняя площадь кровеносных сосудов имела тенденцию к постоянному увеличению с 7-х суток (9496,1±301,9 мкм^2) до 112-х суток (22003,2±318,3 мкм^2).

2. Использование имплантата с участием остеоиндуктивного препарата. При гистологическом исследовании препаратов в группе кроликов, которым устанавливались титановые имплантаты с использованием остеоиндуктивного препарата «КоллапАнгель», были выявлены следующие особенности.

На 7-е сутки наблюдались слабо выраженные признаки дистрофических изменений вблизи края титанового имплантата. Обнаруживались значительные по протяженности участки некротизированной костной ткани, в которых остеоциты либо отсутствовали, либо были частично разрушены, а также значительные участки лимфогистиоцитарной инфильтрации и расширенные кровеносные сосуды (рис. 2А). Структура остеонов вблизи края титанового имплантата смазанная. По мере удаления от края имплантата отмечалось уменьшение дистрофических процессов. При окраске по методу Ван Гизона в матриксе обнаружено разрыхление, а также пикринофилия коллагеновых волокон. Начинает формироваться остеогенная соединительная ткань, имеющая грубоволокнистую структуру, а также отмечена выраженная остеокластическая активность. На небольшом удалении от края имплантата выявлялись единичные хондроциты.

На 14-е сутки в исследуемых препаратах отмечается уменьшение лимфогистиоцитарной инфильтрации, признаки дистрофии в области края имплантата также становятся менее выраженными. При окраске по Ван Гизону выявляется грубоволокнистая соединительная ткань, в толще которой видны значительные по размерам островки хрящевой ткани (рис. 2Б). В более глубоких отделах начинает формироваться костная ткань, причем зрелость костной ткани увеличивается по мере удаления от дефекта.

К концу четвертой недели в области края титанового имплантата активно происходят процессы оссификации, а именно в большем объеме выявляются: грубоволокнистая соединительная ткань, хрящевая ткань и новообразованная костная ткань (рис. 2В). Соединительная ткань представлена переплетенными коллагеновыми волокнами и большим количеством фибробластов. В толще соединительнотканной мозоли обнаруживается хрящевая ткань,

Таблица 1

Результаты морфометрии при использовании имплантата без остеоиндуктивного препарата

Сроки выведения	Показатели				
	Объемная доля костной ткани, %	Объемная доля хрящевой ткани, %	Объемная доля соединительной ткани, %	Средняя толщина соединительной ткани, мкм	Средняя площадь кровеносных сосудов, мкм^2
7 суток	68,9±2,3	-	31,1±1,7	34,5±2,91	9496,1±301,9
14 суток	34,3±1,5	2,8±0,5	62,9±3,5	75,6±5,21	10459,2±318,1
28 суток	20,9±1,7	41,1±1,5	38,0±1,1	39,5±2,53	12128,5±452,3
56 суток	39,8±1,8	29,4±1,4	30,8±1,9	15,4±2,12	17865,4±288,3
112 суток	76,8±2,9	9,2±0,5	14,0±0,9	13,4±3,01	22003,2±318,3

которая активно замещается костной тканью. Ближе к эпифизам костей начинают формироваться костные трабекулы, а между ними образуются кроветворные островки.

На 56-е сутки отмечены признаки созревания костной ткани. Хрящевая ткань практически не встречается. В толще новообразованных костных трабекул содержится много остеобластов. Между костными трабекулами в ячейках ретикулярной ткани имеются кроветворные островки. В области имплантата продолжает развиваться грубоволокнистая соединительная ткань, хотя ее количество меньше, чем в 28 суток.

На 112-е сутки от начала эксперимента наблюдается дальнейшее созревание и формирование костной ткани вокруг титанового имплантата. Соединительнотканно-хрящевой компонент полностью замещен костным компонентом, активно протекают процессы ремоделирования (рис. 2Г). В новообразованных костных балках большое количество остеобластов и остеокластов, что говорит об активных процессах перестройки костной ткани.

При проведении морфометрии были получены следующие результаты (табл. 2).

Отмечалось менее интенсивное, по сравнению с предыдущей экспериментальной группой, уменьшение количества костной ткани с 67,2±2,1% (7-е сутки) до 27,8±1,2% (28-е сутки). Начиная с 56-х суток до 112-х суток количество костной ткани увеличивалось в 1,52 раза ($p<0,05$). Хрящевая ткань при исследовании на 7-е сутки составляла 0,7±0,02%. На 14-е сутки хрящевая ткань занимала уже 31,8±1,7% от общей площади контакта костной ткани с имплантатом. К 28-м суткам она имела тенденцию к уменьшению и составляла 29,5±1,2% от общей площади, с дальнейшим уменьшением к 56-м суткам до 12,3±1,1%. При исследовании материала на 112-е сутки хрящевая ткань не встречалась. Объемная доля соединительной ткани имела максимальные значения на 28-е сутки (42,7±2,1%), с последующим статистически достоверным уменьшением к 112-м суткам до 18,5±1,2% ($p<0.05$).

Средняя толщина соединительнотканной прослойки достигала максимальных значений на 28-е сутки (38,8±2,9 мкм) с последующим истончением до 11,5±2,6 мкм (112-е сутки). Средняя площадь кровеносных сосудов имела волнообразную тенденцию с пиками увеличения на 14-е сутки (16478,2±301,2 мкм^2) и на 112-е сутки (23116,3±354,2 мкм^2).

Обсуждение. Эксперимент на животных показал, что использование титанового имплантата с развитой поверхностью, полученной микродуговым оксидированием, способствует активным процессам регенерации костной ткани, а именно: воспалительный процесс активно протекал на 7-е сутки эксперимента, тогда как уже к 14-м суткам отмечалось явное его угасание. К 28-м суткам по краю титанового имплантата отмечалось образование грубоволокнистой соединительной ткани с островками гиалинового хряща и новообразованной ткани. На 56-е сутки большую часть полей зрения занимали костные пластинки, имеющие незрелый характер, а к 112-м суткам отмечались процессы созревания костной ткани и процессы ремоделирования. Данные результаты подтверждаются исследованиями ряда авторов [9, 10]. В то же время совместное использование титанового имплантата с препаратом «КоллапАн-гель» приводило к лучшим результатам. Воспалительная активность уменьшалась уже к 7-м суткам, процессы

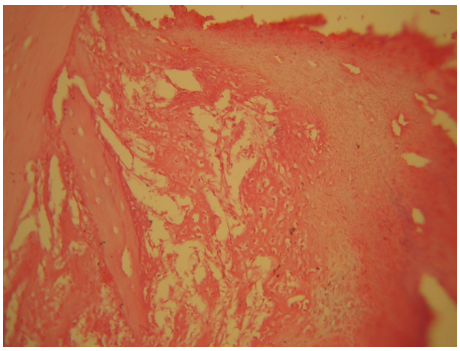

А

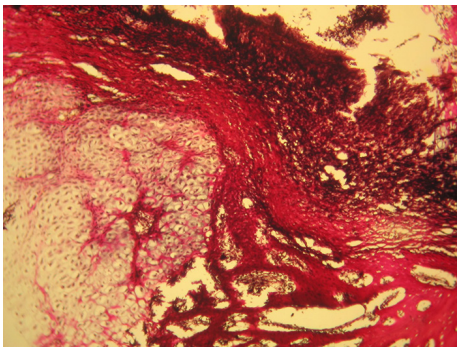

Б

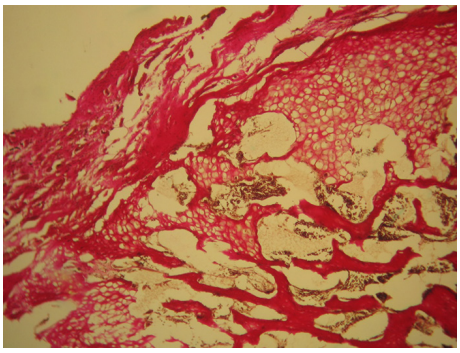

В

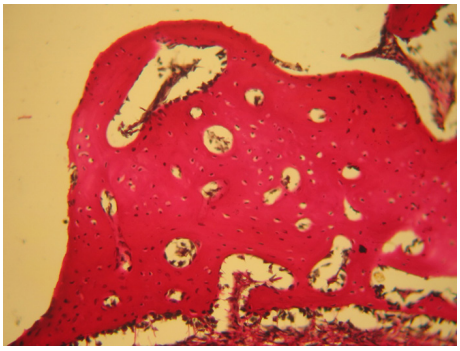

Г

Рис. 2. Морфологические изменения костной ткани вокруг титанового имплантата: с использованием остеоиндуктивного препарата «КоллапАн-гель»:

А — слабо выраженный некроз и дистрофия костной ткани, единичные хондроциты вокруг титанового имплантата. 7-е сутки. Окраска гематоксилином и эозином. х200; Б — островки хрящевой ткани вокруг титанового имплантата. 14-е сутки. Окраска по Ван Гизону. х200; В — замещение хрящевой ткани костной вокруг титанового имплантата. 28-е сутки. Окраска по Ван Гизону. х100; Г — формирование костной ткани вокруг титанового имплантата. 112-е сутки. Окраска по Ван Гизону. х200

Таблица 2

Результаты морфометрии при использовании имплантата в комбинации с КоллапАн-гелем

Сроки выведения	Показатели				
	Объемная доля костной ткани, %	Объемная доля хрящевой ткани, %	Объемная доля соединительной ткани, %	Средняя толщина соединительной ткани, мкм	Средняя площадь кровеносных сосудов, мкм^2
7 суток	67,2±2,1	0,7±0,02	32,1±1,3	29,7±2,5	10328,2±376,0
14 суток	36,2±1,9	31,8±1,7	36,0±1,9	31,8±2,6	16478,2±301,2
28 суток	27,8±1,2	29,5±1,2	42,7±2,1	38,8±2,9	15958,9±398,3
56 суток	52,9±2,1	12,3±1,1	34,8±1,6	22,6±2,6	17112,6±297,4
112 суток	81,5±2,5	-	18,5±1,2	11,5±2,6	23116,3±354,2

дистрофии костной ткани были менее выраженными в отличие от 1-й экспериментальной группы. К 14-м суткам отмечалось практически полное прекращение воспалительной реакции и резорбции костной ткани. Также были более активными процессы регенерации костной ткани, они наблюдались уже с 14-х суток, и к 112-м суткам отмечалась практически полная оссификация области вокруг титанового имплантата. Особенностью остеогенеза при использовании титанового имплантата совместно с остеоиндуктивным препаратом «КоллапАн-гель» является образование меньшего количества хрящевой ткани, что свидетельствует о создании более благоприятных условий для остеогенеза в области «имплантат — кость».

Заключение. Использование титановых имплантатов без остеоиндуктивных препаратов приводит к более выраженным воспалительным реакциям со стороны костной ткани, в отличие от совместного применения с данными препаратами. Использование остеоиндуктивного препарата «КоллапАн-гель» способствует активизации процессов остеогенеза в более ранние сроки, более раннему восполнению костного дефекта и, как следствие, лучшей фиксации титанового имплантата в костной ткани. Использование титановых имплантатов, подвергшихся пескоструйной обработке с последующим микродуговым оксидированием в щелочных электролитах, наиболее оптимально сочетать с остеоиндуктивными препаратами, т.к. обеспечивается наилучший клинический результат и отмечаются более короткие сроки восстановления костной ткани.

Конфликт интересов. Работа выполнена в рамках приоритетного направления научно-исследовательской деятельности Пензенского государственного университета на 2011–2015 гг. № 4 «Биомедицинский кластер».

Библиографический список

1. Нуждин В.И., Троценко В.В., Попова Т.П., Каграманов С. В. Ревизионное эндопротезирование тазобедренного сустава // Вестник травматол. и ортопедии им. Н.Н. Приорова. 2001. № 2. С. 66–71.

2. Lexer E. The classic: the use of free osteoplasty together with trials on arthrodesis and joint transplantation // Clin. Orthop. Relat. Res. 2008. Vol. 466, № 8. P. 1771–1776.

3. Анфимов П.Е., Зимин Ю.В., Денисов В.М. Действие ксеногенного иммобилизованного костного матрикса на течение раневого процесса // Бюл. экспер. биол. и медицины. 2006. Т. 141, № 4. С. 448–450.

4. Гнедовец А.Г., Калита В.И. Модель формирования макроструктуры покрытий при плазменном напылении // Физхом. 2007. № 1. С. 26–31.

5. Малоинвазивные методики эндопротезирования тазобедренного сустава / Г.М. Кавалерский, В.В. Кузин, А.Г. Жучков [и др.] // Мед. помощь. 2005. № 3. С. 15–18.

6. Дружинина Т.В., Хлусов И.А., Карлов А.В., Ростовцев А.В. Маркеры остеогенеза в периферической крови как патогенетические факторы и предикторы системных эффектов имплантатов для остеосинтеза // Гений ортопедии. 2007. № 4. С. 83–88.

7. Major biological obstacles for persistent cell-based regeneration of articular cartilage / A.F. Steinert, S. C. Ghivizzani, A. Rethwilm [et al.] // Arthritis Res. Ther. 2007. Vol. 9, № 3. P. 213.

8. Characteristics of repair tissue in second-look and third-look biopsies from patients treated with engineered cartilage: relationship to symptomatology and time after implantation / P. Brun, S. C. Dickinson, B. Zavan [et al.] // Arthritis Res. Ther. 2008. Vol. 10, № 6. P. 132.

9. Каграманов С. В., Нуждин В.И. Среднесрочные результаты применения отечественного имплантанта ЭСИ в практике первичного тотального эндопротезирования тазобедренного сустава // Вестник травматол. и ортопедии им. Н.Н. Приорова. 2004. № 3. С. 44–49.

10. Надеев А.А., Иванников С. В., Шестерня Н.А. Рациональное эндопротезирование тазобедренного сустава. М., 2004. 180 с.

Translit

1. Nuzhdin V.I., Trocenko V.V., Popova T.P., Kagramanov S. V. Revizionnoe jendoprotezirovanie tazobedrennogo sustava // Vestnik travmatol. i ortopedii im. N.N. Priorova. 2001. № 2. S. 66–71.

2. Lexer E. The classic: the use of free osteoplasty together with trials on arthrodesis and joint transplantation // Clin. Orthop. Relat. Res. 2008. Vol. 466, № 8. P. 1771–1776.

3. Anfimov P. E., Zimin Ju. V., Denisov V. M. i dr. Dejstvie ksenogennogo immobilizovannogo kostnogo matriksa na techenie ranevogo processa // Bjul. jeksper. biol. i mediciny. 2006. T. 141, № 4. S. 448–450.

4. Gnedovec A.G., Kalita V.I. Model' formirovanija makrostruk¬tury pokrytij pri plazmennom napylenii // Fizhom. 2007. № 1. S. 26–31.

5. Maloinvazivnye metodiki jendoprotezirovanija tazobedrennogo sustava / G.M. Kavalerskij, V.V. Kuzin, A.G. Zhuchkov [i dr.] // Med. pomoshh'. 2005. № 3. S. 15–18.

6. Druzhinina T.V., Hlusov I.A., Karlov A.V., Rostovcev A.V. Markery osteogeneza v perifericheskoj krovi kak patogeneticheskie faktory i prediktory sistemnyh jeffektov implantatov dlja osteosinteza // Genij ortopedii. 2007. № 4. S. 83–88.

7. Major biological obstacles for persistent cell-based regeneration of articular cartilage / A.F. Steinert, S. C. Ghivizzani, A. Rethwilm [et al.] // Arthritis Res. Ther. 2007. Vol. 9, № 3. P. 213.

8. Characteristics of repair tissue in second-look and third-look biopsies from patients treated with engineered cartilage: relationship to symptomatology and time after implantation / P. Brun, S. C. Dickinson, V. Zavan [et al.] // Arthritis Res. Ther. 2008. Vol. 10, № 6. R. 132.

9. Kagramanov S. V., Nuzhdin V.I. Srednesrochnye rezul'taty primenenija otechestvennogo implantanta JeSI v praktike pervichnogo total'nogo jendoprotezirovanija tazobedrennogo sustava // Vestnik travmatol. i ortopedii im. N.N. Priorova. 2004. № 3. S. 44–49.

10. Nadeev A.A., Ivannikov S. V., Shesternja N.A. Racional'noe jendoprotezirovanie tazobedrennogo sustava. M., 2004. 180 s.