

30. Hughes I.A., Acerini C.L. Factors controlling testis descent // *Endocrinol.* 2008. Vol. 159, № 1. P. 75–82.
31. Leydig insulin-like hormone, gubernacular development and testicular descent / Y. Kubota, S. Nef, P.J. Farmer [et al.] // *J. Urol.* 2001. Vol. 165, № 5. P. 1673–1675.
32. Targeted disruption of the *Insl3* gene causes bilateral cryptorchidism / S. Zimmermann, G. Steding, J.M. Emmen [et al.] // *Mol. Endocrinol.* 1999. Vol. 13, № 5. P. 681–691.
33. Transabdominal testicular descent is disrupted in mice with deletion of insulin-like factor 3 receptor / H. Tomiyama, J.M. Hutson, A. Truong [et al.] // *J. Pediatr. Surg.* 2003. Vol. 38. P. 1793–1798.
34. *INSL3*/Leydig insulin-like peptide activates the LGR8 receptor important in testis descent / J. Kumagai, S. Y. Hsy, H. Matsumi [et al.] // *J. Biol. Chem.* 2002. Vol. 277 (35). P. 31283–31286.
35. Nef S., Parada L.F. Cryptorchidism in mice mutant for *INSL3* // *Nat. Genet.* 1999. Vol. 22. P. 295–299.
36. Kaftanovskaya E.M. Suppression of Insulin-like³ receptor reveals the role of beta-catenin and Notch signaling in gubernaculum development // *Mol. Endocrinol.* 2011. Vol. 25. P. 170–183.
37. Mullerian inhibiting substance in human testes after birth / P.K. Donahoe, Y. Ito, Y. Morikawa [et al.] // *J. of Pediatr. Surg.* 1977. Vol. 12. P. 323–330.
38. Developmental and hormonal regulation of murine scavenger receptor, class B, type 1 / G. Cao, L. Zhao, H. Stangl [et al.] // *Mol. Endocrinol.* 1999. Vol. 13, № 9. P. 1460–1473.
39. Josso N., Belleville C., Picard J.Y. AMH and AMH receptor defects in persistent Müllerian duct syndrome // *Hum. Reprod. Update.* 2005. Vol. 11. P. 351–356.
40. Testicular migration: remodeling of connective tissue and muscle cells in human gubernaculum testis / W.S. Costa, F.J. Sampaio, L.A. Favorito [et al.] // *J. Urol.* 2002. Vol. 167. P. 2171–2176.
41. Prenatal measurement of testicular diameter by ultrasonography: development of fetal male gender and evaluation of testicular descent / M. Rotondi, F. Valenzano, E. Bilancioni [et al.] // *Prenat. Diagn.* 2001. Vol. 21. P. 112–115.
42. Steroidogenic factor 1 and Dax-1 colocalize in multiple cell lineages: potential links in endocrine development / Y. Ikeda, A. Swain, T.J. Weber [et al.] // *Mol. Endocrinol.* 1996. Vol. 10. P. 1261–1272.
43. Cell-specific knockout of steroidogenic factor 1 reveals its essential roles in gonadal function / P. Jeyasuria, Y. Ikeda, S. P. Jamin [et al.] // *Mol. Endocrinol.* 2004. Vol. 18, № 7. P. 1610–1619.
44. Phenotypic features, androgen receptor binding, and mutational analysis in 278 clinical cases reported as androgen insensitivity syndrome / S. F. Ahmed, A. Cheng, L. Dovey [et al.] // *J. Clin. Endocrinol. Metab.* 2000. Vol. 85. P. 658–665.
45. Testicular development in the complete androgen insensitivity syndrome / S. E. Hannema, I. S. Scott, E. Rajpert-De Meyts [et al.] // *J. Pathol.* 2006. Vol. 208. P. 518–527.
46. Hormonal control of testicular descent and the cause of cryptorchidism / J.M. Hutson, M. Baker, M. Terada [et al.] // *Reprod. Fertil. Dev.* 1994. Vol. 6. P. 151–156.
47. Scanning electron microscopy shows inhibited gubernacular development in relation to undescended testes in estrogen-treated mice / T. Shono, J.M. Hutson, L. Watts [et al.] // *Int. J. Androl.* 1996. Vol. 19. P. 263–270.
48. Hosie S., Wessel L., Waag K.L. Could testicular descent in humans be promoted by direct androgen stimulation of the gubernaculum testis // *Eur. J. Pediatr. Surg.* 1999. Vol. 9. P. 37–41.
49. Preliminary data suggest that mutations in the CGRP pathway are not involved in human sporadic cryptorchidism / D. Zuccarello, E. Morini, S. Douzou [et al.] // *J. Endocrinol. Invest.* 2004. Vol. 27. P. 760–764.
50. Lague E., Tremblay J.J. Antagonistic effects of testosterone and the endocrine disruptor mono- (2-ethylhexyl) phthalate on *INSL3* transcription in Leydig cells // *Endocrinology.* 2008. Vol. 149. P. 688–694.

УДК: 61.345/.351–006.6–06:616.36–033.2–07

Оригинальная статья

ПРИМЕНЕНИЕ ЦИТОКЕРАТИНА-20 ДЛЯ ОБНАРУЖЕНИЯ МИКРОМЕТАСТАЗОВ КОЛОРЕКТАЛЬНОГО РАКА В ПЕЧЕНИ

Т.А. Федорина — ГБОУ ВПО Самарский ГМУ Минздрава России, заведующая кафедрой общей и клинической патологии, профессор, доктор медицинских наук; **О.В. Югина** — УЗ «Самарский областной клинический онкологический диспансер», патологоанатомическое отделение, заведующая отделением, кандидат медицинских наук; **М.О. Воздвиженский** — УЗ «Самарский областной клинический онкологический диспансер», заместитель главного врача по лечебной части, кандидат медицинских наук.

USE OF CYTOKERATIN-20 IN REVEALING OF COLORECTAL CANCER MICRO-METASTASES IN LIVER

T.A. Fedorina — Samara State Medical University, Department of General and Clinical Pathology, chief of the Department, professor, doctor of philosophy; **O.V. Yugina** — Samara Regional Clinical Oncological Dispanser, Department of Pathology, chief of the Department, master of sciences; **M.O. Vozdvijenski** — Samara Regional Clinical Oncological Dispanser, vice-head of Dispanser for health care, master of sciences.

Дата поступления — 20.11.2012 г.

Дата принятия в печать — 28.02.2013 г.

Федорина Т.А., Югина О.В., Воздвиженский М.О. Применение цитокератина-20 для обнаружения микрометастазов колоректального рака в печени // *Саратовский научно-медицинский журнал.* 2013. Т. 9, № 1. С. 25–28.

Цель: оценка возможности иммуногистохимического обнаружения микрометастазов колоректального рака в печени и определение их прогностического значения. **Материал и методы.** Материалом исследования послужили фрагменты ткани печени с метастазами 36 пациентов с колоректальным раком, которым проводилась резекция печени (основная группа), и случайно выбранные фрагменты ткани печени без макрометастазов 18 пациентов с колоректальным раком, умерших в раннем послеоперационном периоде. В каждом наблюдении исследовались 5–7 фрагментов ткани печени, полученных от края наиболее крупного макрометастаза с интервалом в 1–2 см. Детекция микрометастазов на парафиновых срезах толщиной 4 микрона осуществлялась с использованием антител к цитокератину-20. **Результаты.** В основной группе наблюдений микрометастазы в печени найдены в 75,9%, в группе сравнения — лишь в одном наблюдении при наличии случайно обнаруженного макрометастаза. Корреляционный анализ показал прямую сильную связь появления микрометастазов с наличием макрометастазов в печени. Отмечено значение множественного микрометастазирования для развития внутрипеченочной прогрессии и ухудшения отдаленного прогноза пациентов с колоректальным раком. **Заключение.** Сделан вывод о возможности применения цитокератина-20 для выявления микрометастазов в печени.

Ключевые слова: колоректальный рак, микрометастазы, печень, цитокератин-20, прогноз.

Fedorina T.A., Yugina O.V., Vozdvijenski M. O. Use of cytoceatin-20 in revealing of colorectal cancer metastases in liver // Saratov Journal of Medical Scientific Research. 2013. Vol. 9, № 1. P. 25–28.

The aim of the study is to evaluate the possibilities of immunohistochemical revealing of colorectal cancer micro-metastases in liver and to determine their prognostic significance. Material et methods. The material of the research was fragments of liver tissue with metastases of 36 patients with colorectal cancer who had undergone resection of liver (main group), and randomly chosen fragments of liver tissue without macro metastases of 18 patients with colorectal cancer who had died in early postoperative period. 5–6 fragments of the liver tissue taken from the margins of the largest macro metastasis with the interval 1–2 cm were investigated in each case. The detection of micro-metastases on the paraffin sections with the thickness of 4 microns was carried out with the use of antibodies to cytoceatin-20. *The results* showed that micro-metastases in liver in the main group had been found in 75,9%, in the comparative group — just in one observation with accidentally revealed macro metastasis. Correlative analysis showed the direct definite link between the appearance of micro-metastases and the presence of macro metastases in liver. The significance of multimicrometastatic spreading for the development of intrahepatic progression and the worsening of the long term prognosis of the patients with colorectal cancer were noted. *Conclusion:* the possibility of use cytoceatin-20 for revealing micro-metastases in liver.

Key words: colorectal cancer, micro-metastases, liver, cytoceatin-20, prognosis

Введение. В России число больных раком ободочной и прямой кишки ежегодно увеличивается более чем на 50 тыс. человек [1, 2], что определяет актуальность клинико-морфологических исследований данной проблемы в онкологии. В последние годы все большее число исследователей доказывают эффективность метода иммуногистохимии при обнаружении единичных клеток или кластеров клеток в лимфатических узлах или костном мозге при различных злокачественных опухолях [3, 4]. В связи с этим выдвинута следующая гипотеза [5]: иммуногистохимическое окрашивание с использованием цитокератина-20 увеличит возможность обнаружения микрометастазов в печени при колоректальном раке (КРР). Это утверждение имеет важное клиническое значение, поскольку данные литературы свидетельствуют о высокой частоте повторных метастазов КРР в печень после резекции в оставшейся паренхиме [6, 7]. Следовательно, достоверное обнаружение микрометастазов в печени можно будет расценить как существенный прогностический фактор в прогрессировании опухоли.

Цель исследования: оценка возможности иммуногистохимического обнаружения микрометастазов КРР в печени с помощью цитокератина-20 и определение их прогностического значения.

Материал и методы. Основную группу наблюдений составили 36 пациентов, которым проводилось комбинированное лечение КРР, включавшее, наряду с оперативным лечением первичной опухоли, резекцию печени в связи с наличием метастазов КРР и адьювантную химиотерапию. Резекция печени включала удаление всех макроскопически определяемых метастатических узлов. В качестве группы сравнения были отобраны 18 секционных случаев пациентов, прооперированных в ГУЗ СОКОД по поводу КРР без выполнения резекции печени, умерших в раннем послеоперационном периоде, для получения сведений о наличии клинически не манифестированных и скрытых при рутинной окраске печеночных микрометастазов. В данных наблюдениях смерть наступила от различных причин: разлитого фибринозно-гнойного перитонита (7 наблюдений), тромбоэмболии легочной артерии (6 наблюдений), острой коронарной недостаточности (3 наблюдения), а также по 1 наблюдению от острой постгеморрагической анемии и полиорганной недостаточности.

Из резецированной ткани печени от края самого большого метастаза делали серийные срезы че-

рез 1–2 см и толщиной 1 см, в среднем в каждом наблюдении получено 5–7 фрагментов. В группе сравнения исследованию подвергали случайные выборки фрагментов из макроскопически неизменной ткани печени, из обеих долей вырезали также по 5–7 блоков толщиной 1–2 см. Выполняли рутинную гистологическую обработку фрагментов печени с окраской гематоксилином и эозином, а также иммуногистохимическое исследование ткани с антителом цитокератин-20. Серийные парафиновые срезы толщиной 4 микрона депарафинировали, затем проводили демаскировку антигенов на водяной бане, блокировку эндогенной пероксидазы путем инкубации дегидратированных срезов 15 минут в 3%-ном растворе перекиси водорода и, наконец, инкубацию с моноклональным антителом цитокератин-20 и хромоген-субстратом (DAB). Все срезы были контрастно докрашены гематоксилином.

Для определения корреляции между цитокератин-20-позитивными микрометастазами и клинико-патологоанатомическими параметрами использовался метод распределения Фишера для малых величин с применением пакета программ SAS 8.1, SPSS 6.2, Statistica 6.1. В качестве переменных для корреляционного анализа были включены 9 клинико-патологоанатомических параметров: пол, возраст, локализация первичной опухоли, модифицированная стадия Dukes первичной опухоли, гистологические градации первичной опухоли, гистологический тип печеночного метастаза (G1 против G2-3), время обнаружения печеночных макрометастазов, размер, число и распределение макроскопических печеночных метастазов.

Результаты. Основную группу наблюдений составили 16 женщин и 20 мужчин в среднем возрасте 56 лет (диапазон 47–70 лет) на момент выполнения резекции печени. Первичная опухоль локализовалась в толстой кишке у 14 пациентов и прямой кишке у 22 пациентов. Используя стадирование по Dukes, удалось определить следующие стадии: стадию В (I–II) у 12 пациентов, стадию С (III) у 13 пациентов и стадию D (IV) у 11 пациентов. Первичная опухоль была высоко дифференцированной темноклеточной аденокарциномой у 24 пациентов и умеренно дифференцированной темноклеточной аденокарциномой у 12 пациентов. На момент удаления первичной опухоли лишь у 11 пациентов уже были синхронные метастазы в печени, у 25 пациентов были метастазы, реализовавшиеся в сроки от 6 месяцев до 2,8 года (18 мес.).

При иммуногистохимическом исследовании имевшихся макрометастазов в основной группе наблюдений у 29 пациентов из 36 (80,5%) метастатические узлы в печени оказались положительными на цитокер-

Ответственный автор — Федорина Татьяна Александровна
Адрес: 443096, г. Самара, ул. Клиническая, 28, кв. 47.
Тел.: 8-846-332-56-94
E-mail: fedorina_ta@list.ru

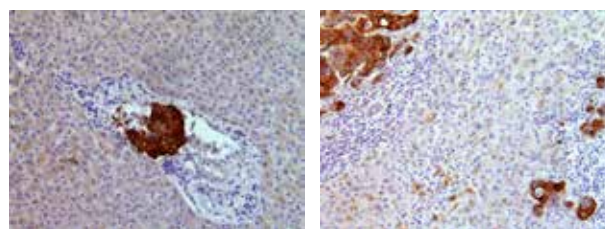
ратин-20, в связи с чем дальнейшее сравнительное исследование проведено в основной группе у данных 29 пациентов. Распределение пациентов в основной группе и группе сравнения по полу, возрасту, а также по основным клинико-патологоанатомическим характеристикам первичной опухоли представлено в таблице.

Общая характеристика пациентов и первичной опухоли в группах наблюдений

Клинические и патологоанатомические признаки	Количество пациентов основной группы (n = 29)	Количество пациентов группы сравнения (n = 18)
Пол:		
мужской	18	12
женский	11	6
Возраст оперированных пациентов:		
≤60	11	5
>60	17	13
Местоположение первичной опухоли		
толстая кишка	10	5
прямая кишка	19	13
Модифицированная стадия Dukes:		
A or B (I–II)	11	10
C (III)	9	4
D (IV)	9	4
Гистопатологическая градация первичной опухоли:		
хорошо дифференцируемая	19	9
умеренно дифференцируемая	10	9
Время обнаружения печеночных метастазов:		
синхронный	12	1
метахронный	17	-
Размер наибольшего печеночного метастаза, см:		
<3	14	1
>3	15	-
Число печеночных метастазов:		
1	15	1
>2	14	-
Распределение печеночных метастазов:		
билобарное	5	-1
монолобарное	24	

Из таблицы следует, что обе группы были однородны по большинству параметров с некоторым преобладанием среди пациентов с КРР мужчин в возрасте старше 60 лет, локализацией первичной опухоли чаще в прямой кишке. В группе сравнения из четырех пациентов со стадией КРР D (IV) на момент удаления первичной опухоли были обнаружены в двух случаях метастазы в легкие, в одном случае метастаз в ректовагинальную перегородку и лишь в одном наблюдении одиночный метастаз в печень размерами меньше 3 см, который оказался положительным на цитокератин-20.

Проведенное иммуногистохимическое исследование показало, что во всех гистологических препаратах нормальные гепатоциты и клетки эпителия желчных протоков оказались негативными по отношению к цитокератину-20, что убедило нас в целесообразности использования данного маркера для определения метастатических клеток КРР. Из 29 пациентов с метастатическими опухолями, положительными на цитокератин-20, микрометастазы в печени были найдены в 22 наблюдениях (75,9%). Высокая специфичность метода иммуногистохимического обнаружения микрометастазов КРР в печени позволила нам легко различать печеночные микрометастазы от нормальной ткани печени. Они определялись как окрашенные коричневым цветом дискретные микроскопические кластеры злокачественных клеток (от единичных раковых клеток до скоплений клеток) в пределах печеночной паренхимы (6 наблюдений) или портальных трактов, окружающих доминирующий макроскопический метастаз (5 наблюдений). У 11 пациентов были обнаружены множественные микрометастазы, локализовавшиеся как в паренхиме печени, так и в пределах портальных трактов (рисунок).



А

Б

Микрометастазы в печени у пациентов с колоректальным раком: А — микрометастаз в пределах портального тракта; Б — множественные микрометастазы в паренхиме печени на расстоянии от доминирующего макрометастаза. Иммуногистохимическое окрашивание на цитокератин-20 (x 200)

В одном наблюдении из группы сравнения с макрометастазом в печени позитивные на цитокератин-20 раковые клетки были обнаружены в окружающей паренхиме печени. В трех наблюдениях с макрометастазами в легких и ректовагинальной перегородке, а также во всех 14 наблюдениях без макрометастазов в ткани печени микрометастазы отсутствовали, изменения в печени были представлены белковой и жировой дистрофией гепатоцитов, застойным венозным полнокровием.

Обсуждение. Результаты исследования показывают, что предрасполагающим фактором к микрометастазированию является наличие макрометастаза в печени, на что обращалось внимание и в ряде клинических исследований [8]. Выполненный нами корреляционный анализ показал, что наличие микрометастазов не имеет достоверной зависимости ни с одним из определяемых параметров первичной опухоли, за исключением прямой сильной связи с большим числом макрометастазов в печени. На множественность микрометастазирования в печени при наличии клинически определяемых крупных метастазов указывают работы и других исследователей [9, 10]. Это означает, что у пациентов с метастазами в печени высока вероятность множественного микрометастазирования, а следовательно, возникает более высокая вероятность внутрипеченочной прогрессии по сравнению с пациентами без микрометастазов. Исходя из этого, можно

предположить, что микрометастаз предсказывает повышенный риск внутрипеченочной прогрессии и худший отдаленный прогноз для пациентов с КРР.

Выявление микрометастазов в печени важно также с практической точки зрения оперирующих хирургов, на что они обращают внимание в ряде работ [11, 12], поскольку процесс комбинированного лечения КРР все чаще включает резекции метастазов печени. Наблюдение после удаления метастазов КРР из печени, по нашим данным, показало внутрипеченочные метастазы у 16 из 36 пациентов (44,4%) и внепеченочные метастазы у 20 пациентов (55,6%). Следовательно, важно еще в ходе операции определять возможность возникновения внутрипеченочных микрометастазов у данной категории пациентов.

Заключение. Эффективное обнаружение микрометастазов у больных с метастазами КРР в печень возможно при использовании иммуногистохимических маркеров, в частности цитокератина-20. Наличие микрометастазов в печени при КРР является важным прогностическим фактором повышенного риска внутрипеченочной прогрессии после резекции печени, ставшей методом выбора для лечения пациентов с операбельными метастазами КРР.

Конфликт интересов. Коммерческой заинтересованности отдельных физических или юридических лиц в результатах работы нет. Описание объектов патентного или другого вида прав (кроме авторского) отсутствует.

Библиографический список

1. Клинические рекомендации ESMO по диагностике, адъювантной терапии и наблюдению при раке ободочной кишки. М., 2002. С. 17–18.
2. Статистика злокачественных новообразований в России и СНГ в 2007 г. / под ред. М.И. Давыдова, Е.М. Аксель. М., 2007. С. 18–19.
3. Biological behaviour and clinical implications of micrometastases / M.R. Kell, D.C. Winter [et al.] // Br. J. Surg. 2000. Vol. 87. P. 1629–1639.
4. Little V.R., Warren R.S., Moore D., Pallavicini M.G. Molecular cytogenetic analysis of cytokeratin 20-labeled cells in primary tumors and bone marrow aspirates from colorectal carcinoma patients // Cancer. 1997. Vol. 79. P. 1664–1670.
5. Moll R., Lowe A., Laufer J., Franke W.W. Cytokeratin 20 in human carcinomas: a new histodiagnostic marker detected by monoclonal antibodies // Am. J. Pathol. 1992. Vol. 140. P. 427–447.
6. Effect of subcentimeter nonpositive resection margin on hepatic recurrence in patients undergoing hepatectomy for colorectal liver metastases: evidences from 663 liver resections / J. Figueras, F. Burdio, E. Ramos [et al.] // Ann. Oncol. 2007. Vol. 18. P. 1190–1195.
7. The impact of margins on outcome after hepatic resection for colorectal metastasis / C. Are, M. Gonen, K. Zazzali [et al.] // Ann. Surg. 2007. Vol. 246. P. 295–300.
8. Hepatic resection for colorectal metastases: analysis of prognostic factors / S. Ambiru, M. Miyazaki, T. Isono [et al.] // Dis. Colon. Rectum. 1999. Vol. 42. P. 632–639.

9. Shimonishi T., Miyazaki K., Nakanuma Y. Cytokeratin profile relates to histological subtypes and intrahepatic location of intrahepatic cholangiocarcinoma and primary sites of metastatic adenocarcinoma of liver // Histopathology. 2000. Vol. 37. P. 55–63.

10. Size of surgical margin does not influence recurrence rates after curative liver resection for colorectal cancer liver metastases / M. Bodingbauer, D. Tamandl, K. Schmid [et al.] // Br. J. Surg. 2007. Vol. 94. P. 1133–1138.

11. The significance and clinical factors associated with a subcentimeter resection of colorectal liver metastases / C. J. Wray, A. M. Lowy, J. B. Mathews [et al.] // Ann. Surg. Oncol. 2005. Vol. 12. P. 1–7.

12. Resection margin in patients undergoing hepatectomy for colorectal liver metastasis: a critical appraisal of the 1 cm rule / Z. Z. Hamady, I. S. Cameron, J. Wyatt [et al.] // Eur. J. Surg. Oncol. 2006. Vol. 32. P. 557–563.

Translit

1. Klinicheskie rekomendacii ESMO po diagnostike, ad'juvantnoj terapii i nabljudeniju pri rake obodochnoj kishki. M., 2002. S. 17–18.

2. Statistika zlokachestvennyh novoobrazovanij v Rossii i SNG v 2007 g. / pod red. M. I. Davydova, E. M. Aksel». M., 2007. S. 18–19.

3. Biological behaviour and clinical implications of micrometastases / M.R. Kell, D.C. Winter [et al.] // Br. J. Surg. 2000. Vol. 87. P. 1629–1639.

4. Little V.R., Warren R.S., Moore D., Pallavicini M.G. Molecular cytogenetic analysis of cytokeratin 20-labeled cells in primary tumors and bone marrow aspirates from colorectal carcinoma patients // Cancer. 1997. Vol. 79. P. 1664–1670.

5. Moll R., Lowe A., Laufer J., Franke W.W. Cytokeratin 20 in human carcinomas: a new histodiagnostic marker detected by monoclonal antibodies // Am. J. Pathol. 1992. Vol. 140. P. 427–447.

6. Effect of subcentimeter nonpositive resection margin on hepatic recurrence in patients undergoing hepatectomy for colorectal liver metastases: evidences from 663 liver resections / J. Figueras, F. Burdio, E. Ramos [et al.] // Ann. Oncol. 2007. Vol. 18. P. 1190–1195.

7. The impact of margins on outcome after hepatic resection for colorectal metastasis / C. Are, M. Gonen, K. Zazzali [et al.] // Ann. Surg. 2007. Vol. 246. P. 295–300.

8. Hepatic resection for colorectal metastases: analysis of prognostic factors / S. Ambiru, M. Miyazaki, T. Isono [et al.] // Dis. Colon. Rectum. 1999. Vol. 42. P. 632–639.

9. Shimonishi T., Miyazaki K., Nakanuma Y. Cytokeratin profile relates to histological subtypes and intrahepatic location of intrahepatic cholangiocarcinoma and primary sites of metastatic adenocarcinoma of liver // Histopathology. 2000. Vol. 37. P. 55–63.

10. Size of surgical margin does not influence recurrence rates after curative liver resection for colorectal cancer liver metastases / M. Bodingbauer, D. Tamandl, K. Schmid [et al.] // Br. J. Surg. 2007. Vol. 94. P. 1133–1138.

11. The significance and clinical factors associated with a subcentimeter resection of colorectal liver metastases / C. J. Wray, A. M. Lowy, J. B. Mathews [et al.] // Ann. Surg. Oncol. 2005. Vol. 12. P. 1–7.

12. Resection margin in patients undergoing hepatectomy for colorectal liver metastasis: a critical appraisal of the 1 cm rule / Z. Z. Hamady, I. S. Cameron, J. Wyatt [et al.] // Eur. J. Surg. Oncol. 2006. Vol. 32. P. 557–563.

УДК 611.134.9–053.8]:539.3 (045)

Оригинальная статья

ВАРИАНТЫ ПЕРЕДНЕЙ МОЗГОВОЙ АРТЕРИИ В СВЕТЕ ИНДИВИДУАЛЬНО-ТИПОЛОГИЧЕСКОЙ И СОЧЕТАННОЙ ИЗМЕНЧИВОСТИ ЕЕ МОРФОЛОГИЧЕСКИХ И БИОМЕХАНИЧЕСКИХ ХАРАКТЕРИСТИК

О.А. Фомкина — ГБОУ ВПО Саратовский ГМУ им. В.И. Разумовского Минздрава России, ассистент кафедры анатомии человека, кандидат медицинских наук; **В.Н. Николенко** — ГБОУ ВПО Первый МГМУ им. И.М. Сеченова Минздрава России, проректор по научной и инновационной деятельности, профессор кафедры анатомии человека, директор НИИ молекулярной медицины, профессор, доктор медицинских наук.