

10. Laredo J.D. Vertebral hemangiomas: radiologic evaluation // Radiology. 1986. Vol.161. P. 183-189.
11. Hoefnagel D., Wegner W. Vertebral hemangioma with spinal cord compression // Am. J. Dis. Child. 1961. Vol.102. P. 126.
12. Богомолец О.В. Этиопатогенез судинних мальформаций спадкова схильність // Український медичний часопис. 2004. № 2. С. 40.
13. Гармиш А.Р. Пункционная вертебропластика в лечении гемангиом позвоночника: Автореф. дис. ... канд. мед. наук: Киев, 2005. 23 с.
14. Слынько Е.И. Хирургическое лечение сосудистых опухолей позвоночника и спинного мозга // Український нейрохірургічний журнал. 2000. №1(9). С. 55-64.
15. Шанько Ю.Г., Смянович В.А. Современные принципы диагностики и лечения церебральных артериовенозных мальформаций // ARS MEDICA. 2009. №3(13). С.16-29.
16. Simard J.M., Bengochea F.G. Cavernous angioma: a review of 126 collected and 12 new clinical cases // Neurosurgery. 1986. V.18. P. 162-172.
17. Mathis J.M., Deramond H., Belkoff S.M. Percutaneous Vertebroplasty and Kyphoplasty // Springer Science+Business Media, Inc., 2006. 309 p.
18. Nguyen J.P., Djindjian M., Pavlovich J.M. Hemangiomes vertebraux avec signes neurologiques. Les resultants therapeutiques. Enquete de la S.N.F. // Neurochirurgie. 1989. V.35. P. 299-303.
19. Педаченко Е.Г., Куцаев С.В. Пункционная вертебропластика. Киев: А.Л.Д., 2005. 517 с.
20. Asumi T.O., Williamson B., Hughes D.G. Symptomatic spinal hemangiomas in association with cutaneous hemangiomas. A case report // Spine. 1996. №21. P. 1082-1084.
21. Gray F., Cherardi R., Benhaïem-Sigaux N. Vertebral hemangioma. Definition, limitation anatomopathologic aspects // Neurochirurgie. 1989. V.35. P. 26.
22. Nelson D.A. Spinal cord compression due to vertebral angiomas during pregnancy // Arch. Neurol. 1992. V.38. P. 210-215.
23. Y. Obana, K. Tanji, I. Feruta et al. A case of malignant transformation of thoracic vertebral hemangioma following repetitive irradiation end extraction // Pathol. Int. 1996. Vol. 26. P. 71-78.
24. Laredo J.D., Assouline E., Gelbert F. Vertebral hemangiomas: fat content as a sign of aggressiveness // Radiology. 1990. №177 (2). P. 467-472.
25. Deramond H. Percutaneous vertebroplasty with polymethylmethacrylate. Technique, indications, and results // Radiol Clin North Am. 1998. №36 (3). P. 533-546.
26. Djindjian M., Nguyen J.P. La strategie therapeutique dans les hemangiomes vertebraux neurologiques // Neurochirurgie. 1989. V.35. P. 304.
27. Niemeyer T., McLellan J., Webb J. Brown Sequard syndrome after management of vertebral hemangioma by introlesional alcohol a case report // Spine. 1999. Vol. 24. P. 1845-1847.
28. Ghormley R.K., Adson A.W. Hemangioma of vertebrae // J. Bone Joint Surg. Am. 1941. №23. P. 887-895.
29. Rades D., Bajrovic A., Alberti W., Rudat V. Is there a dose-effect relationship for the treatment of symptomatic vertebral hemangioma? // Int. J. Radiat Oncol. Biol. Phys. 2003. №55 (1). P. 178-181.
30. Bailey P., Bucy P.C. Cavernose hemangioma of vertebrae // J. Am. Med. Assoc. 1929. Vol.92. P. 1748-1751.
31. Pavlovitch J.M., Nquyen J.P., Djindjian M. Le Bourgeois // Neurochirurgie. 1989. V.35. P. 296-298.
32. Куцаев С.В., Педаченко Е.Г., Потапов А.А., Красиленко Е.П. Пункционная вертебропластика при агрессивной гемангиоме в шейном отделе позвоночника (клинический случай) // Вісник СумДУ. Серія Медицина. 2008. №2. Т.2. С. 78-83.
33. Ryoppy S. Resection of a thoracic vertebra for hemangioma – operation under deep hypothermia and circulatory arrest // J. Bone Joint Surg. Am. 1990. №72. P. 1245-1249.
34. Kinoshita A., Kataoka K., Taneda M. Multilevel vertebral body replacement with a titanium mesh spacer for aneurysmal bone cyst: technical note // Minim. Invasive Neurosurg. 1999. V.42. № 3. P. 156-158.
35. Kubo Y., Nishiura I., Koyama Kubo T. Repeated transient paraparesis due to solitary spinal epidural arteriovenous malformation – a case report // No Shinkei Geka. 1984. № 12. P. 857-862.
36. Lepoivre J., Montaut J., Picard L. Embolisation prealable a l'exeresis d'un hemangiome du rachis dorsal // Neurochirurgie. 1973. V.19. P.173-181.
37. Smith T.P., Koci T., Mehlinger C.M. Mehringer Transarterial embolization of vertebral hemangioma // J. Vasc. Interv. Radiol. 1993. №4. P. 681-685.
38. Picard L., Bracard S., Roland J. et al. Embolisation des hemangiomes vertebraux. Technique-indications-resultats // Neurochirurgie. 1989. № 35(5). P. 289-293.
39. Heiss J.D., Doppman J.L., Oldfield E.H. Brief report: relief of spinal cord compression from vertebral hemangioma by intralosomal injection of absolute alcohol // N. Engl. Med. 1994. Vol. 331. P. 508-511.
40. Groen R., Ponseen H. The spontaneous spinal epidural hematoma: a study of the etiology // J. Neurol. Sci. 1990. № 98. P. 121-138.
41. Weill A. Spinal metastases: indications for and results of percutaneous injection of acrylic surgical cement // Radiology. 1996. № 199 (1). P. 241-247.
42. Jefferiss C.D., Lee A.J., Ling R.S. Thermal aspects of selfcuring polymethylmethacrylate // J. Bone Joint Surg. Br. 1975. Vol. 57. P. 511-518.
43. Dahl O.E., Garvik L.J., Lyberg T. Toxic effects of methylmethacrylate monomer on leukocytes and endothelial cells in vitro // Acta Orthop. Scand. 1994. Vol. 65. P. 147-153.
44. Дуров О.В., Шевелев И.Н., Тиссен Т.П. Вертебропластика при лечении опухолей позвоночника // Хирургия позвоночника. 2004. №4. С. 68-73.
45. Acosta Jr. F.L., Dowd F.C., Chin C. et al. Current treatment strategies and outcomes in the management of symptomatic vertebral hemangiomas // Neurosurgery. 2006. № 58. P. 287-295.
46. Hadjipavlou A., Tosounidis T., Gaitanis I. et al. Balloon kyphoplasty as a single or as an adjunct procedure for the management of symptomatic vertebral haemangiomas // J. Bone Joint Surg. Br. 2007. № 89. P. 495-502.
47. Zapalowicz K., Skora P., Myslinski R. et al. Balloon kyphoplasty for painful C-7 vertebral hemangioma // J. Neurosurg Spine. 2008. № 8. P. 458-461.

УДК616,711,1-089

Краткое сообщение

ОПЫТ ХИРУРГИЧЕСКОГО ЛЕЧЕНИЯ НЕСТАБИЛЬНЫХ ПЕРЕЛОМОВ С_{II} ПОЗВОНКА

В.В. Островский – ФГУ СарНИИТО Росмедтехнологий, старший научный сотрудник отдела новых технологий в вертебрологии и нейрохирургии, заведующий отделением нейрохирургии кандидат медицинских наук; **В.Г. Нинель** – ФГУ СарНИИТО Росмедтехнологий, ведущий научный сотрудник отдела новых технологий в вертебрологии и нейрохирургии, доктор медицинских наук; **А.Е. Шульга** – ФГУ СарНИИТО Росмедтехнологий, научный сотрудник отдела новых технологий в вертебрологии и нейрохирургии, кандидат медицинских наук; **А.А. Смолькин** – ФГУ СарНИИТО Росмедтехнологий, врач-нейрохирург; **Е.А. Анисимова** – ГОУ ВПО Саратовский ГМУ им. В.И. Разумовского Росздрава, доцент кафедры анатомии человека, доцент, доктор медицинских наук.

EXPERIENCE OF SURGICAL TREATMENT OF UNSTABLE C_{II} VERTEBRAL FRACTURES

V.V. Ostrovskiy – Saratov Scientific Research Institute of Traumatology and Orthopedics, Head of Department of Neurosurgery, Candidate of Medical Science; **V.G. Ninel** – Saratov Scientific Research Institute of Traumatology and Orthopedics, Department of New Technologies in Vertebrology and Neurosurgery, Chief Research Assistant, Doctor of Medical Science; **A.E. Shulga** – Saratov Scientific Research Institute of Traumatology and Orthopedics, Department of New Technologies in Vertebrology and Neurosurgery, Research Assistant, Candidate of Medical Science; **A.A. Smolkin** – Saratov Scientific Research Institute of

Traumatology and Orthopedics, neurosurgeon; **E.A. Anisimova** – Saratov State Medical University n.a. V.I. Razumovsky, Department of Human Anatomy, Assistant Professor, Doctor of Medical Science.

Дата поступления – 25.03.10 г.

Дата принятия в печать – 15.06.2010 г.

В.В. Островский, В.Г. Нинель, А.Е. Шульга, А.А. Смолькин, Е.А. Анисимова. Опыт хирургического лечения нестабильных переломов C_{II} позвонка. Саратовский научно-медицинский журнал, 2010, том 6, № 2, с. 432-435.

Переломы дуги C_{II} позвонка разделяют на группы не по анатомической локализации, а по степени нестабильности, возникшей в результате травмы. Наибольшее распространение получила классификация Effendi et al. Она основана на тех же критериях стабильности, но более проста, понятна и дает план лечения. Все переломы по этой классификации разделяются на три типа: первый – стабильные переломы, при которых даже на функциональных снимках не возникает грубой деформации на уровне C_{II-III} сегмента; второй – повреждения со значительной угловой (больше 11°) или сдвиговой (больше 3,5 мм) деформациями, что косвенно указывает на повреждение мягкотканых структур, прежде всего дискоосвязочного комплекса. Заслуга авторов данной классификации еще и в том, что они первыми выделили переломо-вывих дужки C_{II}, отнеся данное повреждение к третьему типу. Операцией выбора при нестабильных переломах C_{II} позвонка является вентральный спондилодез C_{II-III}, выполняемый из подчелюстного доступа после предварительного закрытого устранения деформации верхнешейного отдела позвоночника. Дифференцированный подход к выбору имплантатов с учетом морфометрических данных позволяет получить адекватную декомпрессию нервно-сосудистых структур и надежную стабилизацию поврежденного сегмента.

Ключевые слова: шейные позвонки, нестабильный перелом C_{II} позвонка, вентральный спондилодез, морфометрия.

V.V. Ostrovskiy, V.G. Ninel, A.E. Shulga, A.A. Smoljkin, E.A. Anisimova. Experience of surgical treatment of unstable CII vertebral fractures. Saratov Journal of Medical Scientific Research, 2010, vol. 6, № 2, p. 432-435.

C_{II} arch fractures are divided into groups according not to anatomical localization, but to the instability degree resulted from the trauma. Effendi et al classification became greatly widespread. It is based on the same stability criteria, but it is simpler, intelligible and gives the plan of treatment. All the fractures according to this classification are divided into three types: the first one consists in stable fractures in which even in functional images there is no any rough deformation at the level of C_{II-III} segment; the second one consists in damages with significant angular (more than 11°) or shift (more than 3,5 mm) deformations, that indirectly indicates damage of soft tissue structures, and first of all diskoligamentous complex. The services of the authors of the present classification are also that they were the first who had defined fracture-dislocation of C_{II} arch, attributed it to the third type. Choice of surgical procedure in unstable C_{II-III} vertebral fractures is ventral spondylosyndesis of C_{II-III}, carried out by submaxillary approach after the preliminary closed elimination of deformation of upper cervical part of spine. The differentiated approach to the implant choice with an allowance for morphometric data allows to receive adequate decompression of nervous – vascular structures and reliable stabilization of the damaged segment.

Key words: cervical vertebrae, unstable C_{II} vertebral fracture, ventral spondylosyndesis, morphometry.

Первые сообщения о переломах корня дуги аксиса со смещением и деформацией позвоночника на этом уровне относятся к 1866 году. Данный вид перелома был изучен на препаратах позвонков, взятых у повешенных. Нередко такой перелом дужки C_{II} позвонка сопровождается фатальным разрывом спинного мозга [1]. При данном виде повреждения, так называемом «переломе палача», имеет место экстензионно-дистракционный механизм травмы, когда разгибание сочетается с внезапной сильной дистракцией [2].

В настоящее время перелом дуги аксиса чаще наблюдается во время автоаварий и при падениях на разогнутую голову. Характер такого повреждения C_{II} позвонка мало чем отличается от травмы его у повешенных. Однако у пострадавших в ДТП перелом дуги аксиса возникает под действием гипертензионно-компрессионного механизма, при котором имеется резкое разгибание и одновременно мощная компрессия [3]. К сожалению, несмотря на то что на рентгенограммах определяются различные варианты перелома дуги C_{II} позвонка, в публикациях до сих пор используется термин «перелом палача».

Попытки унифицировать переломы корня дуги аксиса предпринимались давно различными исследователями. Первоначально классификации указанных переломов основывались на вариантах смещения тела и дуги C_{II} позвонка, но затем их стали разделять по степени нестабильности позвоночно-двигательного сегмента, возникшей в результате травмы [4]. Наибольшее распространение получила классификация В. Effendi et al. [5]. Она основана на тех же критериях стабильности, но более проста, понятна, а самое глав-

ное, позволяет наиболее правильно планировать лечебные мероприятия. Переломы дуги C_{II} позвонка по этой классификации делятся на стабильные переломы, при которых даже на функциональных снимках не возникает грубой деформации на уровне C_{II} позвоночно-двигательного сегмента. Если эти повреждения сопровождаются значительным угловым (больше 11°) или сдвиговым смещением (больше 3,5 мм), что связано с повреждением мягкотканых структур, прежде всего диска и капсульно-связочного комплекса на этом уровне, то данные повреждения считаются нестабильными. Заслуга вышеуказанных авторов состоит также и в том, что они первыми выделили ещё один тип нестабильного перелома – переломо-вывих дужки C_{II} позвонка, при котором имеется дислокация суставного отростка C_{II} относительно дугоотростчатого сустава C_{III} позвонка. В этих случаях повреждаются не только передние, но и задние связочные структуры, при этом нередко наблюдается сцепившийся вывих сломанной дужки C_{II}, что существенно меняет тактику лечения.

В дальнейшем предыдущая классификация подвергалась изменениям и дополнениям, которые основывались на получении новых патоморфологических и рентгенологических исследований [6]. Несмотря на разные подходы к построению классификационных схем переломов корня дуги C_{II} позвонка, в них сохранялся принцип деления этих переломов на стабильные и нестабильные.

Как правило, консервативное лечение применяется при стабильных неосложненных переломах корня дуги аксиса, подтвержденными функциональными исследованиями.

Раньше применяли иммобилизацию шейного отдела позвоночника торако-краниальной гипсовой повязкой в течение 3 месяцев. В настоящее время лечение таких переломов осуществляется с помощью классических и модифицированных гало-аппаратов [7].

Ответственный автор – Анисимова Елена Анатольевна
доцент кафедры анатомии человека
Адрес: 410012, г.Саратов, Б.Казачья, 112
Тел.: 8(8452)669765 раб.
E-mail: eaan@mail.ru

Сагиттальный диаметр тел II и III шейных позвонков

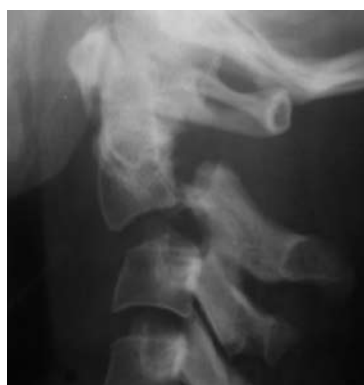№ позвонка	Пол	Возрастные группы	$X \pm m$, мм	Min-max, мм	σ	CV%
C _{II}	Муж	I	13,8±0,3	13,0-16,0	1,0	7,2
		II	15,0±0,2	14,0-16,0	0,7	4,7
	Жен	I	11,3±0,3	10,0-12,5	0,9	8,0
		II	12,5±0,3	11,5-13,5	0,8	6,7
C _{III}	Муж	I	15,6±0,2	14,0-16,5	0,8	5,1
		II	16,0±0,4	16,0-19,0	1,1	6,9
	Жен	I	12,3±0,2	11,5-13,0	0,5	4,1
		II	13,5±0,2	14,0-15,0	0,4	2,8

Показания к операции возникают при не устраненной деформации, нестабильности повреждения, наличии неврологической симптоматики либо её появление при переломах корня дуги аксиса. В своё время было предложено оперативное вмешательство - ламинэктомия из заднего доступа с фиксацией винтами и пластиной сломанной дуги C_{II} позвонка [8]. Однако с появлением новых технологий и конструкций для переднего межтелового спондилодеза операцией выбора при нестабильных переломах C_{II} позвонка достаточно широко стал использоваться вентральный корпородез на уровне C_{II-III} позвонков [9].

Клинический пример: больная Д., 28 лет, во время автоаварии ударила головой о панель, почувствовала острую боль в шее, слабость в конечностях. В экстренном порядке доставлена в СарНИИ-

ТО. При клинико-рентгенологическом исследовании выявлена закрытая осложненная травма шейного отдела позвоночника с отрывным переломом дуги C_{II} позвонка и подвывихом его кпереди (рис. 1 а). При неврологическом осмотре выявлены тетрапарез (3 балла), задержка мочеиспускания и дефекации. На КТ-исследовании обнаружена деформация позвоночного канала на уровне C_{II} (рис. 1 б).

В экстренном порядке произведено закрытое вправление вывиха C_{II} позвонка по Рише-Гюттеру при помощи наложенной за теменные бугры скобы. Затем больной выполнены дискэктомия C_{II-III}, передняя декомпрессия спинного мозга, вентральный спондилодез имплантом «Солис» фирмы Страйкер с дополнительной фиксацией C_{II}, C_{III} позвонков цервикальной пластиной «Атлантис» фирмы Медтроник (рис. 2 а,

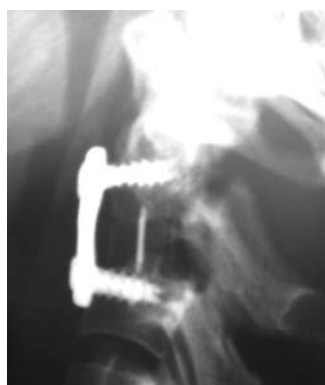

а

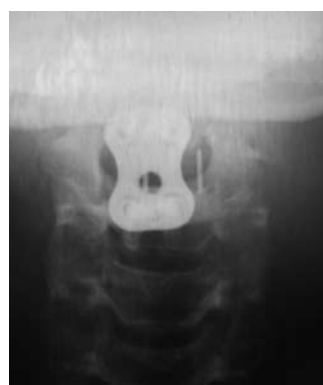

б

Рис. 1. Боковая рентгенограмма (а), КТ-исследование (4-D реконструкция) (б) шейного отдела позвоночника больной Д. до оперативного лечения



а



б

Рис. 2. Боковая (а) и прямая (б) рентгенограммы больной Д. после выполнения вентрального спондилодеза




Рис. 3. Боковая рентгенограмма (а), КТ-исследование (4-D реконструкция) (б) шейного отдела позвоночника больной Д. через 1 год после оперативного лечения

б). В процессе предоперационного планирования учитывались данные морфометрического исследования шейных позвонков, проведенные на 530 мацерированных позвонках от 106 скелетов взрослых людей из коллекции фундаментального музея кафедры анатомии человека ГОУ ВПО Саратовский ГМУ им. В.И. Разумовского Росздрава, на основании которых выделены две возрастно-половые группы I (муж, жен) – 20-40 лет; II (муж, жен) – 41-60 лет.

Для подбора размеров винтов учитывался сагиттальный диаметр тел C_{II} , C_{III} позвонков (см. табл.), средние значения которых в I женской группе составляют $11,3 \pm 0,3$ мм и $12,3 \pm 0,2$ мм соответственно, поэтому длина применяемых винтов составила 11,0 мм. В ближайшем послеоперационном периоде отмечен регресс неврологической симптоматики.

Через 10 дней больная активизирована в жестком шейном воротнике в качестве внешней иммобилизации, которая снята через 3 месяца. При контрольном осмотре через год жалоб не предъявляет, движения в шейном отделе позвоночника в полном объеме, неврологических выпадений нет; социальный статус – домохозяйка. На контрольных рентгенограммах шейного отдела позвоночника и КТ-исследовании (рис. 3 а, б) вторичной деформации не выявлено, отмечается формирование костного блока в сегменте C_{II-III} и сращение дуг C_{II} позвонка в анатомически правильном положении.

Таким образом, при нестабильных осложненных переломах C_{II} позвонка оправдана активная хирургическая тактика. Операцией выбора является вентральный C_{II-III} спондилодез после предварительного закрытого устранения деформации верхнешейного отдела позвоночника. Дифференцированный подход к выбору имплантатов с учетом морфометрических

данных позволяет получить адекватную декомпрессию нервно-сосудистых структур и надежную стабилизацию поврежденного сегмента.

Библиографический список

1. Цодыкс В.М., Моисеенко В.А. Диагностика и лечение травматических смещений верхнешейного отдела позвоночника // Вестн. травматол. и ортопед. 1996. № 1. С. 66-70.
2. Francis W.R., Fielding J.W., Hawkins R.J. et al. Traumatic spondylolisthesis of the axis // J. Bone Joint Surg. Br. 1981. Vol. 63. P. 313-318.
3. Луцик А.А., Раткин И.К., Никитин М.Н. Краниовертебральные повреждения и заболевания. Новосибирск: Издатель, 1998. 557 с.
4. Mangione P., Courant C., Vital J.-M. et al. Fractures des pedicules de l'axis: a propos d'une serie homogene de 100 cas // Rachis. 1990. Vol. 5. P. 375-383.
5. Effendi B., Roy D., Cornish B. et al. Early haloimmobilization of displaced traumatic spondylolisthesis of the axis // J. Bone Joint Surg. Br. 1981. Vol. 63. P. 319-327.
6. Levine A.M., Edwards C.C. The management of traumatic spondylolisthesis of the axis // J. Bone Joint Surg. Am. 1985. Vol. 67. P. 217-226.
7. Vaccaro A.R., Madigan L., Bauerle W.B. et al. Early haloimmobilization of displaced traumatic spondylolisthesis of the axis // Spine. 2002. Vol. 27. P. 2229-22339.
8. Masashi N., Mutsumi M., Yasushi I. et al. Atlantoaxial transarticular screw fixation for a high-riding vertebral artery // Spine. 2003. Vol. 28. P. 666-670.
9. Roy-Camille R., Salient G., Mazel C. Internal fixation of the unstable cervical spine by a posterior osteosynthesis with plates and screws // The cervical spine research Society, eds. The Cervical Spine. Philadelphia, 1989. С 222-224.
10. Masashi Neo, Mutsumi Matsushita, Yasushi Iwashita et al. Atlantoaxial transarticular screw fixation for a high-riding vertebral artery // Spine. 2003. Vol. 28. P. 666-670.

УДК 611.711.(5+6)-616.001.5-089

Краткое сообщение

ВЕНТРАЛЬНЫЕ ВМЕШАТЕЛЬСТВА ПРИ ПОВРЕЖДЕНИЯХ ГРУДО-ПОЯСНИЧНОГО ОТДЕЛА ПОЗВОНОЧНИКА

В.Б. Арсениевич – ФГУ СарНИИТО Росмедтехнологий, заведующий травматолого-ортопедическим отделением, кандидат медицинских наук; **В.В. Зарецков** – ФГУ СарНИИТО Росмедтехнологий, ведущий научный сотрудник, доктор медицинских наук; **С.В. Лихачев** – ФГУ СарНИИТО Росмедтехнологий, врач-ординатор; **Л.А. Артемьев** – ФГУ СарНИИТО Росмедтехнологий, врач-ординатор; **Ю.И. Тумова** – ФГУ СарНИИТО Росмедтехнологий, врач-рентгенолог.

VENTRAL INTERVENTIONS IN THORACIC AND LUMBAR SPINE INJURIES

V.B. Arsenievich – Saratov Scientific Research Institute of Traumatology and Orthopedics, Head of Department of Traumatology and Orthopedics, Candidate of Medical Science; **V.V. Zaretskov** – Saratov Scientific Research Institute of Traumatology and Orthopedics, Chief Research Assistant, Doctor of Medical Science; **S.V. Likhachev** – Saratov Scientific Research Institute of Traumatology and Orthopedics, Attending Physician; **L.A. Artemov** – Saratov Scientific Research Institute of Traumatology and Orthopedics, Attending Physician;