

ПЕРВЫЙ ОПЫТ ПРИМЕНЕНИЯ ВЫСОКОИНТЕНСИВНОЙ ФОКУСИРОВАННОЙ УЛЬТРАЗВУКОВОЙ АБЛАЦИИ (HIFU) В ЛЕЧЕНИИ РАКА ПРОСТАТЫ

П.В. Глыбочко – ректор ГОУ ВПО Саратовский ГМУ им. В.И. Разумовского Росздрава, чл.-кор. РАМН, заведующий кафедрой урологии, доктор медицинских наук, профессор; **Р.Н. Фомкин** – ГОУ ВПО Саратовский ГМУ им. В.И. Разумовского Росздрава, НИИ фундаментальной и клинической уронефрологии, старший научный сотрудник отдела реконструктивной уронефрологии и трансплантации почки, ассистент кафедры урологии, кандидат медицинских наук; **А.Н. Понукалин** – ГОУ ВПО Саратовский ГМУ им. В.И. Разумовского Росздрава, НИИ фундаментальной и клинической уронефрологии, руководитель отдела реконструктивной уронефрологии и трансплантации почки, доцент кафедры урологии, кандидат медицинских наук; **Б.И. Блюмберг** – ГОУ ВПО Саратовский ГМУ им. В.И. Разумовского Росздрава, НИИ фундаментальной и клинической уронефрологии, старший научный сотрудник отдела реконструктивной уронефрологии и трансплантации почки, главный уролог Министерства здравоохранения Саратовской области, доцент кафедры урологии, кандидат медицинских наук; **А.В. Стативко** – Клиническая больница им. С.Р. Миротворцева ГОУ ВПО Саратовского ГМУ им. В.И. Разумовского Росздрава, заведующий урологическим отделением.

FIRST EXPERIENCE OF APPLICATION OF HIGH-INTENSITY FOCUSED ULTRASONIC ABLATION (HIFU) IN PROSTATE CANCER TREATMENT

P.V. Glybochko – Rector of Saratov State Medical University n. a. V. I. Razumovsky, RAMS Corresponding Member, Head of Department of Urology, Professor, Doctor of Medical Science; **R.N. Fomkin** – Saratov State Medical University n. a. V. I. Razumovsky, Scientific Research Institute of Fundamental and Clinical Urology, Department of Urology, Senior Research Assistant, Candidate of Medical Science; **A.N. Ponukalin** – Saratov State Medical University n. a. V. I. Razumovsky, Scientific Research Institute of Fundamental and Clinical Urology, Department of Urology, Director of Reconstructive Urology and Kidney Transplantation Department, Assistant Professor, Candidate of Medical Science; **B.I. Blumberg** – Saratov State Medical University n. a. V. I. Razumovsky, Scientific Research Institute of Fundamental and Clinical Urology, Department of Urology, Senior Research Assistant of Reconstructive Urology and Kidney Transplantation Department, Assistant Professor, Candidate of Medical Science; **A.V. Stativko** – Clinical Hospital n.a. S.R. Mirovtortzev of Saratov State Medical University n. a. V. I. Razumovsky, Head of Department of Urology.

Дата поступления – 30.09.09 г.

Дата принятия в печать – 27.10.09 г.

П.В. Глыбочко, Р.Н. Фомкин, А.Н. Понукалин и соавт. Первый опыт применения высокоинтенсивной фокусированной ультразвуковой абляции (hifu) в лечении рака простаты. Саратовский научно-медицинский журнал, 2009, том 5, № 4, с. 599–603.

Для оценки клинической эффективности проведено 40 сеансов HIFU абляции простаты. Средняя частота воздействий – 628 ± 164 импульсов; средний объем тканей, подвергнутых воздействию за 1 процедуру, – $33,8 \pm 8,3$ см³ (132%) объема простаты; среднее время операции – 150 мин (от 90 до 200 мин). Интраоперационных осложнений во время HIFU абляции не отмечено. В первые дни после сеанса HIFU происходил пик нарастания PSA, а затем в течение 1,5 – 3 месяцев – его снижение. Минимальный уровень PSA (nadir) достигался через 10–12 недель после лечения и составлял от 0,02 до – 2,8 нг/мл в зависимости от стадии заболевания. Уменьшение объема простаты происходило в среднем с 30-го дня послеоперационного периода и продолжалось в течение 6 месяцев, достигая в среднем 50% от исходного объема. Послеоперационный койко-день колебался от 10 до 16 дней и в среднем составил $12 \pm 0,8$ дней. Таким образом, применение высокоинтенсивной фокусированной ультразвуковой абляции позволяет успешно лечить различные стадии рака простаты, с минимальными побочными эффектами, дает возможность ранней оценки эффективности лечения.

Ключевые слова: HIFU, высокоинтенсивная фокусированная ультразвуковая абляция, рак простаты.

P.V. Glybochko, R.N. Fomkin, A.N. Ponukalin et al. First Experience Of Application Of High-Intensity Focused Ultrasonic Ablation (Hifu) In Prostate Cancer Treatment. Saratov Journal of Medical Scientific Research, 2009, vol. 5, № 4, p. 599–603.

The scientific article points out that 40 sessions of HIFU prostate ablation have been performed for estimation of clinical efficiency. Average frequency of influences presents 628 ± 164 impulses; average volume of tissues subjected to influence during one procedure is $33,8 \pm 16,3$ smi (132 %) of prostate volume; average operation time constitutes 150 minutes (from 90 to 200 minutes). During the operation no complications have been occurred. In the first days after the session of HIFU there was a peak of PSA increase and then during 1,5-3 months there was decrease to the lowest index. Minimal PSA level was reached in 10-12 weeks after treatment and it constituted from 0,04 till 1,1 ng/ml depending on the disease state. Reduction of prostate volume occurred in average from the 30th day of postoperative period and lasted for 6 months, reaching in average 50 % from initial volume. Postoperative period varied from 10 till 16 days and constituted in average $12 \pm 0,8$ days. Thus application of high-intensity focused ultrasonic ablation allows treating successfully various stages of prostate cancer with minimal number of side-effects and makes possible the early estimation of treatment efficiency.

Key words: HIFU, high-intensity focused ultrasonic ablation, prostate cancer.

Введение. Рак предстательной железы (РПЖ) в настоящее время является одним из широко распространенных злокачественных новообразований у

мужчин. В России в 2008 г. зарегистрировано 12735 новых случаев РПЖ, заболеваемость составила 15,7 на 100 тысяч мужского населения, смертность – 3,9% в структуре общей смертности от онкологических заболеваний. На долю локализованных форм РПЖ, когда возможно проведение радикального противоопухолевого лечения, приходится только 31,5% всех выявленных случаев болезни; у 68,5% больных диа-

Ответственный автор: **Фомкин Роман Николаевич**
410012, г. Саратов, Б. Казачья, 112.
ГОУ ВПО Саратовский ГМУ им. В.И. Разумовского Росздрава, кафедра урологии.
тел.: (8452) 569198,
E-mail: rfomkin@mail.ru

гностируются местнораспространенные и генерализованные формы опухолевого процесса [1].

Одним из основных способов лечения РПЖ на ранних стадиях (T1–T2) является радикальная простатэктомия. Однако эта операция чревата серьезными осложнениями, которые могут инвалидизировать пациента, особенно в пожилом возрасте. В настоящее время среди возможных вариантов терапии заметную роль приобретают малоинвазивные куративные методики, одной из которых является высокоинтенсивная сфокусированная ультразвуковая абляция простаты (HIFU — High Intensity Focused Ultrasound). Данный способ лечения особенно важен для больных пожилого и старческого возраста, желающих получить эффективное лечение при сохранении достойного качества жизни [2,3,4,5]. В клинике урологии Клинической больницы им. С.Р. Миротворцева СарГМУ с февраля 2009 г. для лечения пациентов, больных раком предстательной железы, применяется высокоинтенсивная сфокусированная ультразвуковая абляция простаты на аппарате "Ablatherm Integrated Imaging".

Цель исследования: оценить клиническую эффективность HIFU абляции при лечении рака простаты.

Объекты и методы исследования. Работа проведена в виде продольного проспективного и ретроспективного исследования. Объектом исследования явились 40 больных с морфологически доказанным при биопсии РПЖ, находившихся на лечении в клинике урологии Клинической больницы имени С.Р. Миротворцева СарГМУ в период с февраля 2009 г. по сентябрь 2009 г., которым проведено 40 сеансов первичного оперативного лечения методом HIFU абляции простаты.

Средний возраст пациентов составил $66,3 \pm 5,83$ года; минимальный возраст — 52 года, максимальный — 94 года. В наиболее зрелом, социально активном возрасте (до 60 лет) находилось 7 пациентов (17,5%), пожилым и старческим возрастом — 33 (82,5%). Группировка пациентов по возрасту проведена на основании периодизации, рекомендованной VII Всесоюзной научной конференцией по проблемам возрастной морфологии, физиологии и биохимии (Москва, 1965) (табл. 1).

Критерии включения пациентов в исследование. Показания.

1) РПЖ локализованных стадий T1-T2N0M0 у пациентов с невозможностью выполнения радикальной простатэктомии (тяжелый интеркуррентный фон, возраст больного и т.п.) или в случае отказа больного от «открытого» оперативного вмешательства по тем или иным причинам;

2) местно-распространенный и распространенный РПЖ в комбинации с андрогенной депривацией в виде адъювантной или неoadъювантной терапии;

3) рецидив рака предстательной железы после радикальной простатэктомии, лучевой и HIFU терапии.

Критерии исключения из исследования. Противопоказаниями являлись: утолщенная стенка прямой кишки (более 5 мм при трансректальном ультразвуковом сканировании), пациенты с рецидивом после брахитерапии, выраженный проктит после лучевой терапии, наличие ректоуретральных фистул, прорастание опухоли стенки прямой кишки, наличие инородных тел между простатой и прямой кишкой (металлические клипсы и др.), объем ампулы прямой кишки менее 50 см³, отсутствие прямой кишки, наличие при ТРУЗИ гиперэхогенных образований с акустической дорожкой в простате более 5 мм, располагающиеся в периферической зоне.

Всем больным проводилось клиническое обследование, включавшее: сбор анамнеза; исследование общих анализов крови и мочи, уровня сывороточного PSA, биохимического анализа крови; исследование простаты (пальцевое, трансректальное ультразвуковое сканирование, магнитно-резонансная томография), ультразвуковое исследование органов брюшной полости и забрюшинного пространства. Для определения распространенности опухолевого процесса и исключения отдаленного метастазирования проводили сцинтиграфию скелета и рентгенографическое исследование легких. При необходимости выполнялась КТ или МРТ брюшной полости и/или малого таза.

Для верификации диагноза выполнялась трансректальная мультифокальная биопсия простаты. Больным с местно-распространенным и генерализованным процессом проводилась адъювантная и/или неoadъювантная гормональная терапия в режиме максимальной андрогенной блокады. Объем предстательной железы до лечения составлял от 15 до 62,3 см³. Уровень PSA у больных со стадией T1-T2 составлял от 5,1 до 26,3 нг/мл, со стадией T3a-b от 11,0 до 52 нг/мл.

У всех пациентов выявлена сопутствующая патология в виде хронических заболеваний органов дыхания, сердечнососудистой, пищеварительной, эндокринной систем.

Распределение пациентов по стадиям заболевания представлено в табл. 2. По степени онкологического риска (по Д'Амико А.В. и др., 2003) больные распределились следующим образом:

- Локализованный РПЖ (T1-T2N0M0):
 - низкий онкологический риск (PSA < 10 нг/мл, Глисон < 6) — 6 пациентов,
 - умеренный риск (PSA 10—20 нг/мл, Глисон 6—7) — 19 пациентов,
 - высокий риск (PSA > 20 нг/мл, Глисон > 8) — 3 пациента.
- Местно-распространенный процесс:
 - стадия T3a — 7 пациентов,
 - стадия T3b — 3 пациента,
 - гормонорезистентный РПЖ стадия T3b — 1 пациент.

Таблица 1

Группировка пациентов по возрасту

| Возрастные группы | Возраст (годы) | Количество больных | |
|-----------------------------|----------------|--------------------|------|
| | | Абс. | % |
| 2-й период зрелого возраста | 36—60 | 7 | 17,5 |
| Пожилым возраст | 61—74 | 27 | 67,5 |
| Старческий возраст | 75—95 | 6 | 15 |
| ИТОГО | | 40 | 100 |

Таблица 2

Распределение больных РПЖ в зависимости от стадии

| Стадия РПЖ | Локализованный (n=28) | | | | | | | | | Местнораспространенный (n=11) | | | | Распространенный (n=1) | | |
|---------------|-----------------------|----|------|---|------|------|------|------|------|-------------------------------|------|------|------|------------------------|------|-----|
| | T1a-1b | | T1c | | T2a | | T2b | | T2c | | T3a | | T3b | | T4 | |
| Число больных | Абс. | % | Абс. | % | Абс. | % | Абс. | % | Абс. | % | Абс. | % | Абс. | % | Абс. | % |
| | 4 | 10 | 2 | 5 | 7 | 17,5 | 7 | 17,5 | 8 | 20 | 7 | 17,5 | 4 | 10 | 1 | 2,5 |
| N+ | 0 | 0 | 0 | 0 | 0 | 0 | 0 | 0 | 0 | 0 | 0 | 0 | 0 | 0 | 1 | |
| M+ | 0 | 0 | 0 | 0 | 0 | 0 | 0 | 0 | 0 | 0 | 0 | 0 | 0 | 0 | 1 | 2,5 |

3. Генерализованный РПЖ стадия T4 (N+M+) — 1 пациент.

Методика проведения HIFU абляции простаты. Сущность оперативного пособия заключается в воздействии на ткань предстательной железы сфокусированными ультразвуковыми волнами частотой 3 МГц (HIFU – High Intensity Focused Ultrasound). Операция выполняется в положении больного на правом боку под спинальной анестезией на специально оборудованном столе. Через прямую кишку устанавливается датчик, излучающий высокоинтенсивные, конвергирующие ультразвуковые волны. Сфокусированные ультразвуковые волны, генерируемые трансдуктором, абсорбируются на площади мишени, оказывая механическое (кавитация) термическое воздействия и не повреждая тканей вне зоны излучения. В определенной точке, где происходит фокусирование лучей, наблюдается повышение локальной температуры (от 85 до 100 °С), что приводит к деструкции клетки и возникновению эффекта кавитации. За счет термического воздействия на ткань (абляция) в течение нескольких секунд происходит коагуляционный некроз участка ткани с четкими границами. Зона разрушения при каждом воздействии составляет – до 26 мм по высоте и 1,7 мм в диаметре. Контроль расстояния между датчиком и стенкой прямой кишки в реальном времени в комбинации с автоматической коррекцией расположения фокальной точки позволяют обеспечить безопасное и точное позиционирование. Путем поэтапного воздействия на всю простату достигается некроз железы с последующим замещением его соединительной тканью, что позволяет ликвидировать патологический процесс и избавить пациента в последующем от приема медикаментозных препаратов. Практически всем больным (92,5%) перед сеансом HIFU терапии выполнена трансуретральная резекция простаты (ТУРП) для уменьшения объема предстательной железы, что делает последующую HIFU терапию более радикальной. При необходимости возможно проведение повторного сеанса лечения. Непосредственно после воздействия агрессивных ультразвуковых лучей развивается отек ткани предстательной железы за счет некроза, что требует постоянного отведения мочи. Дренирование мочевого пузыря после сеанса HIFU терапии осуществлялось уретральным катетером.

Послеоперационный период наблюдения за больными составил от 1 до 8 месяцев.

В качестве объективных критериев эффективности проводимого лечения учитывали: степень реализации операционной программы, количество интра- и послеоперационных осложнений, длительность операции, сроки пребывания больных в стационаре (послеоперационный койко-день). Онкологический контроль пролеченных пациентов осуществляли с помощью динамического контроля уровня PSA через 1,5; 3; 4,5; 6 и 8 месяцев, трансректального ультра-

звукового сканирования простаты спустя 6 и 8 месяцев. Для оценки динамики изменения кровотока в предстательной железе после HIFU в контрольное обследование пациентов была включена эходоплерография простаты.

Полученные количественные данные обрабатывали вариационно-статистическим методом с использованием пакета прикладных программ «Statistica-6». Нормальность распределения оценивали по величине асимметрии (As) и эксцессы (Ex) и показателей их достоверности T_{as} и T_{ex} . Для определения достоверности разности средних величин использовали критерий Стьюдента и непараметрические статистические критерии серии Вальда-Вольфовица, U-критерий Манна-Уитни и двухвыборочный критерий Колмогорова-Смирнова.

Результаты. Всего проведено 40 сеансов HIFU абляции простаты. Средняя частота воздействий – 628 ± 164 ; средний объем тканей, подвергнутых воздействию, – $33,8 \pm 8,3$ см³ за 1 процедуру; объем тканей, подвергнутых воздействию высокоинтенсивного ультразвука, – 132% объема предстательной железы; среднее время операции – 150 мин (от 90 до 200 мин). Интраоперационных осложнений во время HIFU абляции нами не отмечено. Уретральный катетер удаляли через 7 (от 6 до 10) дней после операции. Мочеиспускание у пациентов восстанавливалось к 5-10 дню (в среднем на 6 день) после операции с комбинированным лечением (ТУРП + HIFU) и к 14-18 суткам у больных без предварительной ТУРП (в среднем к 16-му дню у пациентов, дооперационный объем простаты, которых составлял до 20 см³). Максимальная скорость мочеиспускания составляла от 6,0 мл/с до 20,1 мл/с через 2 недели, от 9,0 до 26 мл/с через 1 месяц и от 12,5 до 24 через 4-5 месяцев (табл. 3).

В течение первых дней после удаления уретрального дренажа наблюдалось учащение мочеиспускания, а также императивные позывы у 18% больных. Среди осложнений наиболее серьезным было недержание мочи 1 и 2 степени (10,5%). Ни у одного больного не наблюдалось тотального недержания мочи. Максимально недержание наблюдалось до 6 месяцев после лечения. У 2 больных спустя 4 и 5 месяцев после операции возникли рубцовые изменения в уретре, что потребовало проведения эндоуретротомии. У 1 пациента (2,5%) возникла инфекция мочевыводящих путей в виде восходящего пиелонефрита, купированного консервативно, у 5 (12,5%) – непродолжительная гематурия. Отсутствие эректильной функции после лечения, при наличии её до операции, отметили 6 пациентов (15%) из числа неполучавших гормональную терапию, эякуляция отсутствовала у всех больных.

Среднее время госпитализации составило 7 (от 3 до 14) дней. Послеоперационный койко-день коле-

бался от 10 до 16 дней и в среднем составил $12 \pm 0,8$ дней ($n=40$; $s=2,4$ дней; $Cv=18,5\%$).

В первые дни после сеанса HIFU происходил пик нарастания PSA, а затем в течение 1,5–3 месяцев его снижение. Минимальный уровень PSA (nadir) достигался через 10-12 недель после лечения и составлял от 0,02 до 0,5 нг/мл (медиана – 0,26 нг/мл) ($p < 0,02$). В группе с локализованным РПЖ стадией T1-2 и низким онкологическим риском у 2 больных PSA не превышал 0,05 нг/мл, у остальных 26 – от 0,1 до 0,3 нг/мл (медиана 0,2 нг/мл). В группе пациентов со средним риском уровень PSA колебался от 0,3 до 0,4 нг/мл (медиана 0,35 нг/мл) и высоким риском – 0,3 – 0,5 нг/мл (медиана 0,4 нг/мл) (табл. 4, рис. 1).

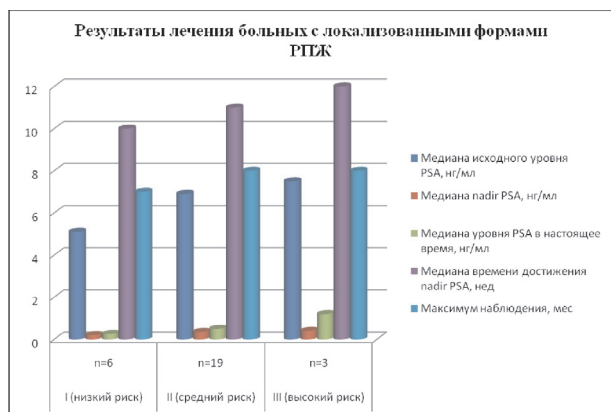


Рис. 1. Результаты лечения больных с локализованными формами РПЖ методом HIFU

У больных со стадией T3a, получающих параллельно гормональную терапию, значение PSA варьировало от 0,15 до 2,6 нг/мл и в среднем составило 1,3 нг/мл. Пациенты с местно-распространенным и метастатическим поражением получали неадьювантную и/или адьювантную гормональную терапию в режиме максимальной андрогенной блокады, вследствие чего уровень PSA перед HIFU был у них относительно низким. У больных из этой группы динамика значений PSA, несмотря на первоначально достоверное снижение после операции ($p < 0,05$), была подвержена изменениям и имела тенденцию к постепенному нарастанию (табл. 5, рис. 2).

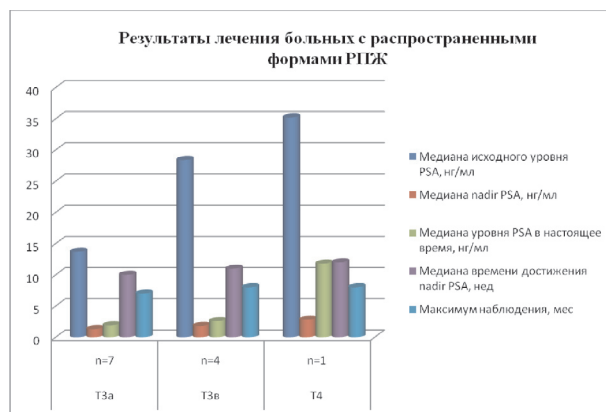

Рис. 2. Результаты лечения больных с локализованными формами РПЖ методом HIFU

Таблица 3

Максимальная скорость мочеиспускания и урофлоуметрический индекс в послеоперационном периоде после HIFU в комбинации с ТУРП и монорежиме (Q max, med, мл/сек)

| Оперативное пособие | 14 сутки послеоперационного периода | | 30 сутки послеоперационного периода | |
|----------------------------|-------------------------------------|------------|-------------------------------------|---------|
| | A | M±m | A | M±m |
| ТУРП+HIFU абляция простаты | 9,6-20,1 | 13,8± 0,14 | 11-26 | 17± 0,2 |
| HIFU абляция простаты | 6,0-9,0 | 7,1± 0,1 | 9,0-11,0 | 10± 0,1 |

Таблица 4

Результаты лечения больных с локализованными формами РПЖ методом HIFU

| Показатель | Степень риска по Д'Амико (1993) | | |
|---|---------------------------------|------------------------|------------------------|
| | I (низкий риск) n=6 | II (средний риск) n=19 | III (высокий риск) n=3 |
| Медиана исходного уровня PSA, нг/мл | 5,1 | 6,9 | 7,5 |
| Медиана nadir PSA, нг/мл | 0,2 | 0,35 | 0,4 |
| Медиана уровня PSA в настоящее время, нг/мл | 0,25 | 0,5 | 1,2 |
| Медиана времени достижения nadir PSA, нед | 10 | 11 | 12 |
| Максимум наблюдения, мес | 7 | 8 | 8 |

Таблица 5

Результаты лечения больных с распространенными формами РПЖ методом HIFU

| Показатель | T3a n=7 | T3b n=4 | T4 n=1 |
|---|---------|---------|--------|
| Медиана исходного уровня PSA, нг/мл | 13,7 | 28,4 | 35,2 |
| Медиана nadir PSA, нг/мл | 1,3 | 1,8 | 2,8 |
| Медиана уровня PSA в настоящее время, нг/мл | 1,9 | 2,6 | 11,8 |
| Медиана времени достижения nadir PSA, нед | 10 | 11 | 12 |
| Максимум наблюдения, мес | 7 | 8 | 8 |

После ТУР простаты и HIFU терапии практически все пациенты переводились в общую палату. Среди нежелательных явлений в послеоперационном периоде у 5% пациентов после HIFU была отмечена незначительная боль и дискомфорт в области промежности (2 больных), которая не требовала обезболивания и проходила на 2 сутки после лечения. Следует отметить, что ни у одного пациента не наблюдалось ректо-уретральных фистул, ожогов слизистой прямой кишки, выраженной гематурии; не понадобилось экстренных хирургических вмешательств после HIFU терапии.

При эходоплерографии простаты было выявлено отсутствие сосудистого рисунка при цветном доплеровском картировании и увеличение простаты в объеме в среднем на 60% от исходного в первые дни после операции. Уменьшение объема простаты происходило в среднем с 30-го дня послеоперационного периода и продолжалось в течение 6 месяцев, достигая около 50% от исходного объема.

Обсуждение. Результаты лечения одних из первых 7 больных по поводу РПЖ методом HIFU в клинике урологии Клинической больницы имени С.Р. Миротворцева СарГМУ подтвердили данные зарубежных авторов об обоснованности применения комбинации трансуретральной резекции простаты и HIFU [6,7,8,9]. К нежелательным эффектам после HIFU терапии следует отнести нарушение акта мочеиспускания вследствие отека ткани простаты.

Благодаря точной визуализации области воздействия и контролю хода лечебного процесса, малой инвазивности, а также высокому уровню безопасности, метод отличается высокой эффективностью и малым количеством осложнений, что позволяет использовать его у пациентов с осложненным соматическим статусом и тех пациентов, у которых простатэктомия не может быть выполнена или сопряжена с большим риском. Преимуществом метода по сравнению с радикальной простатэктомией является его малая травматичность; с лучевой терапией – отсутствие ионизирующего излучения, в связи с чем воздействие происходит только на ткань простаты; с медикаментозным лечением – меньшие финансовые затраты, лечение выполняется за один сеанс.

Для более точного определения показаний или противопоказаний к HIFU терапии необходимо предварительное полное комплексное инструментально-лабораторное обследование пациента. Мы согласны с мнением большинства специалистов в области HIFU, что не всем больным может применяться HIFU терапия. Из противопоказаний следует отметить большие размеры предстательной железы (более 60 см³). У этих больных, несмотря на предварительную ТУР простаты, очень сложно добиться радикальности. Так же при наличии калькулеза простаты HIFU терапия будет не радикальной в связи с невозможностью прохождения лучей через «твердые» ткани. Предварительная ТУРП более чем в 70% позволяет избавиться от акустически твердых участков в простате и значительно снижает процент осложнений после лечения, связанных с расстройствами мочеиспускания. Прогноз лечения зависит от степени онкологического риска, который устанавливается по данным проведенного обследования. Чем меньше агрессия опухоли и её распространенность в простате – тем лучше результаты лечения [10].

Заключение. HIFU абляция простаты позволяет успешно лечить различные стадии РПЖ, с минимальными побочными эффектами, дает возможность ранней оценки эффективности лечения и прогноза в случае рецидива. Сочетание данного метода с ТУРП значительно расширяет показания к его применению, при этом количество осложнений не возрастает. Кроме того, ультразвуковая абляция может использоваться как спасительная терапия при рецидивах РПЖ после других методов лечения. В случае рецидива РПЖ возможно повторить сеанс HIFU или прибегнуть к иному виду лечения, что является одним из наиболее весомых преимуществ HIFU, так как, несмотря на повышение риска развития осложнений, не существует максимального переносимых доз УЗ-излучения. Отсутствие серьезных осложнений и низкая частота нежелательных эффектов после HIFU-терапии позволяют применять этот метод у некоторых пациентов с ПИН высокой градации и высоким риском РПЖ. Несмотря на незначительный срок наблюдения и ограниченное число наблюдений, полученные данные свидетельствуют о том, что ультразвуковая абляция является современным, неинвазивным и безопасным методом лечения РПЖ. Необходимо дальнейшее изучение этой технологии с получением отдаленных результатов лечения.

Библиографический список

1. Рак предстательной железы (компакт-диск) / Н.А. Лопаткин, А.В. Сивков, О.И. Аполихин и др. – М.: НИИ урологии Минздрава РФ, 2002.
2. Trackless surgery using focused ultrasound: Technique and case report / G.R. Haar, R.L. Clarke, M.G. Vaughan, C.R. Hill // *Minimal Invasive Ther.* – 1991. – № 1. – P. 13-15.
3. Histological changes in rat liver tumours treated with high-intensity focused ultrasound / L. Chen, I. Rivens, G.R. Haar et al. // *Ultrasound Med. Biol.* – 1993. – Vol. 19. – P. 67-74.
4. In vivo effects of high-intensity ultrasound on prostatic adenocarcinoma Dunning R3327 / J.Y. Chapelon, J. Margonari, F. Vernier et al. // *Cancer Res.* – 1992. – Vol. 52. – P. 6353-6357.
5. Influence of high-intensity focused ultrasound on the development of metastases / G.O.N. Oosierhof, E.B. Cornel, G.A.H.J. Smits et al. // *Eur. Urol.* – 1997. – Vol. 32. – P. 91–95.
6. Effect of high-intensity focused ultrasound on human prostate cancer in vivo / S. Madersbacher, M. Pedevilla, L. lingers et al. // *Cancer Res.* – 1995. – Vol.55 (15). – P. 3346 – 3351.
7. High-intensity focused ultrasound and localized prostate cancer: Efficacy results from the European Multicentric study / S. Thuroff, C. Chaussy, G. Vallancien et al. // *J. Endourol.* 2003. – Vol. 17. – P. 673-677.
8. High-intensity focused ultrasound for the treatment of localized prostate cancer: 5-year experience / A. Blana, B. Walter, S. Rogenhofer, W.F. Wieland // *Urology.* – 2004. – Vol. 63 (2). – P. 297–300.
9. Transrectal high intensity focused ultrasound for the treatment of localized prostate cancer: Factors influencing the outcome / A. Gelet, J.Y. Chapelon, R. Bouvier et al. // *Eur. Urol.* – 2001. – Vol. 40. – P. 124-129.
10. Results of transrectal focused ultrasound for the treatment of localized prostate cancer (120 patients with PSA < or + 10 ng/ml / L. Poissonnier, A. Gelet, J.Y. Chapelon et al. // *Progr. Urol.* – 2003. – Vol. 13 (1). – P. 60-72.